



# Leishmaniasis visceral en un paciente VIH positivo

Natalia Lorena Rossiere-Echazarreta,<sup>a</sup> Esther Alicia Rodríguez-Campos,<sup>b</sup> Mario Morales-Esponda,<sup>a</sup> Rogelio Domínguez-Moreno,<sup>a</sup> Margarita Cruz-Ortiz,<sup>c</sup> Leoncio Miguel Rodríguez-Guzmán<sup>d</sup>

## Visceral leishmaniasis in an HIV positive patient

**Background:** visceral leishmaniasis is the most serious clinical picture of leishmaniasis or kala azar. In Mexico it is a rare disease, reason why it is diagnosed late concluding with patient's death most of the times. We present a clinical case of an HIV positive male patient who developed visceral leishmaniasis, with the objective of showing the pathophysiological characteristics as well as the diagnostic approach and its treatment.

**Clinical case:** a 45-year-old male, worker of a water utility company presented to the hospital for having chronic bloody diarrhea, abdominal distension, cramping pain, weight loss and fever. On physical examination, he was febrile, with pain localized to the right lower quadrant and hepatosplenomegaly. The ELISA test for HIV was positive and the ultrasound showed a cecal tumor. A tumor biopsy was performed and the pathology report described leishmaniasis.

**Conclusions:** in patients with leishmaniasis and HIV the response to treatment is poor and the mortality rate is high due to lower immune response from the host. Current studies suggest treating these patients with HIV and leishmaniasis with pertinent drugs in combination with miltefosine and liposomal amphotericin B.

### Key words:

leishmaniasis visceral  
acquired immunodeficiency syndrome  
HIV  
miltefosine

La leishmaniasis engloba a un grupo de enfermedades parasitarias causadas por protozoarios intracelulares del género *Leishmania*; sus formas clínicas son la cutánea, la mucocutánea y la visceral. Esta última es la presentación más grave y se denomina *leishmaniasis visceral* o *kala azar* y es causada por subespecies de *Leishmania donovani*. En México, la leishmaniasis es poco común por lo que con frecuencia no se sospecha en forma oportuna, de ahí que la enfermedad puede evolucionar a cronicidad o muerte. La comorbilidad de esta infección con enfermedades depresoras del sistema inmune es importante porque implica un retraso en el diagnóstico, manifestaciones clínicas más graves y resistencia al tratamiento.<sup>1</sup>

Describimos a un hombre con leishmaniasis visceral asociada con infección por el virus de la inmunodeficiencia humana (VIH), con el objetivo de abordar la fisiopatología, el diagnóstico, el tratamiento y el pronóstico de esta asociación.

## Caso clínico

Hombre de 45 años de edad, casado, originario y residente de Coatzacoalcos, Veracruz, trabajador en una empresa de agua potable, con antecedentes familiares de diabetes mellitus, hipertensión arterial y cáncer pulmonar. Indicó que tenía hipertensión arterial de nueve años de evolución para la cual recibía tratamiento. Ingresó al Servicio de Gastroenterología del Hospital General de Zona 36, del Instituto Mexicano del Seguro Social, por un cuadro de cuatro meses de evolución caracterizado por diarrea persistente y sanguinolenta, acompañada de distensión abdominal, dolor tipo cólico, pérdida de peso de 25 kg y fiebre intermitente en el último mes.

A la exploración física se encontró orientado, con palidez de tegumentos y fiebre de 38.3 °C, bien hidratado, con abdomen distendido, blando y depresible, dolor intenso a la palpación media y profunda en la fosa iliaca derecha, hepatoesplenomegalia y sin datos de irritación peritoneal.

Los exámenes de laboratorio revelaron hemoglobina de 10.8 g/dL, volumen corpuscular medio de 79.2 fl, hemoglobina corpuscular media de 25 pg, linfocitos de 18 %, glucosa de 76 mg/dL, urea de 25 mg/dL, creatinina de 0.8 mg/dL, albúmina de 2.3 g/dL (normal 3.5-5.0), globulina de 5.4 g/dL (normal 2.0-3.5), aspartato aminotransferasa de 56 UI/L, alanino aminotransferasa de 28 UI/L, fosfatasa alcalina de 303 UI/L, potasio de 5.2 mmol/L y antígeno carcinoembrionario de 0.50 ng/mL (normal 0-3).

Con el ultrasonido abdominal se observó tumoración ovoide, hipocogénica en la periferia e hiper-

**Introducción:** la leishmaniasis visceral o kala azar es la presentación clínica más grave. En México, es una enfermedad rara por lo que su diagnóstico es tardío y generalmente culmina en la muerte del paciente. Se describe a un paciente VIH positivo que desarrolló leishmaniasis visceral. El objetivo es explicar sus características fisiopatológicas y de su tratamiento.

**Caso clínico:** hombre de 45 años de edad, quien ingresó al hospital por cuadro crónico de diarrea sanguinolenta, distensión abdominal, dolor tipo cólico, pérdida de peso y fiebre. A la exploración física se identificó paciente febril con dolor en fosa iliaca derecha y hepatoesplenomegalia. La prueba ELISA para VIH resultó positiva y el ultrasonido hizo evidente una tumoración en ciego, por lo que se realizó biopsia.

El informe histopatológico indicó que se trataba de leishmaniasis.

**Conclusiones:** en los pacientes con leishmaniasis e infección por VIH existe pobre respuesta al tratamiento y la mortalidad es alta, causada por la menor respuesta inmune del huésped. En la literatura especializada se sugiere el tratamiento establecido para la infección por VIH combinado con miltefosine y anfotericina B liposomal para la leishmaniasis.

#### Palabras clave

leishmaniasis visceral  
VIH  
síndrome de inmunodeficiencia adquirida  
miltefosine

## Resumen

ecogénica en el centro, sombra acústica posterior a nivel central y escasa vascularidad, con un tamaño de 62 × 31 mm, ubicada en la fosa iliaca derecha y dependiente de ciego (figura 1). En la videocolonoscopia se evidenció un pólipo sénil rectal de 2 cm y enfermedad diverticular en colon sigmoides. Los hallazgos en las tomografías abdominales simple y contrastada evidenciaron una tumoración infiltrativa en ileon terminal.

La prueba de ELISA para VIH fue positiva y se sospechó linfoma dependiente de íleon terminal y ciego como primera opción, por lo que al paciente se le realizó una laparotomía con apendicectomía y biopsia escisional. El informe anatomopatológico de la biopsia de ganglio mesentérico reportó pérdida de la arquitectura, espacios sinusoidales dilatados, abundantes macrófagos llenos de parásitos (*Leishmania*), reacción granulomatosa, necrosis y hemorragia, por lo que se formuló el diagnóstico histopatológico de leishmaniasis visceral (figura 2).

El paciente reingresó al hospital seis días después de su alta debido a sangrado del tubo digestivo, que le provocó choque hipovolémico irreversible. El paciente falleció.

## Conclusiones

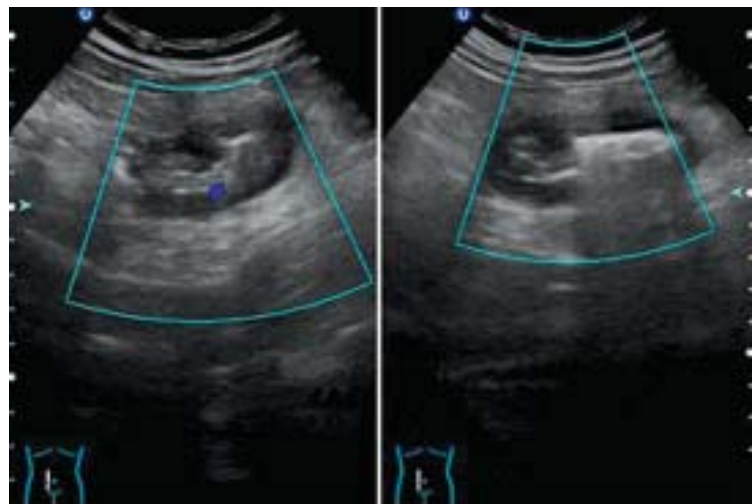
La leishmaniasis visceral o kala azar es definida como una infección en la cual existe parasitismo intenso de los elementos celulares del sistema fagocítico-mononuclear localizado en las vísceras. Esta patología es causada por protozoarios intracelulares del complejo *Leishmania donovani* (*L. donovani* en Asia y África, *L. infantum* en la cuenca del Mediterráneo y *L. chagasi* en América) que provocan alteraciones de la inmunidad celular y humoral.

La transmisión se lleva a cabo a través de insectos flebotominios del género *Lutzomya* en Amé-

rica; también se han reportado infecciones por transfusiones sanguíneas y jeringas contaminadas. Existen diversas formas de contagio. En el continente americano es una antroponosis que tiene como vectores al perro, al zorro y al hombre.<sup>2</sup> En el paciente reportado no se identificó la forma de contagio, sin embargo, López *et al.* mencionan que el perro es la fuente de contagio más frecuente en México.<sup>3</sup>

Según algunas investigaciones, la enfermedad ocurre en 88 países de regiones tropicales y subtropicales del continente asiático, africano, europeo y americano, con una incidencia de 0.5 a 2.5 millones de casos y una mortalidad de 75 mil personas al año. El país con mayor prevalencia es India y en el continente americano el primer lugar lo ocupa Brasil, con más de 97 % de los casos, seguido de Venezuela.<sup>4</sup>

Esta parasitosis es dos veces más común en hombres que en mujeres (67 *adversus* 33 %) y la mitad



**Figura 1** En el ultrasonido abdominal se observa tumoración probablemente neoplásica de 62 × 31 mm, con escasa vascularidad en la fosa iliaca derecha dependiente del ciego

de los casos ocurre en la edad pediátrica, con mayor prevalencia en las áreas rurales (91 %).<sup>5</sup>

El primer estudio epidemiológico sobre leishmaniasis en México fue realizado en 1942 por Beltrán y Bustamante, cuyos resultados demuestran una distribución geográfica en Coahuila, Nuevo León y Tamaulipas, en todos los estados del sureste y en algunos del pacífico y del centro.<sup>6</sup>

Por otra parte, el panorama epidemiológico de la combinación de infección por VIH y leishmaniasis visceral ha cambiado mucho desde su primera descripción a mediados de la década de 1980. La pandemia del VIH se ha extendido a zonas donde la leishmaniasis visceral es endémica y se han identificado casos de coinfección VIH-leishmaniasis visceral hasta en 35 países del mundo, de los cuales Etiopía y los países de la cuenca del Mediterráneo (España, Italia, Francia y Portugal) presentan más de 90 % de los más de 2000 casos informados a la Organización Mundial de la Salud. En el continente americano, esta coinfección tiene sus registros más altos en Brasil y se cree que se debe al aumento de la incidencia de los casos de VIH en ese país.

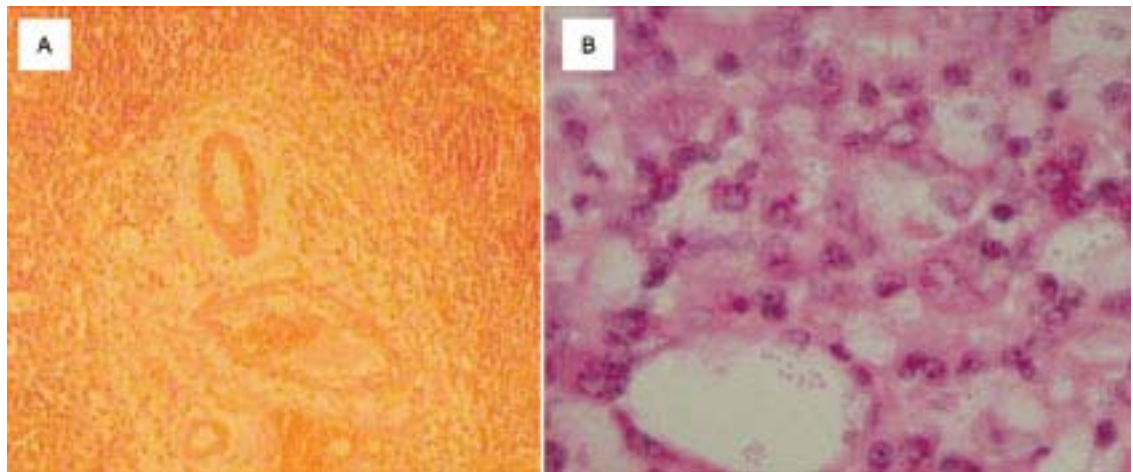
La infección por VIH incrementa la posibilidad de desarrollar leishmaniasis visceral de 100 a 1000 veces, tan solo en España se ha descrito como la tercera infección oportunista en pacientes que han desarrollado sida. Mathur *et al.* mencionan que los reportes alrededor del mundo de esta coinfección están aumentando de manera alarmante, sobre todo en Europa del sur, donde 50 a 75 % de los casos de leishmaniasis visceral en los adultos es VIH positivo.<sup>7-9</sup>

La Organización Mundial de la Salud define como caso confirmado de leishmaniasis visceral a un paciente con los siguientes signos clínicos: fiebre irregular y prolongada, hepatoesplenomegalia y pér-

didada de peso, así como con confirmación serológica o parasitológica. Respecto a la exploración física, en el paciente descrito se encontró hepatoesplenomegalia indolora, dato que se correlaciona con los hallazgos de Nyakundi, quien la registra hasta en 90 % de los pacientes. Hervás *et al.*<sup>10</sup> mencionan la pancitopenia, la hipoalbuminemia y la hiperglobulinemia como alteraciones características en los exámenes de laboratorio; estos dos últimos datos son concordantes con los hallazgos del caso aquí descrito.

Las enzimas hepáticas representan una variable aparte puesto que suelen mantenerse en rangos normales o poco alterados, sin constituir mayores trastornos en el curso de la enfermedad. La excepción a esta regla se observa en pacientes con leishmaniasis visceral grave que llegan a desarrollar compromiso hepático como citólisis severa, colestasis, hipertensión portal, hepatomegalia persistente y fibrosis hepática, en quienes son de esperar los cambios enzimáticos. Los desenlaces fatales tienden a incrementarse sobre todo si el paciente presentó por lo menos un episodio de vómito o hemorragia, como ocurrió en el hombre aquí referido.<sup>10,11</sup>

En cuanto a la fisiopatología, los pacientes con coinfección por *Leishmania* y VIH sufren trastornos inmunes como cambio a una respuesta inmune tipo Th2, en la que se producen interleucinas 4 y 10 (IL4 e IL10) que permiten la supervivencia del parásito en el interior de los monocitos, y disminución del IFN- $\gamma$ , que disminuye la capacidad leishmanicida de los macrófagos y favorece la diseminación del parásito hacia localizaciones atípicas como la visceral. Lo anterior, añadido a la patogenia causada por el VIH, se traduce en una mayor susceptibilidad para el desarrollo clínico de ambas infecciones y aumento en la tasa de falsos negativos en la serología para *Leishmania*, por la



**Figura 2** A) Imagen con amplificación del ganglio linfático (10 $\times$ ). B) A la tinción con hematoxilina-eosina se observa pérdida de la arquitectura y abundantes macrófagos con parásitos intracelulares (*Leishmania*)

falta del reconocimiento antigénico. Asimismo, existe incremento en la secreción del factor de la necrosis tumoral  $\alpha$  y de IL2, IL4, IL6 e IL10, asociado con una replicación elevada del VIH. De hecho, el éxito del tratamiento de la leishmaniasis se ha correlacionado con el decremento de los niveles de del factor de la necrosis tumoral  $\alpha$ .<sup>12</sup>

La seropositividad por ELISA es el método diagnóstico más sensible en el paciente inmunocompetente, con 95.7 % de sensibilidad, seguido del diagnóstico parasitológico por extendido de médula ósea (91.3 %).<sup>13</sup>

En la coinfección leishmaniasis visceral-VIH, la respuesta humoral específica al parásito está ausente de forma completa o parcial y la inmunidad celular está afectada, lo que causa un descenso de la producción de anticuerpos por los linfocitos. Mary *et al.*<sup>14</sup> estimaron que los niveles de anticuerpos específicos anti-*Leishmania* en pacientes con infección por VIH son 50 veces menores que en pacientes inmunocompetentes, motivo por el que la mayor parte de los pacientes coinfectados por VIH pueden no mostrar niveles séricos detectables de los mismos, lo que limita seriamente la utilidad de la serología en el diagnóstico de la leishmaniasis visceral en esta población. El rendimiento de este procedimiento diagnóstico depende de la técnica utilizada. De tal forma, la inmunofluorescencia indirecta presenta una sensibilidad de 30 % y una especificidad de 97 %. El Western-blot muestra la mayor sensibilidad (83 %) comparado con cualquier otra técnica serológica, incluyendo el enzimoimmunoanálisis (70 %).<sup>14,15</sup>

El estándar diagnóstico de la leishmaniasis visceral en el paciente infectado por VIH es la demostración del parásito en muestras tisulares, ya sea mediante visualización directa o cultivo.<sup>16</sup>

El método más empleado para la búsqueda del parásito es el aspirado de médula ósea. Se ha estimado que la sensibilidad del examen es de 50 a 100 %, sin embargo, se pueden presentar resultados falsos negativos por distintos motivos, principalmente por el bajo número de células infectadas con el parásito (como consecuencia de la pancitopenia).<sup>17</sup>

Dado que la toma del aspirado de médula ósea implica la realización de una maniobra invasiva, también se utilizan el examen y el cultivo de sangre periférica total y de la capa leucocitaria (con sensibilidad de 68 y 89 %, respectivamente). Delgado *et al.*<sup>18</sup> establecieron que la sensibilidad de estos métodos varía de acuerdo con las manifestaciones clínicas. El estudio de otros tejidos diferentes a médula ósea o sangre no son tan comunes en pacientes coinfectados con VIH, sin embargo, Montalbán *et al.*<sup>19</sup> encontraron una sensibilidad de 87.7 % con el examen microscópico de biopsias hepáticas.

Probablemente en el futuro próximo la técnica diagnóstica de elección de la leishmaniasis en el paciente con infección por VIH sea la detección de material genético del parásito mediante la reacción en cadena de la polimerasa en muestras obtenidas de modo no invasivo, ya que es un procedimiento rápido, objetivo y útil, con 97 a 100 % de sensibilidad.<sup>20</sup>

Respecto al tratamiento, Hurissa *et al.*<sup>21</sup> observaron que la tasa de mortalidad en pacientes coinfectados con VIH tratados con antimoniales fue de 24.5 % en comparación con 7.7 % de los tratados con anfotericina B. Además, se ha observado que con antimoniales la replicación del VIH se incrementa y que la anfotericina B podría inhibirla,<sup>22</sup> por lo cual los antimoniales han caído en desuso en estos pacientes. Aunado a esto, el tratamiento antirretroviral debe ser iniciado tan pronto como sea posible, ya que se ha descrito que este mejora el pronóstico en cualquier enfermedad oportunista.<sup>23</sup>

La primera línea de tratamiento está conformada por las sales antimoniales y la anfotericina B, sin embargo, las primeras se asocian con pancreatitis aguda, nefro y cardiotoxicidad, además de que se han documentado algunas cepas resistentes. La anfotericina se asocia con fiebre, insuficiencia renal e hipocalcemia; la presentación liposomal provoca menos efectos adversos y requiere periodos de tratamiento más cortos. Otros fármacos son la pentamidina, los azoles, el alopurinol, la paramomicina, la atovacuona y el miltefosine, sin embargo, sus resultados son controvertidos, con excepción del miltefosine, que ha demostrado ser igual de eficaz que la anfotericina B con menos efectos adversos. Sundar *et al.*<sup>24</sup> realizaron un estudio en el que se evaluaba la efectividad de la combinación de anfotericina B liposomal y miltefosine a razón de 5 mg/kg dosis única, seguida de 100 mg de miltefosine por 14 días. Demostraron una tasa de curación de 98 % en pacientes coinfectados con VIH, por lo que esta combinación es actualmente el tratamiento más recomendado.<sup>25</sup>

Debido a la frecuencia de las recidivas, la profilaxis mensual con antimoniales y anfotericina B, y en algunos casos con pentamidina, es altamente recomendable, si bien debe interrumpirse en pacientes con conteo de CD4  $\geq$  350 células/mL, con instauración del tratamiento antirretroviral o ante la ausencia de recidivas en por lo menos un año.<sup>26</sup>

Finalmente, el pronóstico de las personas coinfectadas por *Leishmania* y VIH es malo. Las recaídas son frecuentes aún con un tratamiento adecuado y el desenlace suele ser fatal, tal como sucedió con el paciente aquí descrito. El riesgo de recaídas está relacionado con un conteo de CD4  $<$  100 células/mL e historia de leishmaniasis visceral o tuberculosis previa, y el riesgo de muerte se relaciona con un conteo



de CD4 < 100 células/mL y el desarrollo de leishmaniasis visceral en el seguimiento.

Se hace énfasis en la importancia de un adecuado tratamiento antirretroviral, el cual disminuye hasta en 50 % el riesgo de recaídas.

**Declaración de conflicto de interés:** los autores han completado y enviado la forma traducida al español de la declaración de conflictos potenciales de interés del Comité Internacional de Editores de Revistas Médicas, y no fue reportado alguno en relación con este artículo.

<sup>a</sup>Departamento de Investigación, Universidad Veracruzana Campus Minatitlán, Minatitlán, Veracruz, México

<sup>b</sup>Departamento de Medicina Interna

<sup>c</sup>Departamento de Anatomopatología

<sup>d</sup>Coordinación de Educación e Investigación en Salud, Hospital General de Zona 32, Instituto Mexicano del Seguro Social, Minatitlán, Veracruz, México

<sup>b,c</sup>Hospital General de Zona 36, Instituto Mexicano del Seguro Social, Coatzacoalcos, Veracruz, México

Comunicación con: Natalia Lorena Rossiere-Echazarreta  
Teléfono: (921) 213 7774

Correo electrónico: natalia\_hoppus@hotmail.com

## Referencias

- Antinori S, Cascio A, Parravicini C, Bianchi R, Corbellino M. Leishmaniasis among organ transplant recipients. *Lancet Infect Dis.* 2008;8(3):191-9.
- Quintero G, Rodríguez-Morales AJ. Aspectos epidemiológicos de la leishmaniasis visceral. *Acta Cient Est.* 2008;6(6):149-59.
- López A, de Molina C, Bueso A, Fuentes F. Leishmaniasis visceral en niños. La experiencia en 35 casos. *Rev Med Hondur.* 1991;59:123-9. Texto libre en <http://www.bvs.hn/RMH/pdf/1991/pdf/Vol59-3-1991-4.pdf>
- Caldas AJ, Costa JM, Silva AA, Vinhas V, Barral A, et al. Risk factors associated with asymptomatic infection by *Leishmania chagasi* in North-East Brazil. *Trans R Soc Trop Med Hyg.* 2002;96(1):21-8.
- Sinha PK, Ranjan A, Singh VP, Das VN, Pandey K, Kumar N, et al. Visceral leishmaniasis (kala-azar) the Bihar (India) perspective. *J Infect.* 2006;53(19):60-4.
- Córdova-Uscanga C, Albertos-Alpuche NE, Andrade-Narváez FJ, Canto-Lara SB. Leishmaniasis: estudio preliminar en una localidad de la zona endémica del estado de Tabasco. *Salud Publica Mex.* 1993;35:345-50.
- Desjeux P, Alvar J. Leishmania/HIV co-infections: epidemiology in Europe. *Ann Trop Med Parasitol.* 2003;97(Supl 1):3-15.
- World Health Organization. Report on the consultative meeting on Leishmania/HIV co-infection. Geneva: World Health Organization; 1995. p. 1-4.
- Mathur P, Samantaray JC, Vajpayee M, Samanta P. Visceral leishmaniasis/human immunodeficiency virus co-infection in India: the focus of two epidemics. *J Med Microbiol.* 2006;55(Pt 7):919-22. Texto libre en <http://jmm.sgmjournals.org/content/55/7/919.long>
- Hervás JA, Albertí P, Ferragut J, Canet R. Acute hepatitis as a presenting manifestation of kala-azar. *Pediatr Infect Dis J.* 1991;10(5):409-10.
- el-Hag IA, Hashim FA, el Toum IA, Homeida M, el Kalifa M, el Hassan AM. Liver morphology and function in visceral leishmaniasis (Kala-azar). *J Clin Pathol.* 1994;47(6):547-51. Texto libre en <http://www.ncbi.nlm.nih.gov/pmc/articles/PMC494751/>
- Cruz I, Nieto J, Moreno J, Cañavate C, Desjeux P, Alvar J. Leishmania/HIV co-infections in the second decade. *Indian J Med Res.* 2006;123(3):357-88.
- Mengistu G, Akuffo H, Fehniger T, Negese Y, Nilsen R. Comparison of parasitological and immunological methods in the diagnosis of visceral leishmaniasis in Ethiopia. *Trans R Soc Trop Med Hyg.* 1992;86(2):154-7.
- Mary C, Lamouroux D, Dunan S, Quilici M. Western blot analysis of antibodies to *Leishmania infantum* antigens: potential of the 14-kD and 16-kD antigens for diagnosis and epidemiologic purposes. *Am J Trop Med Hyg.* 1992;47(6):764-71.
- Gallardo JA, Pineda JA, Macías J, Torronteras R, Lissen E. Specificity of a commercial indirect immunofluorescence technique in the diagnosis of visceral leishmaniasis in patients infected with HIV-1. *Trans R Soc Trop Med Hyg.* 1996;90(4):383.
- Alvar J, Cañavate C, Gutiérrez-Solar B, Laguna F, López-Vélez R, Molina R, et al. Leishmania and human immunodeficiency virus coinfection: the first 10 years. *Clin Microbiol Rev.* 1997;10(2):298-319. Texto libre en <http://www.ncbi.nlm.nih.gov/pmc/articles/PMC172921/>
- Piarroux R, Gambarelli F, Dumon H, Fontes M, Dunan S, Mary C, et al. Comparison of PCR with direct examination of bone marrow aspiration, myeloculture and serology for diagnosis of visceral leishmaniasis in immunocompromised patients. *J Clin Microbiol.* 1994;32(3):746-9.
- Delgado J, Pineda JA, Macías J, Regordán C, Gallardo JA, Leal M, et al. Low sensitivity of peripheral blood smear for diagnosis of subclinical visceral leishmaniasis in human immunodeficiency virus type 1-infected patients. *J Clin Microbiol.* 1998;36(1):315-16. Texto libre en <http://www.ncbi.nlm.nih.gov/pmc/articles/PMC124865/>
- Montalbán C, Calleja JL, Erice A, Laguna F, Clotet B, Podzamczar D, et al. Visceral leishmaniasis in patients infected with human immunodeficiency virus. Co-operative Group for the Study of Leishmaniasis in AIDS. *J Infect.* 1990;21(3):261-70.
- Lachaud L, Dereure J, Chabbert E, Reynes J, Mauboussin JM, Oziol E, et al. Optimized PCR

- using patient blood samples for diagnosis and follow-up of visceral Leishmaniasis, with special reference to AIDS patients. *J Clin Microbiol.* 2000; 38(1):236-40.
21. Hurissa Z, Gebre-Silassie S, Hailu W, Tefera T, Lalloo DG, Cuevas LE. Clinical characteristics and treatment outcome of patients with visceral leishmaniasis and HIV co-infection in Northwest Ethiopia. *Trop Med Int Health.* 2010;15(7):848-55. Texto libre en <http://onlinelibrary.wiley.com/doi/10.1111/j.1365-3156.2010.02550.x/pdf>
  22. Barat C, Zhao C, Ouellette M, Tremblay MJ. HIV-1 replication is stimulated by sodium stibogluconate, the therapeutic mainstay in the treatment of leishmaniasis. *J Infect Dis.* 2007;195(2):236-45. Texto libre en <http://jid.oxfordjournals.org/content/195/2/236.long>
  23. Zolopa A, Andersen J, Powderly W, Sánchez A, Sanne I, Suckow C. Early antiretroviral therapy reduces AIDS progression/death in individuals with acute opportunistic infections: a multicenter randomized strategy trial. *PLoS One.* 2009;4(5):55-75. Texto libre en <http://www.ncbi.nlm.nih.gov/pmc/articles/PMC2680972/>
  24. Sundar S, Rai M, Chakravarty J, Agarwal D, Agrawal N, Vaillant M, et al. New treatment approach in Indian visceral leishmaniasis: single-dose liposomal amphotericin B followed by short-course oral miltefosine. *Clin Infect Dis* 2008;47(8):1000-6. Texto libre en <http://cid.oxfordjournals.org/content/47/8/1000.long>
  25. Thakur CP, Pandey AK, Sinha GP, Roy S, Behbehani K, Olliaro P. Comparison of three treatment regimens with liposomal amphotericin B (AmBisome) for visceral Leishmaniasis in India: a randomized dose-finding study. *Trans R Soc Trop Med Hyd.* 1996;90(3):319-22.
  26. Berenguer J, Cosín J, Miralles P, López JC, Padilla B, et al. Discontinuation of secondary anti-Leishmania prophylaxis in HIV-infected patients who have responded to highly active antiretroviral therapy. *AIDS.* 2001;14(18):2946-50.