

Embolización de una arteria bronquial con ocluser vascular en un paciente con hemoptisis

Antonio Vargas-Cruz,^a Delia de los A. López-Palomo,^b Rogelio Robledo-Nolasco^a

Bronchial artery embolization with vascular occluder device in a patient with hemoptysis

Background: hemoptysis is a sign that can be secondary to various clinical entities. Depending on the amount of bleeding, it may even endanger the patient's life. The presence of a dilated and tortuous bronchial artery may explain the hemoptysis, whose treatment consists in closing the vessel. Our objective is to demonstrate the percutaneous closure of a disrupt of the bronchial artery which causes hemoptysis.

Clinical case: a 49-years old woman with mild hemoptysis and the presence of an abnormal bronchial artery bleeding that underwent percutaneous closure device plug. The device was implanted without complications and it was not observed passage of dye into the bronchial artery occluded through the pigtail catheter angiography control. The patient had no further episodes of hemoptysis.

Conclusions: pulmonary arteriovenous malformations can be treated successfully by the percutaneous route.

Key words

hemoptysis
bronchial artery
embolization, therapeutic

La expectoración de sangre proveniente de las vías respiratorias es un trastorno que, cuando es severo, puede llegar a poner en riesgo la vida del paciente o, cuando es leve pero recurrente, causarle un estado de ansiedad. Existen varias causas de hemoptisis y una de ellas es la alteración en la vascularidad pulmonar tanto arterial como venosa. La presencia de una arteria bronquial dilatada y tortuosa puede explicar la hemoptisis y su tratamiento consiste en cerrar ese vaso. Actualmente esto se puede realizar por vía percutánea con bajo riesgo y altas posibilidades de éxito.

Métodos

Se estudió a una mujer de 49 años de edad, con combe negativo y sin antecedentes de tabaquismo ni exposición a neumotóxicos o biomasa. Su padecimiento se inició cuatro años antes con cuadros repetitivos de hemoptisis leve (menos de 30 mL al día). Se le realizaron baciloscopias seriadas, cultivos y reacción en cadena de la polimerasa para tuberculosis; todo fue negativo. También se le practicó broncoscopia con cepillado y aspirado bronquial, con la que se identificó tráquea ligeramente hiperémica, árbol bronquial con secreción mucohialina, sin evidencia de sangrado activo ni de lesiones compresivas o infiltrativas. En la microscopia se observaron abundantes células bronquiales con cambios reactivos en un fondo limpio, macrófagos alveolares, células bronquiales y escasas células de epitelio plano sin alteraciones histológicas. La radiografía de tórax se encontró sin alteraciones (figura 1). En la tomografía axial computarizada multicorte de tórax se identificó dilatación anormal de una arteria bronquial derecha, entre D5 y D6 (figura 2). La paciente fue enviada al Servicio de Hemodinamia y Electrofisiología del Centro Médico Nacional 20 de Noviembre del Instituto de Seguridad y Servicios Sociales de los Trabajadores del Estado.

Al ingreso hospitalario, la exploración física fue normal. Se realizó angiografía de arterias coronarias, de arteria pulmonar y de aorta y sus ramas, con los siguientes hallazgos: coronarias epicárdicas sin lesiones angiográficas significativas; arteria pulmonar y sus ramas con distribución normal en todo su trayecto, sin estenosis y con retorno venoso normal; tronco supra-órtico, válvula aórtica y cayado normales. Al aplicarle una inyección en la aorta torácica, a nivel de la carina,

Introducción: la hemoptisis es un signo que puede ser secundario a varias entidades clínicas. Dependiendo de la cantidad de sangrado, incluso puede poner en riesgo la vida del paciente. La presencia de una arteria bronquial dilatada y tortuosa puede explicar la hemoptisis y su tratamiento consiste en cerrar este vaso. El objetivo de este informe es reseñar cómo la oclusión percutánea de una arteria bronquial anormal puede ocasionar hemoptisis.

Caso clínico: mujer de 49 años de edad con hemoptisis leve y una arteria bronquial anormal a la que se le realizó cierre percutáneo con un dispositivo *plug*. El dispositivo se implantó sin complica-

ciones y en las angiografías de control con catéter *pigtail* no se observó paso de medio de contraste en la arteria bronquial ocluida. La paciente no presentó nuevos episodios de hemoptisis en el seguimiento.

Conclusiones: las malformaciones arteriovenosas pulmonares pueden ser tratadas exitosamente de manera percutánea.

Palabras clave

hemoptisis
arteria bronquial
embolización terapéutica

se observó un vaso dilatado y con trayecto irregular. Se canuló de manera selectiva y se corroboró que la arteria bronquial derecha estaba dilatada, tortuosa, con dilatación de las arterias colaterales broncopulmonares distales y con concentración anormal del medio de contraste en las ramas terminales (figura 3). Se procedió a realizar oclusión de la arteria con dispositivo vascular *plug* IV (figura 4). El procedimiento se logró con anestesia local, puncionando la arteria femoral derecha con introductor 6 Fr, catéter guía derecho calibre 3.5 y guía teflonada calibre 0.035, de 120 cm de largo.

Resultados

El dispositivo se implantó a 1 cm del *ostium* de la aorta, sin complicaciones. La paciente no presentó dolor pleurítico ni alteraciones neurológicas. Se realizaron angiografías con catéter *pigtail*, sin observar paso de medio de contraste en la arteria bronquial (figura 5).

Discusión

La hemoptisis es la expectoración con sangre procedente de las vías aéreas subglóticas. Puede variar en gravedad y oscilar entre pequeñas estrías de sangre en el esputo hasta la expectoración de

cantidades hemáticas. Dependiendo de la cantidad de sangre expectorada, se ha clasificado en leve (menos de 30 mL al día), moderada (de 30 a 200 mL al día), severa (de 200 a 600 mL) y masiva (más de 600 mL al día). Las causas más frecuentes de hemoptisis son tuberculosis, bronquiectasias, neumonía necrotizante, absceso pulmonar, infecciones micóticas, neoplasias y trastornos hematológicos. Otra causa son las malformaciones que originan en el pulmón una comunicación anormal, que no pasa

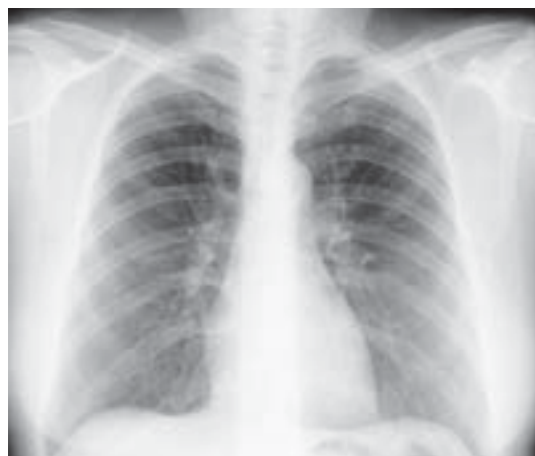

Figura 1 Radiografía posteroanterior de tórax sin alteraciones evidentes

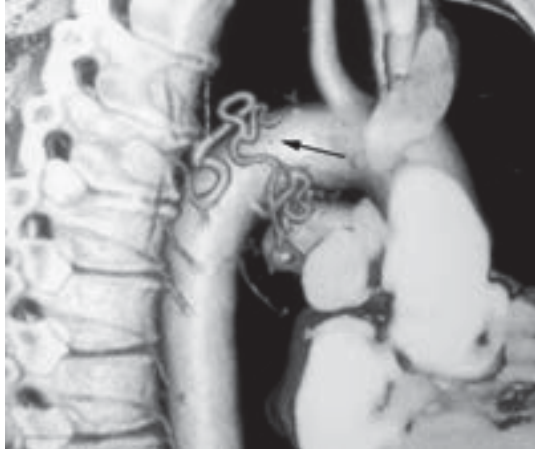

Figura 2 La tomografía axial computarizada muestra dilatación y tortuosidad de la arteria bronquial derecha

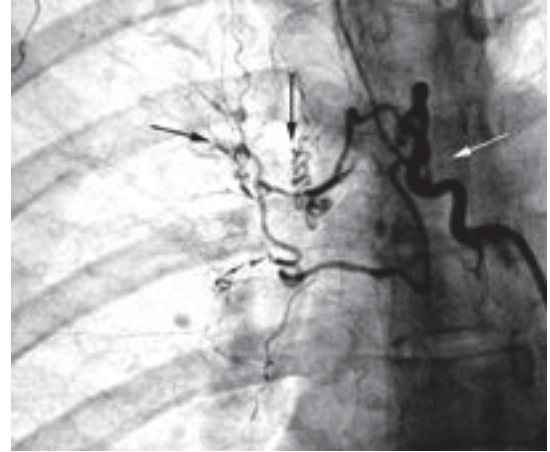


Figura 3 Arteriografía selectiva de la arteria bronquial derecha, la cual se encuentra dilatada con trayecto tortuoso y con arteriolas colaterales

por los capilares, entre arterias y venas. Estas comunicaciones se pueden originar en la arteria pulmonar o en las arterias bronquiales y causan sangrado por la fragilidad que presentan los vasos anormales.^{1,2}

Las arterias bronquiales ortotópicas nacen de la aorta torácica descendente (D5-D7) a nivel de la carina y siguen los bronquios, entrando por el hilio pulmonar. Generalmente son tres, dos para el pulmón izquierdo y una para el derecho. Acompañan a los bronquios (y se ramifican con ellos), terminan aproximadamente en los bronquiolos respiratorios e irrigan la pleura visceral; también perfunden a los ganglios mediastinales y el esófago.³ Con menos frecuencia, pueden tener su origen en las arterias subclavias, el tronco braquiocefálico o la aorta abdominal. Presentan anastomosis con las arterias pulmonares poco antes de los capilares (anastomosis broncopulmonares distales). Estos vasos colaterales tienen un trayecto tortuoso y miden entre 20 y 125 μm .⁴ Una arteria bronquial anormal presenta las siguientes características: hipertrofia, tortuosidad, neovascularización, hipervascularización o comunicación auriculoventricular anómala.

La paciente que describimos presentó una arteria bronquial anormal que se encontraba muy dilatada y tenía un trayecto tortuoso. Además, tenía dilatación de las anastomosis broncopulmonares distales. Llama la atención que no se observara un gran concentrado de vasos que sugiriera una fístula grande. Sin embargo, existían pequeñas regiones en las que el medio de contraste se concentraba más, lo cual

sugirió que las fístulas podían ser pequeñas y esto explicaba el escaso sangrado.

Actualmente no existen estudios controlados ni aleatorizados que sustenten la embolización de las fístulas bronquiales como el tratamiento de elección para la hemoptisis. No obstante, los estudios observacionales sugieren disminución de la morbimortalidad en estos pacientes.^{5,6} Algunos autores recomiendan una broncoscopia para localizar el sitio del sangrado antes del procedimiento intervencionista.^{7,8} Empero, se ha comprobado que la embolización se puede efectuar exitosamente y sin complicaciones cuando la arteria anormal es evidente y se emplean estudios de imagen como apoyo.⁹ A la paciente se le realizó una broncoscopia, con la que no se encontró un sitio de sangrado y, por lo tanto, el cierre se efectuó con base en la angiografía.

Durante la embolización es necesario descartar el origen de la arteria de Adamkiewicz en un tronco intercostobronquial derecho, lo cual sucede en 5 a 10 % de los casos. Para evitar isquemia medular, se recomienda la colocación de los materiales oclusivos a 2 o 3 cm del *ostium* de la arteria bronquial.^{10,11} Con las imágenes angiográficas se descartó la presencia de esta arteria en la paciente y el *plug* se colocó a 1 cm de la aorta. Otras complicaciones pueden ser dolor torácico, necrosis pulmonar o derrame pleural,^{12,13} sin embargo, ninguna de ellas se presentó en nuestro caso.

Finalmente, consideramos importante mencionar que las malformaciones arteriovenosas pulmonares

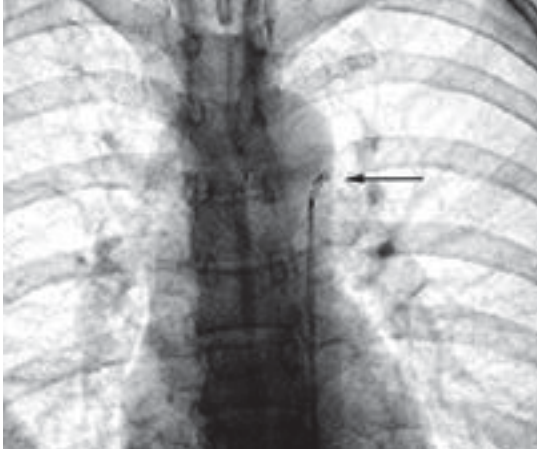


Figura 4 Momento de liberación de dispositivo *plug IV*

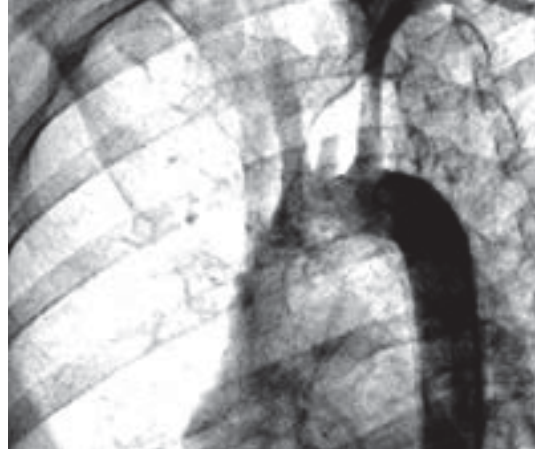


Figura 5 Resultado angiográfico final donde no se observa dilatación de arteria bronquial derecha

se pueden asociar con trastornos genéticos como la telangiectasia hemorrágica hereditaria o la enfermedad de Osler-Weber-Rendu. Este es un trastorno vascular autosómico dominante causado por mutaciones en el complejo receptor del factor de crecimiento β , y caracterizado por epistaxis recurrente y telangiectasias mucocutáneas en nariz, boca y labios. También pueden estar afectadas las arterias del cerebro, el pulmón y el aparato digestivo.^{14,15} Nosotros realizamos una angiografía pulmonar bilateral antes de la embolización, para descartar malformaciones a este nivel.

En el seguimiento clínico en la consulta externa, la paciente no había mostrado complicaciones ni hemoptisis hasta el momento de este informe.

Conclusiones

El manejo intervencionista se recomienda cuando la hemoptisis es, por lo menos, moderada. En nuestro reporte, la indicación de embolismo no fue por la cantidad de sangrado sino por la frecuencia de los eventos, el tiempo de evolución tan prolongado y el estado de ansiedad que le causaba a la paciente.

Declaración de conflicto de interés: los autores han completado y enviado la forma traducida al español de la declaración de conflictos potenciales de interés del Comité Internacional de Editores de Revistas Médicas, y no fue reportado alguno en relación con este artículo.

^aServicio de Hemodinamia y Electrofisiología

^bResidente de segundo año de Cardiología

Centro Médico Nacional 20 de Noviembre,
Instituto de Seguridad y Servicios Sociales de los
Trabajadores del Estado, Distrito Federal, México

Comunicación con: Antonio Vargas-Cruz

Teléfono: (55) 5200 3483

Fax: (55) 5200 3482

Correo electrónico: avargascruz@hotmail.com

Referencias

1. Chun JY, Morgan R, Belli AM. Radiological management of hemoptysis: a comprehensive review of diagnostic imaging and bronchial arterial embolization. *Cardiovasc Intervent Radiol.* 2010;33(2):240-50.
2. Pierre PJ, El Hajjam M, Lagrange C, Chinet T, Vieillard-Baron A, Chagnon S, et al. Pulmonary artery interventions: an overview. *RadioGraphics.* 2005; 25(6):1653-67.
3. Daliri A, Probst NH, Jobst B, Lepper PM, Kicuth R, Szucs-Farkas Z, et al. Bronchial artery

- embolization in patients with hemoptysis including follow-up. *Acta Radiol.* 2011;52(2):143-7.
4. Nogaard M, Alphonso N, Cochrane AD, Menahem S, Brizard CP, d'Udekem Y. Major aorto-pulmonary collateral arteries of patients with pulmonary atresia and ventricular septal defect are dilated bronchial arteries. *Eur J Cardiothorac Surg.* 2006; 29(5):653-8.
 5. Hsu CC-T, Kwan GNC, Thompson SA, Evans-Barns H, van Driel ML. Embolisation for pulmonary arteriovenous malformation. *Cochrane Database of Systematic Reviews* 2012, Issue 8. Art. No.: CD008017. DOI: 10.1002/14651858.CD008017.pub3
 6. Dutton JA, Jackson JE, Hughes JM, Whyte MK, Peters AM, Ussov W, et al. Pulmonary arteriovenous malformations: results of treatment with coil embolization in 53 patients. *Am J Roentgenol.* 1995;165(5):1119-25.
 7. Samara K, Tsetis D, Antoniou KM, Protopapadakis C, Maltezakis G, Siafakas NM. Bronchial artery embolization for management of massive cryptogenic hemoptysis: a case series. *J Med Case Rep.* 2011; 10(5):2-5.
 8. Yoon W, Kim JK, Kim YH. Bronchial and non-bronchial systemic artery embolization for life threatening hemoptysis: a comprehensive review. *RadioGraphics.* 2002;22:1395-409.
 9. Hsiao EI, Kirsch CM, Kagawa FT, Wehner JH, Jensen WA, Baxter BR. Utility of fiber optic bronchoscopy before artery embolization for massive hemoptysis. *AJR.* 2001;177:861-7.
 10. Woong Y, JaeKyu K, Yun H. Bronchial and non-bronchial systemic artery embolization for life threatening hemoptysis: a comprehensive review. *RadioGraphics.* 2002;22:1395-409.
 11. Baltazares LME, Serna SHI, García GML, Villalpando CJJ, Rodríguez CH, Ortega MJ. Tratamiento de la hemoptisis masiva con embolización de arterias bronquiales. Experiencia de cinco casos. *Rev Inst Nal Enf Resp Mex.* 2004;17(3):164-72.
 12. Feng-Yong L, Mao-Qiang W, Qing-Sheng F, Feng D, Zhi-jun W, Peng S. Endovascular embolization of pulmonary arteriovenous malformations. *Chin Med J.* 2010;123(1):23-8.
 13. Schneider G, Uder M, Koehler M, Kirchin AM, Massmann A, Buecker A, et al. MR angiography for detection pulmonary arteriovenous malformations in patients with hereditary hemorrhagic telangiectasia. *AJR.* 2008;190:892-901.
 14. Morrell NW. Screening for pulmonary arteriovenous malformations. *Am J Respir Crit Care Med.* 2004;169:978-9.
 15. Khurshid I, Downie GH. Pulmonary arteriovenous malformation. *Postgrad Med J.* 2002;8:191-7.