

## Osteosarcoma maxilar Mujer con supervivencia de 12 años

Gustavo S. Moctezuma-Bravo,<sup>a</sup> Ricardo Díaz de León-Medina,<sup>b</sup>  
Francisco J. Rodríguez-Quilantán<sup>c</sup>

### Maxillary osteosarcoma. A woman with 12 years of survival

**Background:** the osteosarcomas of the jaws are infrequently tumors. The accelerated bone growth and the swelling with nervous sensibility alterations are suggestive of malignancy. The diagnosis is established only by the histological study and the standard treatment used is surgery with a poor survival prognosis of only 25 % at five years for those cases with margins free of tumor.

**Clinical case:** a female with an osteosarcoma of the jaw limited to the anterior left face of the maxillary and malar area without involve of the alveolar bone. A modified maxillectomy was done. Chemotherapy and radiotherapy were given after surgery. At the present, the patient is free of malignancy activity after twelve years of survival.

**Conclusions:** no matter the systemic chemotherapy in maxillary and jaw osteosarcomas is little effective, the early diagnosis and treatment was the key in the clinical evolution of the patient presented and in who the first elected treatment was surgery.

#### Key words

osteosarcoma  
jaw neoplasms  
disease-free survival

Los osteosarcomas en los huesos maxilares y mandibulares son tumores óseos malignos relativamente raros.<sup>1</sup> En 1967, la incidencia anual de osteosarcomas en la población de Estados Unidos fue de 0.07 por 100 000 personas.<sup>2</sup> De 1964 a 1987, se registraron en Japón 2883 osteosarcomas, es decir, 0.12 por 100 000 personas, casi el doble que en Estados Unidos.<sup>3</sup> En cabeza y cuello ocurre en 10 %<sup>4</sup> y en los huesos maxilares en 6 a 7 %.<sup>5</sup>

La displasia fibrosa, la enfermedad de Paget, el retinoblastoma hereditario, el síndrome de Li-Fraumeni y el antecedente de radioterapia o trauma son factores de riesgo para el desarrollo de osteosarcoma.<sup>6,7</sup>

Solo mediante el estudio histopatológico es posible establecer el diagnóstico de osteosarcoma,<sup>4</sup> para lo cual es esencial la presencia de material osteoide producido por osteoblastos atípicos con pleomorfismo celular y mitosis.<sup>5</sup>

La clasificación de los osteosarcomas de la Organización Mundial de la Salud se basa en la localización del tumor en el hueso afectado: se consideran lesiones centrales las localizadas en la cavidad medular y las periféricas son las situadas sobre la superficie del hueso. Las que aparecen en el maxilar y la mandíbula son de tipo central.<sup>7</sup>

El crecimiento óseo rápido, con o sin dolor,<sup>4</sup> asociado con alteración de la sensibilidad nerviosa, parestesia o anestesia,<sup>8</sup> sugiere el diagnóstico clínico de osteosarcoma.

En las radiografías dentales periapicales,<sup>2</sup> la imagen “en sol naciente” con osificación laminar radiante que representa una reacción perióstica a la neoplasia,<sup>9</sup> y el signo de Garrington o ensanchamiento simétrico del espacio de la membrana periodontal en uno o más dientes, ocasionado por la infiltración del tumor en etapas tempranas, se han asociado con el diagnóstico de osteosarcoma. El tratamiento de elección es la cirugía radical temprana con margen adecuado de tejido sano,<sup>5</sup> ya que la diseminación del osteosarcoma por medula ósea obliga a ampliar los márgenes quirúrgicos,<sup>10</sup> si bien los osteosarcomas maxilares y mandibulares tienen baja frecuencia de metástasis.<sup>11</sup>

La supervivencia a cinco años de los pacientes con osteosarcoma es generalmente pobre.<sup>6</sup> En osteosarcomas mandibulares, Weinfeld informa que es de 25 %.<sup>12</sup> La clave para mejorar la supervivencia estriba en el diagnóstico temprano y la cirugía radical con los bordes tisulares libres de tumor.<sup>11</sup>

**Introducción:** los osteosarcomas de los huesos maxilares son tumores poco frecuentes. El crecimiento óseo acelerado y la tumefacción con alteración de la sensibilidad nerviosa son sugestivos de malignidad. El diagnóstico se obtiene solo por estudio histológico y el tratamiento estándar es quirúrgico; el pronóstico para la supervivencia es pobre, de 25 % a cinco años para los pacientes con márgenes libres de tumor.

**Caso clínico:** mujer con osteosarcoma maxilar bien delimitado a la porción de las caras anteriores del maxilar y malar izquierdos sin involucrar el hueso alveolar. Se realizó maxilectomía modificada y, además, se administró quimioterapia

y radioterapia. Al momento de este informe, la paciente cursaba libre de tumor, con una supervivencia de 12 años.

**Conclusiones:** aun cuando en general la quimioterapia en osteosarcomas maxilares y mandibulares es poco efectiva, el diagnóstico y el tratamiento tempranos fueron clave en la evolución de la paciente referida, en quien en primera instancia se realizó el tratamiento de elección: la cirugía.

#### Palabras clave

osteosarcoma  
neoplasias maxilares  
sobrevivencia sin enfermedad

La supervivencia disminuye drásticamente cuando los márgenes quirúrgicos presentan neoplasia, a pesar de la quimioterapia y la radioterapia adyuvantes.<sup>13</sup> Así lo demostró Delgado,<sup>14</sup> quien señaló una supervivencia de 70 % a dos y medio años ante osteosarcomas con dimensiones menores de 10 cm y con márgenes quirúrgicos libres de tumor, que disminuyó a 10 % en el mismo lapso cuando existió tumor en los márgenes quirúrgicos.

La radioterapia se reserva para los pacientes con tumores o recurrencias inoperables, para los pacientes en quienes se identifican márgenes quirúrgicos con tumor y en los osteosarcomas de alto grado.<sup>8,10,13</sup>

La quimioterapia es poco efectiva en osteosarcomas maxilares y mandibulares porque la respuesta histológica es menor de 25 %, a diferencia de 41 % obtenido en osteosarcomas de huesos largos.<sup>10</sup> La quimioterapia prequirúrgica o neoadyuvante se empleó en el *Memorial Sloan Kettering Cancer Center* en combinación con resección agresiva; la supervivencia a cinco años fue de 30 % en pacientes con osteosarcoma.<sup>15</sup>

#### Caso clínico

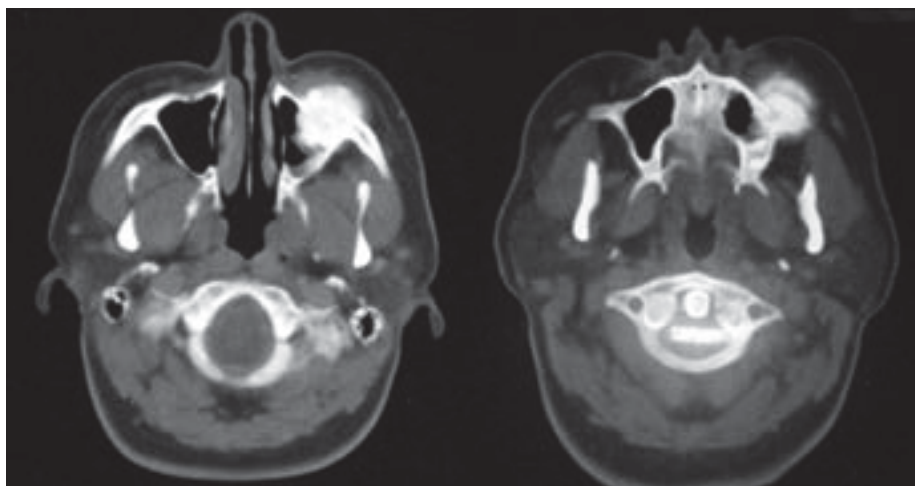
Mujer de 44 años de edad que en mayo de 2002 acudió al Servicio de Cirugía Maxilofacial del Hospital

General de Zona 50 del Instituto Mexicano del Seguro Social, en San Luis Potosí, con tumoración maxilar izquierda dolorosa y con anestesia del nervio infraorbitario. Los resultados histológicos de una biopsia intraoral realizada tres años antes indicaban “estroma de pólipo alérgico inflamatorio”. La paciente señaló que después de la biopsia presentó crecimiento acelerado del tumor y el establecimiento de la anestesia del nervio infraorbitario izquierdo, que inicialmente era una parestesia.

Por tomografía se observó tumor maxilomalar izquierdo de 27 × 25 mm, de bordes mal definidos, que ocupaba parte del seno maxilar, con el efecto de rayos de sol por osificación laminar radiante y la formación del triángulo de Codman por elevación perióstica de la cortical subyacente, debido a una neoformación ósea que tenía características malignas (figura 1).

A la exploración se identificó deformidad facial por tumoración dura, central, en la región maxilomalar izquierda, sin exoftalmos, obstrucción nasal o exudado purulento nasobucal.

Con los hallazgos clínicos y el estudio de imagen se estableció el diagnóstico de probable osteosarcoma maxilar. A la revaloración de las laminillas con microscopio de luz, se identificó estroma condroide y fibroso, con proliferación celular compuesta por núcleos pleomórficos, fusiformes e hiper-



**Figura 1** Cortes con lesión ósea hiperdensa expansiva, con patrón destructivo localizado en maxilar y malar izquierdos, que invade seno maxilar

cromáticos; el aspecto era heterogéneo. Se identificó producción de osteoide en forma focal, así como abundantes mitosis que confirmaron el diagnóstico de osteosarcoma (figura 2a).

Con un rastreo radiográfico se descartaron lesiones óseas a otros niveles. Bajo anestesia general, se realizó maxilectomía modificada a través de incisión Ferguson-Weber y un colgajo labiogeniano.

Se descubrió toda la cara externa del maxilar superior izquierdo hasta la tuberosidad posterior, incluyendo el reborde infraorbitario y parte del hueso

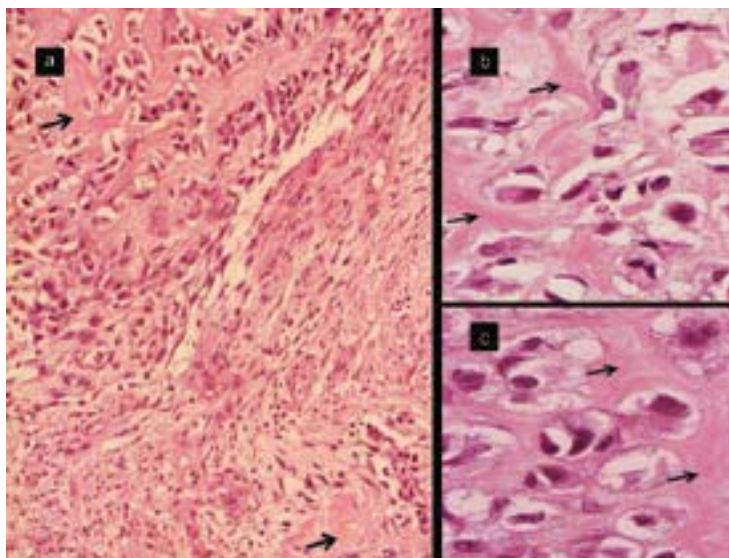
malar. En el transquirúrgico, se observó que el tumor estaba bien delimitado a la porción de las caras anteriores del maxilar y malar izquierdos sin involucrar el hueso alveolar.

Se resecó el tumor, desde la pared anteroexterna del maxilar, la porción anterior del piso de la órbita y parte del hueso malar, incluyendo toda la mucosa del seno maxilar, sin eliminar paladar, hueso alveolar y órganos dentarios correspondientes a este maxilar.

La paciente evolucionó satisfactoriamente sin desarrollar alteración visual, movilidad patológica o discromía dentaria. En el informe histológico del espécimen se reportó sarcoma osteogénico condroblástico (figura 2b).

Se comenzó quimioterapia con dos sesiones de cisplatino (70 mg) y epirrubicina (40 mg) y se continuó con 35 sesiones de radioterapia, para una dosis total de 65 Gy.

Después de la radioterapia, la paciente permaneció sin complicaciones por ocho meses, luego de los cuales se inició dolor y movilidad patológica en el tercer molar superior izquierdo, cuya extracción tuvo una evolución posoperatoria tórpida con exposición ósea alveolar y desarrollo de dos pequeñas tumorações en la misma región, sin exudado purulento. El tratamiento con dicloxacilina y clindamicina produjo exposición radicular dolorosa y movilidad patológica del segundo molar adyacente. Los estudios de laboratorio indicaron leucocitosis de 11 400 y fosfatasa alcalina de 320 UI/L (normal 25 a 90); el cultivo de la región resultó positivo a estreptococo  $\alpha$ -hemolítico y *Enterobacter spp.*, sensible a penicilina y amikacina. No se observó mejoría con la administración intra-



**Figura 2** a) Corte histológico de la biopsia inicial, donde se observa proliferación neoplásica pleomórfica con producción de osteoide (flechas) (10 $\times$ ). b y c) Especimen de la maxilectomía. Proliferación neoplásica en un estroma condroide con producción de osteoide focal (flechas) (40 $\times$ )

muscular de estos medicamentos, por lo que se consideró la posibilidad de osteonecrosis o de recidiva tumoral. La biopsia del área indicó “inflamación inespecífica sin evidencia de recurrencia tumoral”, por lo que bajo anestesia local se efectuó la extracción del segundo molar y una alveolectomía hasta observar hueso de características normales. La evolución fue satisfactoria.

La paciente continuó asintomática por un año y medio, al término del cual se inició exposición radicular dolorosa del primer molar y premolares superiores izquierdos, lo que obligó, seis meses después, a la extracción con anestesia local. El posoperatorio y la cicatrización fueron adecuados.

Cuatro meses después, a la paciente se le colocó una prótesis removible superior para restituir los órganos dentarios; sin embargo, su uso tuvo que suspenderse debido a una úlcera en la mucosa gingival edéntula.

El retiro de la prótesis no eliminó la úlcera, la cual se resecó mediante biopsia. A lo largo del transquirúrgico, se observó mucosa gingival y hueso subyacente sangrantes, este último de consistencia blanda. La paciente cursó el posoperatorio sin complicaciones y con cicatrización adecuada. El informe histológico indicó negatividad para neoplasia recidivante.

La paciente continuó con citas de control cada seis meses al Servicio de Cirugía Maxilofacial y Oncología. Hasta el momento de este informe no se registraban datos de actividad tumoral en la región maxilofacial (figuras 3 y 4).

En 2008, a la paciente se le diagnosticó diabetes mellitus y se inició tratamiento con hipoglucemiantes orales. En septiembre de 2010 se diagnosticó tuberculosis pulmonar con bacilos ácido-alcohol resistentes (BAAR) positivos en esputo. En marzo de 2011, con el tratamiento antifímico se registró negatividad.

## Discusión

La adecuada interpretación de los datos clínicos es fundamental para orientar el diagnóstico; en la paciente descrita, el crecimiento tumoral y la aparición de la anestesia del nervio infraorbitario fueron indicios para diagnosticar el osteosarcoma.<sup>4,8</sup> La tomografía evidenció una lesión tumoral de características malignas que sugerían el mismo diagnóstico.<sup>9</sup>

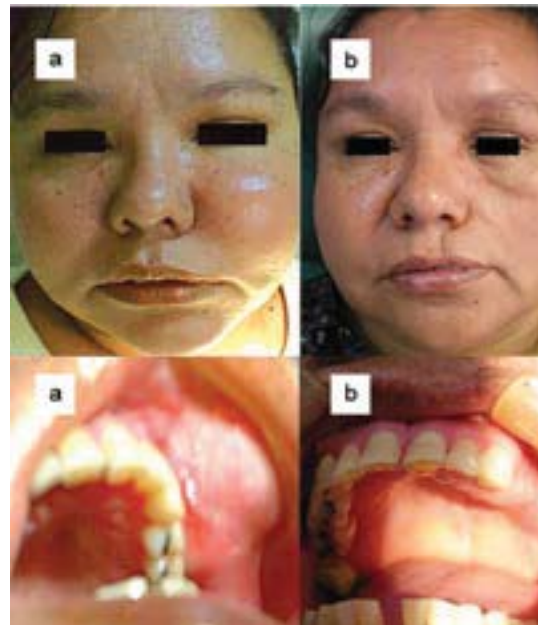El estudio para confirmación diagnóstica es el histológico. En nuestra paciente se reportó en un primer momento una lesión inflamatoria que no concordaba con los datos clínicos y tomográficos. Ante las características tisulares (figura 2a), una nueva valoración del mismo estudio histológico indicó que se trataba de un osteosarcoma maxilar.

La frecuencia de los osteosarcomas maxilares y mandibulares es de 6%.<sup>16</sup> En Japón se han registrado 2833 casos de osteosarcomas y solo 46 (1.6%) localizados en hueso maxilar o mandibular.<sup>1,5</sup>

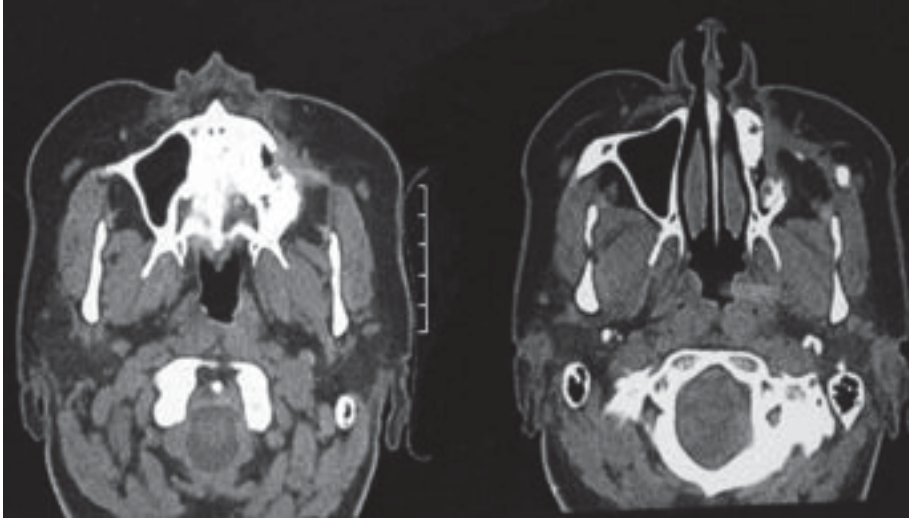
La supervivencia de los pacientes con osteosarcomas es corta y sus porcentajes de supervivencia son bajos.<sup>6</sup> Del análisis de 466 casos,<sup>1,2,4-6,9,10,13,16-20</sup> solo 102 (21%) tuvieron supervivencia libre de tumor a cinco años.

La mujer reseñada fue operada en mayo de 2002 y el seguimiento fue de nueve años libre de enfermedad, si bien ya se disponía de un estudio de imagen previo de 1999, en el que ya se apreciaba la lesión en la región maxilomalar izquierda; de tal forma, la evolución del tumor fue superior a los 12 años.

Para una probable cura<sup>5</sup> o para mejorar la supervivencia<sup>11</sup> de los pacientes con osteosarcoma, son necesarios el diagnóstico y el tratamiento tempranos. Aun



**Figura 3** a) Prequirúrgico. Crecimiento tumoral maxilomalar izquierdo que causa deformidad facial. b) Posquirúrgico. Defectos facial y óseo maxilar, con persistencia de órganos dentarios debido a maxilectomía modificada



**Figura 4** Defecto óseo con cambios en tejidos blandos y duros del hueso maxilar y malar, sin actividad tumoral

cuando la evolución del tumor en nuestra paciente fue de más de tres años antes del tratamiento quirúrgico, el periodo entre la cita inicial y la cirugía radical fue de 22 días, lo que favoreció eliminar el tumor en la búsqueda de la cura o mejorar el pronóstico de supervivencia. La supervivencia de nueve años (12 años) libre de recurrencia tumoral o metástasis confirma lo anterior.

Los osteosarcomas en maxilar o mandíbula están relacionados con baja producción de metástasis, conforme el análisis de 422 casos en los cuales solo se produjeron 39 metástasis (9 %), 24 (61 %) de ellas a pulmón.<sup>2,4-6,8,9,11-13,16,17,19</sup>

El informe histológico en la paciente descrita fue osteosarcoma condroblástico, que no es el tipo histológico que se presenta con más frecuencia. En 330 casos, los tipos más frecuentes fueron el osteoblástico (46 %), el condroblástico (35 %) y el fibroblástico (17 %).<sup>1,2,4-6,8,10-13,16,18,20</sup>

La quimioterapia y la radioterapia adyuvantes se han utilizado de manera individual o combinada con resultados variables. En nuestra paciente se

emplearon las dos: la primera a base de cisplatino y epirubicina y la segunda con una dosis total de 65 Gy. Incluso cuando la paciente tenía una buena higiene oral, la radioterapia favoreció el desarrollo de la patología periodontal en molares y premolares del maxilar izquierdo, así como en la evolución tórpida posextracción del tercer molar superior izquierdo. En conclusión, se informa el caso de una paciente con osteosarcoma maxilar convencional condroblástico con 2.5 cm de eje mayor, en estadio IIA, G1, T1 y M0, histológicamente de alto grado, de localización intracompartamental y sin metástasis, según Enneking,<sup>21</sup> quien fue sometida a cirugía, quimioterapia y radioterapia, y ha tenido una supervivencia mayor de 12 años, que se agrega a los casos informados en la literatura mexicana.<sup>21-24</sup>

**Declaración de conflicto de interés:** los autores han completado y enviado la forma traducida al español de la declaración de conflictos potenciales de interés del Comité Internacional de Editores de Revistas Médicas, y no fue reportado alguno en relación con este artículo.

<sup>a</sup>Servicio de Cirugía Maxilofacial

<sup>b</sup>Departamento de Patología

<sup>c</sup>Servicio de Cirugía General

Hospital General de Zona 50,  
Instituto Mexicano del Seguro Social, San Luis Potosí,  
San Luis Potosí, México

Comunicación con: Gustavo S. Moctezuma-Bravo

Tel: (444) 821 2349. Fax: (444) 813 8981

Correo electrónico: gu\_tato@yahoo.com

## Referencias

- Kragh LV, Dahlin DC, Erich JB. Osteogenic sarcoma of the jaws and facial bones. *Am J Surg.* 1958;96(4):496-505.
- Garrington GE, Scofield HH, Cornyn J, Hooker SP. Osteogenic sarcoma of the jaws: analysis of 56 cases. *Cancer.* 1967;20(3):377-91.
- Ueno S, Ootoke S, Kimura A, Kurozumi T, Mushimoto K, Shirasu R. A case report of osteosarcoma of the mandible. *J Osaka Odont Soc.* 1987;50:910-14.
- Junior AT, De Abreu-Alves F, Pinto CA, Carvalho AL, Kowalski LP, Lopes MA. Clinicopathological and immunohistochemical analysis of twenty-five head and neck osteosarcomas. *Oral Oncol.* 2003;39(59):521-30.
- Tanzawa H, Uchiyama S, Sato K. Statistical observation of osteosarcoma of the maxillofacial región in Japan. Analysis of 114 Japanese cases reported between 1930 and 1989. *Oral Surg Oral Med Oral Pathol.* 1991;72(4):444-48.
- Bennett JH, Thomas G, Evans AW, Speight PM. Osteosarcoma of the jaws: a 30-year retrospective review. *Oral Surg Oral Med Oral Pathol.* 2000;90(3):323-32.
- Unni KK, Inwards CY, Bridge JA, Kindblom LG, Wold LE. Lesion malignant bone-forming tumors. En: *AFIP Atlas of tumor pathology American Registry of Pathology. Tumors of the bones and joints (2) (Series 4).* Washington, DC: ARP; 1976. p. 136-50.
- Ogunlewe MO, Ajayi OF, Adeyemo WL, Ladeinde AL, James O. Osteogenic sarcoma of the jaws bones: a single institution experience over 21-year period. *Oral Surg Oral Med Oral Pathol.* 2006;101(1):76-81.
- Lewis M, Perl A, Som PM, Urken ML, Brandwein MS. Osteogenic sarcoma of the jaw: a clinicopathologic review of 12 patients. *Arch Otolaryngol Head Neck Surg.* 1997;123(2):169-74.
- Fernandes R, Nikitakis NG, Pazoki A, Ord RA. Osteogenic sarcoma of the jaw: A 10-year experience. *J Oral Maxillofac Surg.* 2007;65(7):1286-91.
- Mardinger O, Givol N, Talmi YP, Taicher S. Osteosarcoma of the jaw: the Chaim Sheba Medical Center experience. *Oral Surg Oral Med Oral Pathol Oral Radiol Endod.* 2001;91(4):445-51.
- Weinfeld MS, Dudley HR Jr. Osteogenic sarcoma. A follow-up study of the ninety-four cases observed at the Massachusetts General Hospital from 1920 to 1960. *J Bone Joint Surg Am.* 1962;44A:269-76.
- Gadwal SR, Gannon FH, Fanburg-Smith JC, Becoskie EM, Thompson LD. Primary osteosarcoma of the head and neck in pediatric patients: a clinicopathologic study of 22 cases with a review of the literature. *Cancer.* 2001;91(3):598-605.
- Delgado R, Maafs E, Alfeiran A, Mohar A, Barrera JL, Zinser J, et al. Osteosarcoma of the jaw. *Head Neck.* 1994;16(3):246-52.
- Meyers PA, Heller G, Huvos A, Lane J, Marcove R. Chemotherapy for nonmetastatic osteogenic sarcoma: the Memorial Sloan Kettering experience. *J Clin Oncol.* 1992;10(1):5-15.
- Clark JL, Unni KK, Dahlin DC, Devine KD. Osteosarcoma of the jaw. *Cancer.* 1983;51(12):2311-16.
- Ajagbe HA, Junaid TA, Daramola JO. Osteogenic sarcoma of the jaw in an African community: report of twenty-one cases. *J Oral Maxillofac Surg.* 1986;44(2):104-6.
- Regezi JA, Zarbo RJ, McClatchey KD, Courtney RM, Crissman JD. Osteosarcomas and chondrosarcomas of the jaws: immunohistochemical correlations. *Oral Surg Oral Med Oral Pathol.* 1987;64(3):302-7.
- Gorsky M, Epstein JB. Craneofacial osseous and chondromatous sarcomas in British Columbia. A review of 34 cases. *Oral Oncol.* 2000;36(1):27-31.
- Yamaguchi S, Nagasawa H, Suzuki T, Fujii E, Iwaki H, Takagi M, et al. Sarcomas of the oral and maxillofacial region: a review of 32 cases in 25 years. *Clin Oral Invest.* 2004;8(4):52-5.
- Enneking WT, Spanier SS, Goodman MA. A system for the surgical staging of musculo-skeletal sarcoma. *Clinic Orthop Relat Res.* 1980;153:106-20.
- Villalón LJ, Alonso BM, González BC, Alcanzar AJ, Patiño L. Osteosarcoma mandibular. Una entidad poco frecuente a propósito de un caso. *Gamo.* 2007;6(3):80-3.
- Gerzso-Nuñez F, Castro-Hernández G, Landeros-Anguiano L, Castillo-Ventura B. Osteosarcoma de cabeza y cuello relacionado con embarazo: Reporte de dos casos. *An ORL Mex.* 2007;52(3):122-6.
- Ordoñez GR, Oserin-García L, Valverde-Covarrubias A, Cruz-Hernández J, Shoup-Fierro C, Pérez-Tobar M, et al. Osteosarcoma metastásico de seno maxilar y oído medio. Reporte de un caso. *An ORL Mex.* 2003;48:29-34.