

Tratamiento con imiquimod y escisión quirúrgica en un paciente con enfermedad extramamaria de Paget. Caso clínico

Zulema Olazarán-Medrano,¹
 José Juan Treviño-González,²
 Julio César Salas-Alanís,³
 Jorge Alejandro Lemus-Arias⁴

RESUMEN

La enfermedad extramamaria de Paget es un tipo de cáncer cutáneo poco común. Se presenta como placas eritematosas, generalmente en región genital, perianal y otras con gran presencia de glándulas apocrinas, pero también se puede originar a partir de células troncales queratinocíticas. Recientemente se ha utilizado imiquimod para el tratamiento de enfermedad extramamaria de Paget primaria o recurrente. Se ha observado curación completa, sin recurrencia, en pacientes con enfermedad extramamaria de Paget que han utilizado tratamiento tópico con imiquimod crema a 5 %. Describimos el caso de un paciente de 78 años con enfermedad extramamaria de Paget en escroto y región perianal, tratado con imiquimod en ambas lesiones y posteriormente con escisión quirúrgica en escroto, ya que presentó resistencia.

SUMMARY

Extramammary Paget's disease (EMPD) is a less common cutaneous type of cancer. It presents as erythematous plaques most frequently located in the genital region, perianal skin, and other cutaneous sites rich in apocrine glands, but it also may originate from keratinocytic stem cells. Recently, imiquimod has been used for the management of primary or relapsing extramammary Paget's disease. Complete healing, without recurrence, of extramammary Paget's disease in patients whom were treated topically with 5 % imiquimod cream was observed. We report a 78 year-old patient with scrotal and perianal extramammary Paget's disease treated with imiquimod cream in both lesions and subsequently with surgical excision in scrotum for the management of relapsing disease.

¹Departamento de Dermatología

²Departamento de Patología

³Departamento de Dermatología

⁴Médico pasante en servicio social

Autores 1 y 2, Hospital Clínica Nova, San Nicolás de los Garza, Nuevo León México
 Autores 3 y 4, Escuela de Medicina, Tecnológico de Monterrey, Nuevo León, México

Caso clínico

Hombre de 78 años de edad quien presentaba una dermatosis diseminada a genitales y región inguinal, con predominio en escroto, piel adyacente al pene y región perianal, caracterizada por dos placas: la primera eritematoescamosa, 5 a 6 cm, mal definida, diseminada a escroto y pene con 18 meses de evolución, sin prurito (figura 1A); la segunda, placa eccematoide unilateral, con leve eritema, en región perianal, de siete meses de evolución, con prurito leve y ardor ocasional. En el resto de la exploración física no se encontró linfadenopatía inguinofemoral. Dentro de los antecedentes personales de importancia destacan carcinoma basocelular, carcinoma espinocelular, divertículo de Zenker, reflujo gastroesofágico e hiperplasia prostática benigna. El examen histológico de la piel infrapúbica adyacente al pene y región perianal mostró hiperqueratosis focal, hiperpigmentación de la capa basal y zonas de aspecto esponjoso con

células poliédricas pleomórficas con vacuolas citoplásmicas o citoplasmáticas, pérdida de la relación núcleo-citoplasma, hipercromasia nuclear y nucléolo acidófilo. Subyacente, la dermis estaba compuesta por bandas colágenas entre las cuales se encontraban pequeños vasos sanguíneos congestivos (figuras 1B y 1C). Lo anterior demostró hallazgos morfológicos compatibles con enfermedad extramamaria de Paget.

Se buscó evidencia de neoplasias malignas asociadas en el paciente; la tomografía computarizada de abdomen mostró enfermedad diverticular del colon y arteriosclerosis; la prueba de antígeno prostático específico dentro de límites normales y el examen endoscópico dio como resultado hernia hiatal y esfago de Barret sin adenocarcinoma.

Después de ofrecerle las alternativas terapéuticas, el paciente se rehusó a la intervención quirúrgica, por lo tanto se inició tratamiento con imiquimod crema a 5 % por las noches, tres veces por semana, en ambas lesiones, sumando un total de 14 sema-

Comunicación con:

Zulema

Olazarán-Medrano.

Correo electrónico:

zulolazaran@hotmail.com

Palabras clave

enfermedad de Paget extramamaria neoplasias cutáneas imiquimod

Key words

Paget's disease, extramammary skin neoplasms imiquimod

Olazarán-Medrano Z et al.
Imiquimod en enfermedad extramamaria de Paget

nas. Durante este tiempo descansó en tres ocasiones, una semana cada una. Respecto a la lesión disseminada a escroto y pene, macroscópicamente presentó mejoría parcial, con leve alivio en la sintomatología, hasta que decidió someterse a la escisión quirúrgica. La biopsia transoperatoria indicó piel compuesta por epitelio plano estratificado, queratinizado, engrosado, con hiperqueratosis, paraqueratosis, acantosis irregular, hiperpigmentación de la capa basal con bordes laterales y profundos de resección quirúrgica libres de lesión (figura 1D).

En cuanto a la lesión localizada en región perianal, posterior a completar el tratamiento el paciente negó prurito o ardor y no hubo evidencia clínica de enfermedad extramamaria de Paget. La biopsia postratamiento, con tinción de hematoxilina y eosina, mostró leve hiperqueratosis y acantosis sin queratinocitos atípicos en la epidermis (figura 1E).

Discusión

En 1874, sir James Paget fue el primero en describir la enfermedad que lleva su nombre, en 15 pacientes con lesiones en pezones y cáncer de mama ductal adyacente.¹ En 1889, Crocker describió el primer caso de enfermedad extramamaria de Paget que afectaba escroto y pene.²

Las áreas más comunes donde se manifiesta esta enfermedad son región perianal, vulva, escroto, pene y axilas; es decir, lugares con abundantes glándulas apocrinas. El sitio más común son los labios mayores. Aproximadamente dos tercios de todos los casos se presentan en vulva y un tercio en región perianal; solamente 1 a 2 % de los casos en otras áreas: axilas, párpados, conductos auditivos externos, tórax y mucosas. De todos los casos, 14 % ocurre en genitales masculinos.³ Se asocia con neoplasias malignas de órganos adyacentes entre 15 y 33 % (25 % en promedio).⁴

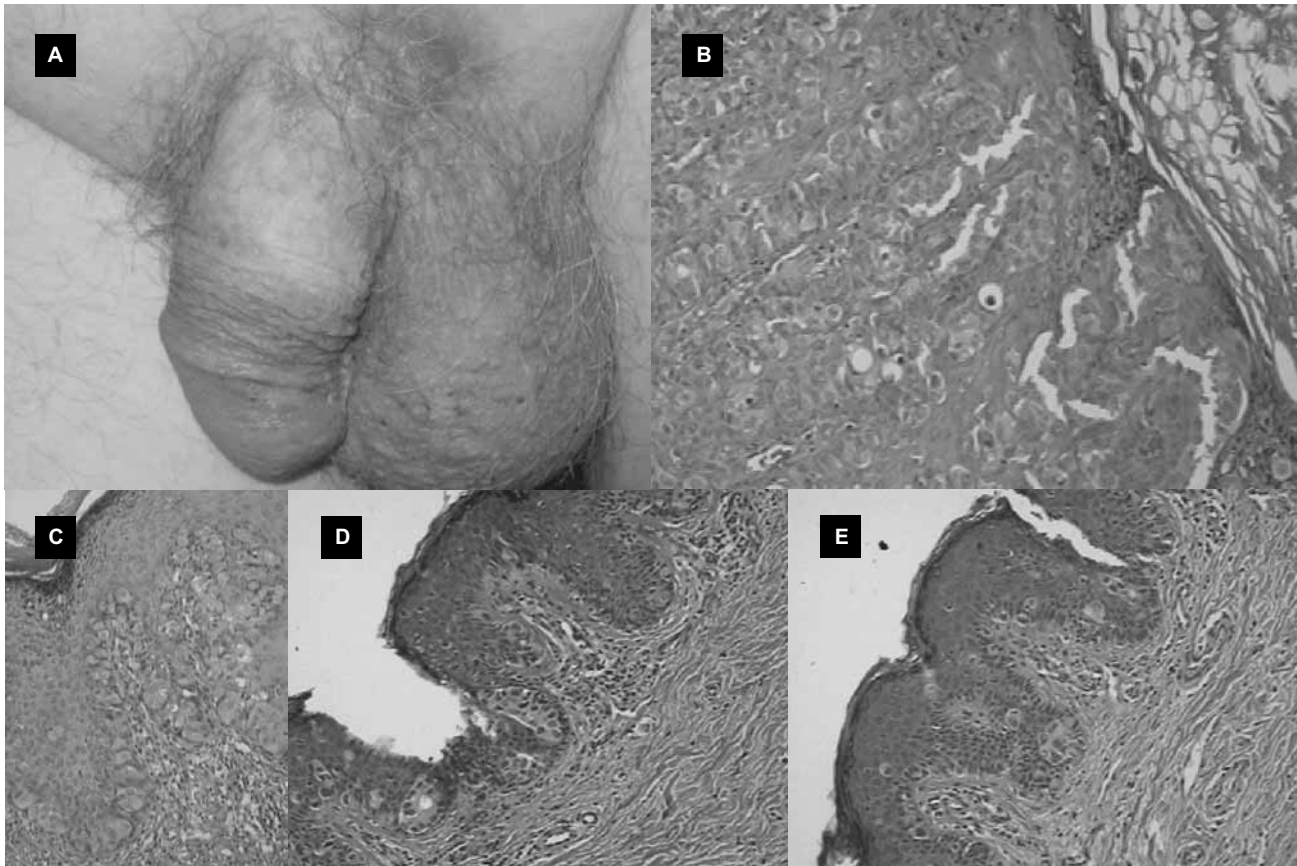


Figura 1. A) Aspecto clínico de la enfermedad de Paget en piel de escroto y pene previo al tratamiento. B y C) Biopsia de piel inguinal y perianal en la que se observan las células de Paget intraepiteliales (células poliédricas de citoplasma vacuolado, núcleos pleomórficos, pérdida de la relación núcleo-citoplasma). D) Biopsia transoperatoria de piel inguinoescrotal postratamiento, sin células de Paget y con bordes libres de neoplasia E) Biopsia de piel perianal postratamiento con imiquimod, que muestra curación histológica, sin células de Paget

En cuanto a la epidemiología no se ha descrito predisposición étnica, racial o geográfica. Afecta a personas entre 50 y 60 años, y en varias series se ha informado que es más común en mujeres, con una relación de 3 a 4.5/1, mujer/hombre.⁴⁻⁶ Solo se han descritos algunos cientos de casos en el mundo.

El síntoma más común es el prurito (60 %), acompañado de dolor leve y ardor.⁷ Generalmente a la exploración física se encuentra un parche eritematoso o placa eccematosa, unilateral, de 6 a 12 cm de diámetro. También se puede presentar placa hipopigmentada o anular con escamas, escoriaciones o erosiones.⁷⁻⁸ En promedio, los síntomas duran dos años hasta que se realiza el diagnóstico.

Aunque todavía existe controversia en cuanto a la patogénesis de esta enfermedad, en general se atribuye a degeneración maligna multifocal y a proliferación aberrante de células troncales epiteliales pluripotenciales.⁶ Existen tres subtipos clínicos:

- *Tipo 1*, el más común, no tiene asociación con carcinoma invasivo y se cree que la enfermedad se origina de la epidermis. Otros autores piensan que nace de un área intraepidérmica, específicamente una estructura ductal, y otros creen que se desarrolla a partir de un ducto o glándula y se extiende hacia la epidermis.
- *Tipo 2*, asociado a tumor maligno visceral, principalmente adenocarcinoma anal o rectal. Se sospecha que el mecanismo de extensión es directo desde los conductos, epitelio o metástasis.
- *Tipo 3*, el más raro, se asocia con carcinoma de glándulas sudoríparas. Se sospecha que se origina de células ductales de la epidermis y luego se extiende a la dermis o que se origina a partir de una glándula sudorípara.⁹⁻¹¹

El diagnóstico se realiza mediante sospecha clínica junto con el examen histológico y la correlación patológica. En general, dicho examen revela células redondas, grandes, en racimos, intraepiteliales y núcleos vesiculares, ovalados, además de citoplasma aumentado. Los bordes son vagos y multicéntricos, con áreas sin cambios histológicos, aunque frecuentemente las áreas afectadas van más allá de lo que se alcanza a apreciar macroscópicamente, lo que conlleva altos índices de recurrencia y persistencia de la enfermedad.⁹

Una vez realizado el diagnóstico se debe establecer el riesgo del paciente. El pronóstico depende de varios factores y no se puede predecir con certeza. En primer lugar, el cuidado del paciente inicia con búsqueda de neoplasias malignas. La incidencia estimada de cáncer concurrente o relacionado con esta

enfermedad varía de 4 a 80 %, entre los cuales destaca cáncer rectal, genitourinario, uterino, de mama, hepático y pancreático.^{6,11,8,12,13} Algunos factores que influyen en el pronóstico son el sitio anatómico, la profundidad de la invasión, presencia o ausencia de linfadenopatía y el sexo. Cuando existe neoplasia maligna subyacente, más de 50 % de las lesiones ya presenta metástasis, limitando el promedio de supervivencia a tres años.

Debido a que el sitio de predilección en la mayoría de pacientes con enfermedad extramamaria de Paget es la región anogenital, la escisión quirúrgica local conlleva desfiguración y déficit funcional; sin embargo, continúa siendo el tratamiento de elección. El índice de recurrencia es alto, a pesar de intervenciones quirúrgicas agresivas. Después de la resección local recurrirán 32 a 50 % de los casos en genitales masculinos (específicamente 50 % en escroto), 50 a 70 % en región perianal y 18 a 50 % en vulva.¹⁴ La cirugía de Mohs ha mostrado disminución en la recurrencia de enfermedad extramamaria de Paget vulvar en 27 % y perianal en 28 %.

El imiquimod (imidazoquinolina de bajo peso molecular) como monoterapia y tratamiento adyuvante para neoplasias intraepiteliales, en este caso enfermedad extramamaria de Paget, es una opción prometedora y poco invasiva, especialmente para quienes se rehusan a la intervención quirúrgica. Es un modificador de la respuesta biológica que estimula la función inmune adquirida como la innata posterior a su aplicación tópica.¹⁵ Además, su uso previene la pérdida de tejido y función anatómica.

Imiquimod estimula la producción de gran variedad de citocinas, principalmente interferón alfa (IFN α), por macrófagos y células dendríticas. Los niveles aumentados de citocinas asociadas con T_H1 activan la respuesta del sistema inmune innato incrementando la actividad de células asesinas naturales.¹⁶ Aunque no tiene efectos citotóxicos ni efectos directos en los cultivos de células T humanas purificadas, se cree que el imiquimod activa indirectamente la inmunidad adquirida a través de la producción de citocinas. Aumenta la producción de interleucina-12 (IL12) y la supresión indirecta de niveles de IL4 e IL5 mejora la respuesta de T_H1. Recientemente se ha demostrado la activación de células B policlonales. Además, también participa en la migración de células de Langerhans de la piel a nódulos linfáticos. De esta forma mejora la eficiencia de presentación de antígenos.^{15,17}

Menos de 1 % de los metabolitos se encuentran en la orina después de una sola aplicación de imiquimod crema a 5 %. Algunos efectos adversos del tratamiento tópico son irritación local, erosión,

hipopigmentación y dolor.^{18,19} El paciente descrito presentó algunos de estos efectos, motivo por el cual tuvo que suspender el tratamiento por algunos días. Al parecer dependen de la dosis y desaparecen una vez que la frecuencia de las aplicaciones de imiquimod ha disminuido. También es aceptable utilizar periodos de descanso si se presenta irritación severa e incluso algunos autores han empleado esteroides tópicos como adyuvantes para disminuir la inflamación.

Conclusiones

Hemos reseñado el caso de un paciente con enfermedad extramamaria de Paget en escroto, pene y región perianal tratado con imiquimod. Las condiciones del paciente —edad, sexo, sitios anatómicos y decisión de no operarse— eran ideales para utilizar imiquimod como tratamiento de elección. Sin embargo, aun cuando se ha informado el tratamiento exitoso con este medicamento como monoterapia en pacientes con enfermedad extramamaria de Paget en ocho a 16 semanas,^{20,21} en nuestro paciente solo hubo evidencia de mejoría total en una de las dos lesiones que presentaba (zona perianal).

La eficacia del imiquimod en el tratamiento de neoplasias invasivas aún no ha sido determinada. Se necesitan más ensayos clínicos controlados antes de que este medicamento pueda ser recomendado para su amplio uso y como tratamiento de elección. El seguimiento a los pacientes con resultados favorables utilizando imiquimod será fundamental para determinar la aparición de neoplasias subsecuentes o metástasis. Además, proporcionará información importante en relación a índices de supervivencia, para definir el papel de imiquimod como monoterapia o tratamiento adyuvante en la enfermedad extramamaria de Paget.

Referencias

1. Paget J. On disease of mammary areola preceding cancer of the mammary gland. *St. Bartholomew Hosp Rep* 1874;10:87-89.
2. Crocker HR. Paget's disease affecting the scrotum and penis. *Trans Pathol Soc Lond* 1888-1889;40: 187-191.
3. Kageyama N, Izumi AK. Bilateral scrotal extramammary Paget's disease in a Chinese man. *Int J Dermatol* 1997;36(9):695-697.
4. Chanda JJ. Extramammary Paget's disease: prognosis and relationship to internal malignancy. *J Am Acad Dermatol* 1985;13(6):1009-1014.
5. Niedt G. Paget's disease. En: Rigel DS, Friedman RJ, editores. *Cancer of the skin*. China: Elsevier; 2005. p. 303-309.
6. Balducci L, Crawford D, Smith G, Lambuth B, McGehee R, Hardy C. Extramammary Paget's disease: an annotated review. *Cancer Invest* 1988;6(3):293-303.
7. Zollo JD, Zeitouni NC. The Roswell Park Cancer Institute experience with extramammary Paget's disease. *Br J Dermatol* 2000;142(1):59-65.
8. Chen YH, Wong TW, Lee JY. Depigmented genital extramammary Paget's disease: a possible histogenetic link to Toker's clear cells and clear cell papulosis. *J Cutan Pathol* 2001;28(2):105-108.
9. Wick M, Swanson P, Barnhill R. Sweat gland tumors. En: Barnhill RL, editor. *Textbook of dermatopathology*. New York: McGraw-Hill; 1998. p. 646-647, 652.
10. Helm KF, Goellner JR, Peters MS. Immunohistochemical stains in extramammary Paget's disease. *Am J Dermatopathol* 1992;14(5): 402-407.
11. Coldiron BM, Goldsmith BA, Robinson JK. Surgical treatment of extramammary Paget's disease: a report of six cases and a reexamination of Mohs micrographic surgery compared with conventional surgical excision. *Cancer* 1991;67(4): 933-938.
12. Koh KBH, Nazarina AR. Paget's disease of the scrotum: report of a case with underlying carcinoma of the prostate. *Br J Dermatol* 1995;133 (2):306-307.
13. Chaudhuri SR, Smoller BR. Extramammary Paget's disease: diagnosis and disease pattern. *Cutis* 1992;50(3):195-196.
14. Allan SJR, McLaren K, Aldridge RD. Paget's disease of the scrotum: a case exhibiting positive prostate-specific antigen staining and associated prostatic adenocarcinoma. *Br J Dermatol* 1998;138 (4):689-691.
15. Dahl MV. Imiquimod: an immune response modifier. *J Am Acad Dermatol* 2000; 43(1 Pt 2):S1-S5.
16. Tomai MA, Imberston LM, Stanczak TL, Tygrett LT, Waldschmidt TJ. The immune response modifiers imiquimod and R-848 are potent activators of B lymphocytes. *Cell Immunol* 2000;203(1):55-65.
17. Perez MA, LaRossa DD, Tomaszewski JE. Paget's disease primarily involving the scrotum. *Cancer* 1989;63(5):970-975.
18. Sauder DN. Immunomodulatory and pharmacologic properties of imiquimod. *J Am Acad Dermatol* 2000;43(1 Pt 2):S6-S11.
19. Kagy MK, Amonette R. The use of imiquimod 5 % cream for the treatment of superficial basal cell carcinomas in a basal cell nevus syndrome patient. *Dermatol Surg* 2000;26(6):577-579.
20. Cohen PR, Schulze KE, Tschien JA, Hetherington GW, Nelson BR. Treatment of extramammary Paget disease with topical imiquimod cream: case report and literature review. *South Med J* 2006;99 (4):396-402.
21. Del Rosso JQ. The treatment of viral infections and nonmelanoma skin cancers. *Cutis* 2007;79(4 Suppl):29-35.