

Terapia fotodinámica con verteporfirina en la neovascularización corneal

Karla Verdiguél-Sotelo,
Adriana
Hernández-López,
Pedro Iván
González-Camarena,
Rebeca
Devereux-García,
Marcos Sebastián
Pineda-Espinosa,
Rocío Gómez-Dávila

RESUMEN

Objetivo: evaluar la involución vascular de la longitud de los neovasos corneales posterior a terapia fotodinámica con verteporfirina.

Métodos: estudio prospectivo, longitudinal, de 50 ojos de 49 pacientes candidatos a queratoplastia parcial penetrante de alto riesgo con neovascularización corneal de dos o más cuadrantes, tratados con terapia fotodinámica intravenosa.

Resultados: la involución de la neovascularización corneal se cuantificó a partir de la semana de aplicada la terapia fotodinámica. La longitud de la neovascularización corneal antes y después de la terapia fotodinámica fue de 4.39 ± 2.24 mm contra 3.71 ± 2.48 mm ($p < 0.0001$), respectivamente. Esta involución se mantuvo a dos meses de seguimiento. Un ojo (2 %) presentó modificación de la queratometría (astigmatismo queratométrico). Del total, 45 pacientes (90 %) en quienes se logró reducción en la neovascularización corneal presentaron revascularización a los seis meses.

Conclusiones: la terapia fotodinámica con verteporfirina disminuye la longitud de la neovascularización corneal, sin efectos adversos, no obstante, se sugiere programar la cirugía a los dos meses de aplicación aproximadamente, ya que puede presentarse revascularización.

SUMMARY

Objective: to evaluate vascular involution of corneal neovessels followed by the application of photodynamic therapy (PDT) verteporfirina.

Methods: prospective, longitudinal, case series. Fifty eyes of 49 candidate patients to partial penetrating keratoplasty (PPK) also called corneal transplant (CT) at risk of corneal neovascularization (CN) of two or more quadrants and which were previous treated with intravenous PDT. The monitoring was carried out with photographic control of the anterior segment assessing adverse effects and development of CN.

Results: the length of the CN before and after PDT were 4.39 ± 2.24 VS. 3.71 ± 2.48 ($p < 0.0001$) respectively. This involution was maintained after two months of follow up. One eye (2 %) presented changes keratometry (keratometric astigmatism). Of the total 45 (90 %) of patients who showed a reduction in the CN, had revascularization within the following six months of intervention.

Conclusions: the PDT with verteporfirina is effective and safe for decreasing the length of the CN, without local and systemic adverse effects. However it is suggested to schedule the surgery two months after to permit revascularization.

Servicio
de Oftalmología,
Hospital de
Especialidades, Centro
Médico Nacional Siglo
XXI, Instituto Mexicano
del Seguro Social,
Distrito Federal, México

Comunicación con:
Karla Verdiguél-Sotelo.
Correo electrónico:
karlaverdiguél@hotmail.
com

Introducción

La queratoplastia parcial penetrante, también llamada trasplante corneal, se ha convertido en el trasplante de tejido sólido más común en México y el mundo, con una tasa de éxito de hasta 90 % para trasplantes primarios sin factores de riesgo en córneas sin vascularización.¹⁻³

La neovascularización corneal compromete la visión y habitualmente se asocia con enfermedades

inflamatorias o infecciosas de la superficie ocular.⁴ En la investigación de la angiogénesis en cáncer se ha demostrado que en la córnea existe un equilibrio entre los factores angiogénicos (como el factor de crecimiento fibroblástico y el factor del crecimiento del endotelio vascular) y las moléculas angioestáticas (como la angiostatina, la endostatina o el factor derivado del epitelio pigmentario).⁵

Numerosas enfermedades inflamatorias, infecciosas o degenerativas y por traumatismos se aso-

Palabras clave

trasplante de córnea
fotoquimioterapia
neovascularización de la
córnea

Key words

corneal transplantation
photochemotherapy
corneal
neovascularization

cian con neovascularización corneal, inclinando la balanza hacia la angiogénesis.⁶ La patogenia de la neovascularización corneal puede ser influida por metaloproteinasas de la matriz u otras enzimas proteolíticas. Algunos procedimientos nuevos han sido eficaces para el tratamiento de la neovascularización corneal en modelos animales, al inhibirla y restablecer el equilibrio entre la angiogénesis y la angiostasis. Entre estos tratamientos se encuentran los esteroides angiostáticos, los antiinflamatorios no esteroideos, la fotocoagulación con láser y la terapia fotodinámica.^{5,6}

El Estudio Colaborativo de Trasplante Corneal define que la queratoplastia es de alto riesgo cuando existe vascularización profunda en dos o más cuadrantes; en estos casos la tasa de éxito puede disminuir hasta 30 %, más baja que la encontrada en otros trasplantes como el renal, el hepático o el cardíaco.⁷ De ahí la importancia de tratamientos como la terapia fotodinámica para mejorar el pronóstico en trasplante corneal.

La verteporfirina es un derivado porfirínico utilizado como agente fotosensibilizante en la terapia fotodinámica, su utilización ha sido autorizada por la *Food and Drugs Administration* para el tratamiento selectivo de la neovascularización coroidea asociada con la degeneración macular.⁶ El mecanismo de acción consiste en ocasionar daño local al endotelio neovascular y producir la oclusión de los vasos. La verteporfirina es transportada por el torrente sanguíneo por las lipoproteínas de baja densidad (LDL).⁸⁻¹⁰ El complejo LDL-verteporfirina es captado por las células endotélicas de los vasos sanguíneos anormales, que disponen de un gran número de receptores a las LDL.¹¹ Una vez que la verteporfirina se ha concentrado en las áreas dañadas se excita con la luz de un láser rojo a una longitud de onda de 689 nm; hasta este momento la verteporfirina no tiene ningún efecto sobre los tejidos.¹⁰ Una vez activada por la luz del láser, la molécula de verteporfirina inicia la generación de una serie de radicales libres que, mediante reacciones en cadena, lesionan al endotelio. Los radicales libres O₂ son generados por la transferencia de electrones desde la verteporfirina hasta el oxígeno.^{10,12,13}

Entre los efectos adversos observados posterior a la aplicación de verteporfirina se encuentran la cefalea y las reacciones locales en el sitio de administración (rash y dolor) en 18 a 20 % de los pacientes, visión borrosa, disminución de la agudeza visual de cuatro o más líneas en la cartilla de Snellen en 1 a 4 % de los pacientes; en 1 a 10 % de los pacientes se pueden presentar conjuntivitis, diplopía, lagrimeo, prurito ocular, hemorragias subconjuntivales, subretinianas o vítreas y xeroftalmia inmediatas.^{14,15}

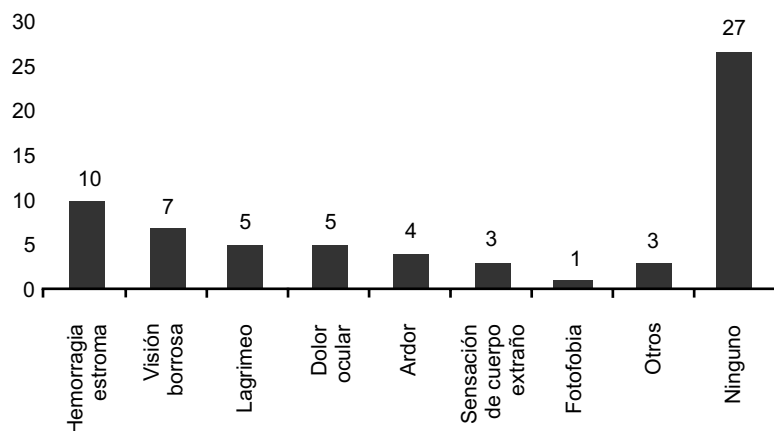


Figura 1. Pacientes que desarrollaron efectos adversos durante el seguimiento posterior a la terapia fotodinámica

Dado que la verteporfirina ha tenido buenos resultados en el tratamiento de la neovascularización coroidea en la degeneración macular, se ha planteado su uso en córnea para tratar de reducir la longitud de los neovasos, que constituyen un factor de mal pronóstico en el trasplante corneal.

Métodos

Previo autorización del Comité de Ética e Investigación del Hospital de Especialidades del Centro Médico Nacional Siglo XXI, se realizó un estudio prospectivo longitudinal de una serie de casos, con el objetivo de evaluar la eficacia y la seguridad de la terapia fotodinámica con verteporfirina en pacientes candidatos a queratoplastia parcial penetrante de alto riesgo con neovascularización corneal, atendidos entre junio de 2008 y mayo de 2009. Se observó la involución de los neovasos corneales en milímetros. Se aplicó estadística descriptiva y los resultados se resumieron en tasas y proporciones, así como la *t* de Student para muestras dependientes; para la diferencia de longitud de la neovascularización corneal se utilizó el paquete estadístico XL-Stat versión 2010. La dosis aplicada fue de 6 mg/m² de superficie corporal total, según peso real y talla del paciente. El seguimiento se llevó a cabo a la semana, al mes y a los seis meses posteriores a la aplicación, midiendo en cada ocasión la longitud de los neovasos tratados con terapia fotodinámica, tomando como longitud 1 la medida inicial en mm y como longitud 2 la medida final posterior a la aplicación.

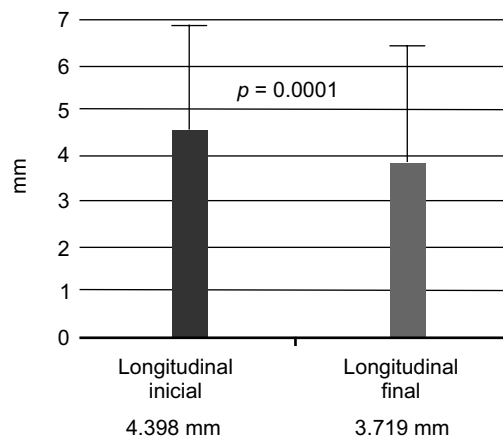


Figura 2. Cambios en la longitud de los vasos de neoformación antes y después de la aplicación de terapia fotodinámica

Resultados

Se incluyeron 49 pacientes, de los cuales en 50 ojos se aplicó el tratamiento: 18 (36.7 %) mujeres y 31 (63.3 %) hombres. La edad promedio fue de 53 años. La afección por neovascularización corneal según cuadrantes fueron: un cuadrante, 24 ojos (48 %); dos cuadrantes, 23 (46 %); tres cuadrantes, dos (4 %) y cuatro cuadrantes, uno (2 %). La localización de la neovascularización corneal fue en estroma superficial en 33 ojos (66 %); en estroma superficial en 10 (20 %), en estroma superficial en cinco (10 %) y en estroma profundo en dos (4 %). La principal causa de neovascularización corneal fue la úlcera corneal en 26 (52 %) ojos, el rechazo en 16 (32 %) y la queratopatía bulosa en cinco (10 %).

La involución de la neovascularización corneal en relación con la longitud 1 y la longitud 2 fue de 4.39 ± 2.24 mm contra 3.71 ± 2.48 mm, respectivamente; la diferencia fue estadísticamente significativa ($p = 0.0001$).

En tres ojos (6 %) mejoró la capacidad visual y en uno (2 %) disminuyó. En cuanto a los efectos adversos, se encontró hemorragia estromal en 10 (20 %), visión borrosa en siete (14 %); lagrimeo en cinco (10%), dolor ocular leve en cinco (10 %), ardor en cuatro (8 %); sensación de cuerpo extraño en tres (6 %) y fotofobia en uno (2 %); 27 (54 %) sin efectos (figura 1). Ningún síntoma asociado con la terapia fotodinámica se presentó a los tres y seis meses de seguimiento. En el periodo de seguimiento no se presentaron signos de oclusión vascular a nivel retiniano ni lesión macular. Se observó reduc-

ción en 23 (46 %) al mes de su aplicación, siete (14 %) sin reducción pero con adelgazamiento vascular y 19 (38 %) sin modificación. No se observaron efectos locales ni sistémicos. En 22 (40 %) ojos no se observaron cambios a los seis meses. En cuatro ojos (18.18 %) se requirió una segunda aplicación antes de los seis meses. Tres ojos fueron sometidos a queratoplastia parcial penetrante (6 %) con buenos resultados sin revascularización corneal.

Solo tres ojos (10 %) no mostraron cambios a los seis meses de seguimiento. En cuatro ojos (13 %) se presentó revascularización al mes de aplicación y en tres (19 %) a los tres meses. En 20 (66 %) ojos se observó recanalización vascular a los seis meses.

La involución de la neovascularización de los pacientes en relación con la longitud del vaso fue estadísticamente significativa ($p = 0.0001$) (figura 2)

Discusión

La neovascularización corneal es un factor de riesgo para rechazo de trasplante corneal, por lo que la oclusión vascular selectiva progresiva con terapia fotodinámica puede ser una opción de tratamiento pretrasplante, con resultados satisfactorios (figura 3). La terapia fotodinámica para eliminar la neovascularización corneal ha sido estudiada de manera experimental en conejos, resultando eficaz y segura para las estructuras del segmento anterior adyacentes al sitio de aplicación; existen informes de pacientes con neovascularización cor-

Verdiguél-Sotelo K et al.

Terapia fotodinámica en neovascularización corneal

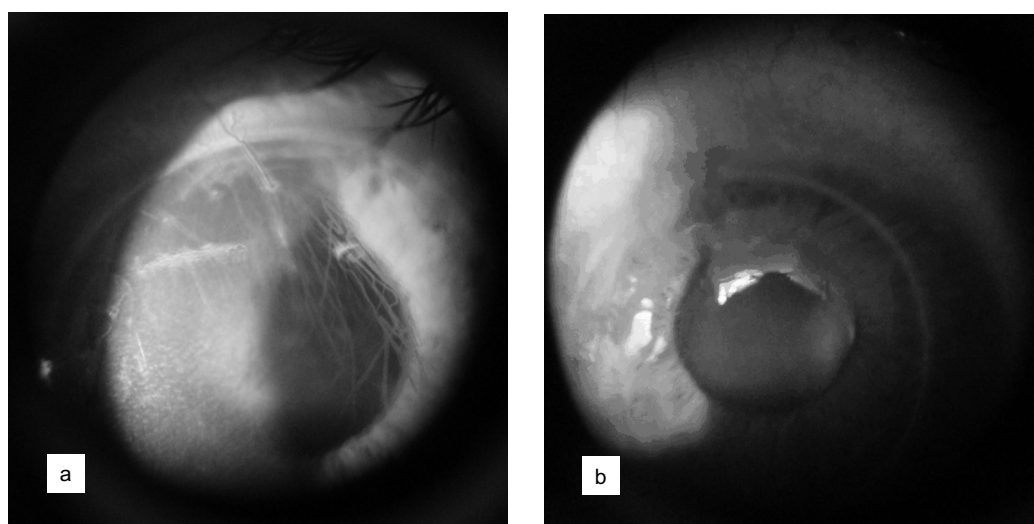


Figura 3. Fotografías del segmento anterior que muestran neovascularización corneal previo al tratamiento (a) y posterior a terapia fotodinámica (b)

neal en quienes se ha observado oclusión de los neovasos y mejoría del edema corneal, con un buen perfil de seguridad.^{10,16,17}

Las ventajas son el riesgo invasivo mínimo, el corto tiempo de la aplicación, la posibilidad de aplicaciones subsecuentes en casos necesarios y la selectividad potencial al destruir la neovascularización sin daño al tejido adyacente; la disminución de ésta en el presente estudio fue de 0.679 mm de longitud. No se presentaron complicaciones de importancia que limitaran su aplicación. La principal desventaja es el costo. Debemos considerar que el éxito en la supervivencia de un trasplante corneal radica primordialmente en la avascularidad del mismo.

Es difícil saber si la etiología y la severidad de los casos con mayor número de cuadrantes o mayor calibre vascular son factores que influyen en el éxito del tratamiento, debido a que son pocos los casos y el tratamiento siempre se aplica en un ojo estable sin actividad inflamatoria.

Conclusiones

El presente estudio apoya la teoría de la eficacia de la terapia fotodinámica para el tratamiento de la neovascularización corneal, aunque se necesita confirmar esto analizando un mayor número de pacientes con características patológicas y anatómicas similares, ya que en esta serie de casos presentó una disminución clínicamente significativa en la dimensión y calibre vascular sin efectos adversos locales ni sistémicos. Se debe realizar una aplicación selectiva ya que los resultados dependen de la localización vascular, el tamaño y el número de cuadrantes afectados.

Por otro lado, se sugiere programar el tratamiento quirúrgico aproximadamente a los dos meses, tiempo en que se observa la reducción vascular de mayor importancia, para evitar la recanalización y para lograr una mayor supervivencia del trasplante corneal.

Referencias

1. Straiko MD, Shamie N, Terry M. Endothelial keratoplasty: past, present, and future directions. *Int Ophthalmol Clin* 2010;50(3):123-135.
2. Price MO, Thompson RW Jr, Price FW Jr. Risk factors of various causes of failure in initial corneal grafts. *Arch Ophthalmol* 2003;121:1087-1092.
3. Banerjee S, Dick AD, Nicholls SM. Transplantation 2004;77(4):492-496.

4. Holzer MP, Solomon KD, Vroman DT, Sandoval HP, Margaron P, Kasper TJ, et al. Photodynamic therapy with verteporfin in a rabbit model of corneal neovascularization. *Invest Ophthalmol Vis Sci* 2003;44:2954-2958.
5. Usui T, Ishida S, Amano S. Inflammatory corneal neovascularization and tissue renin-angiotensin system. *Cornea* 2009;28 (11):S54-S57.
6. Yoon KC, Ahn KY, Lee SE, Kim KK, Im SK, Oh HJ, et al. Experimental inhibition of corneal neovascularization by photodynamic therapy with verteporfin. *Curr Eyes Res* 2006;31(3):215-224.
7. Hamrah P. High risk penetrant keratoplasty. *Arch Soc Esp Oftalmol* 2005;80(1):5-7.
8. Ambati BK, Marcus DM, Ratanasit A. Photodynamic therapy for corneal neovascularization and lipid degeneration. *Br J Ophthalmol* 2004;88(6): 840.
9. Fossarello M, Peiretti E, Zucca I, Perra MT, Serra A. Photodynamic therapy of pterygium with verteporfin: a preliminary report. *Cornea* 2004;23(4): 330-338.
10. Yoon KC, You IC, Kang IS, Im SK, Ahn JK, Park YG, et al. Photodynamic therapy with verteporfin for corneal neovascularization. *Am J Ophthalmol* 2007;144(3):390-395.
11. Maar N, Pemp B, Kircher K, Luksch A, Weigert G, Polska E, et al. Ocular haemodynamic changes after single treatment with photodynamic therapy assessed with non-invasive techniques. *Acta Ophthalmol* 2009;87(6):631-637.
12. Calzavara-Pinton PG, Venturini M, Sala R. Photodynamic therapy: update 2006. Part 1: photochemistry and photobiology. *J Eur Acad Dermatol Venereol* 2007;21(3):293-302.
13. Huang Z. A review of progress in clinical photodynamic therapy. *Technol Cancer Res Treat* 2005; 4(3):283-293.
14. Fosarello M, Peiretti E, Zucca I, Serra A. Photodynamic therapy of corneal neovascularization with verteporfin. *Cornea* 2003;22(5):485-488.
15. Ruiz-Moreno JM, Montero JA. Terapia fotodinámica en la neovascularización coroidea asociada a alta miopía. España: Instituto Oftalmológico de Alicante Universidad "Miguel Hernández"/Editorial Macline; 2003. p. 33-36, 41-44.
16. Sugisaki K, Usui T, Nishiyama N, Jang WD, Yanagi Y, Yamagami S, et al. Photodynamic therapy using polymeric micelles encapsulating dendrimer porphyrins. *Invest Ophthalmol Vis Sci* 2008;49: 894-899.
17. Jousseaume AM, Beecken WD, Moromizato Y, Schwartz A, Kirchhof B, Poulaki V. Inhibition of inflammatory corneal angiogenesis by TNP-470. *Invest Ophthalmol Vis Sci* 2001;42:2510-2516.