

Enfisema orbitario por gas perfluoropropano posterior a cirugía de retina. Informe de un caso

Alejandro
Blanco-D'Mendieta,¹
Carolina
Camacho-Cid,²
Adriana
Hernández-López,²
Raúl Zapata-Chavira,¹
Alba Huerta-Fosado³

RESUMEN

Hombre de 45 años de edad quien acudió a consulta por aumento de volumen de los párpados superior e inferior y disminución de la agudeza visual del ojo derecho, posterior a procedimiento quirúrgico por desprendimiento de retina recidivante realizado dos meses antes en un hospital oftalmológico de asistencia social, consistente en cerclaje escleral, banda, vitrectomía más aplicación de gas perfluoropropano en ojo derecho. A la exploración oftalmológica, en el ojo derecho se identificó una capacidad visual de cuenta dedos a dos metros, crepitación de tejidos blandos y proptosis; el segmento anterior con infiltración de gas subconjuntival; presión intraocular normal. Al realizar tomografía axial computarizada se apreció gas en tejidos blandos. Debido a que no se identificó alteración en la presión intraocular ni daño al nervio óptico, no se consideró necesario efectuar tratamiento quirúrgico y el manejo fue conservador.

SUMMARY

A 45 year old male was referred by the increasing volume of upper and lower eyelids with lost vision of his right eye after surgical procedure for recurrent retinal detachment. The surgery performed was a scleral buckle, vitrectomy and application of perfluoropropane gas to right eye. Ophthalmic examination: visual acuity of the right eye showed counting fingers 2 meters, soft tissue crepitating and proptosis. Anterior subconjunctival segment was infiltrated by gas, with normal intraocular pressure. CT scan shows gas in soft tissues. Because we did not find change in the intraocular pressure or damage to the optic nerve we did not propose surgical treatment. We managed conservatively considering that this gas tends to reabsorb totally as it occurred.

¹Servicio de Oculoplastia,
²Servicio de Oftalmología,
³Servicio de Retina

Centro Médico Nacional Siglo XXI, Instituto Mexicano del Seguro Social, Distrito Federal, México

Comunicación con:
Carolina Camacho-Cid.
Tel: (55) 3949 6773.
Correo electrónico:
camachocid@yahoo.com.mx;
bdmendieta@hotmail.com

Introducción

Desde 1911 en la literatura se ha informado el uso de gases intraoculares como sustitutos del vítreo en cirugía de desprendimientos de retina, combinado con otros procedimientos como vitrectomía y cerclaje escleral. Lincoff y colaboradores realizaron entre 1970 y 1980 procedimientos quirúrgicos con gases como SF₆ y C₃F₈.¹ El intercambio líquido-gas es posible al introducir una burbuja de gas en la cavidad vítrea para contribuir al drenaje transvítreo de líquido subretiniano y detener así el sangrado intraocular que no puede ser controlado o para proporcionar un taponamiento de las roturas retinianas y formar una adherencia coriorretiniana alrededor de la lesión.²

Entre las características bioquímicas de los gases intravítreos que se deben tomar en cuenta se encuentran la tensión superficial de la burbuja de gas rodeada por los fluidos, la biocompatibilidad del gas y su pureza; los gases SF₆ (hexacloruro de azufre) y C₃F₈ (perfluorocarbono) tienen una pureza de 99.8 %, por lo que se debe realizar una mezcla con aire para disminuir su toxicidad intraocular.³ Otra propiedad importante es la solubilidad, que influye en la reabsorción del gas en la cavidad vítrea; si el gas es menos soluble que el nitrógeno, puede ocurrir la expansión de la burbuja. La máxima expansión de la burbuja permanece hasta que el nitrógeno en la burbuja es estable y con la misma concentración de sangre venosa. La tasa de reabsorción intraocular para C₃F₈ es de 30 a 45 días.

Palabras clave

exoftalmia
fluorocarburos
desprendimiento de retina
curvatura de la esclerótica
vitrectomía

Key words

exophthalmos
fluorocarbons
retinal detachment
scleral buckling
vitrectomy




Figura 1. Enfisema subconjuntival

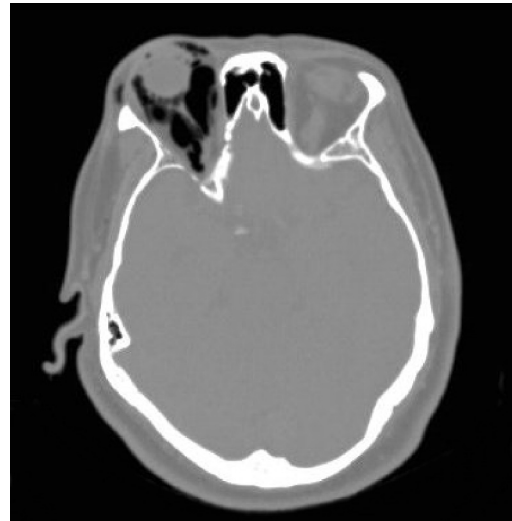


Figura 2. Tomografía axial computarizada corte axial. Proptosis derecha. Gas intraconal

El gas C3F8 ha sido utilizado en forma subconjuntival para aumentar la efectividad de la trabeculectomía en pacientes jóvenes con glaucoma, pues permanece hasta 35 días en el espacio subconjuntival sin consecuencias oftalmológicas adversas.⁴

Las complicaciones en la utilización de gases intraoculares incluyen hipertensión intraocular por sobrellenado de la cavidad vítrea, más expansión de la misma burbuja con oclusión de la arteria central de la retina y pérdida permanente de la agudeza visual, opacidad corneal y formación de catarata.⁵ In-

cluso se ha encontrado que bajo anestesia con óxido nitroso puede ocurrir expansión del gas, que aumenta la presión intraocular con las consecuencias mencionadas.⁶

Recientemente se informó la difusión de gas C3F8 a cavidad orbitaria como consecuencia de un esfuerzo importante realizado por un paciente, que requirió ocho meses para su reabsorción y al parecer provocó lesión permanente de músculos extraoculares.⁷

Nuestro caso es el segundo publicado y, no hemos encontrado otro caso ni causa aparente del fenómeno.

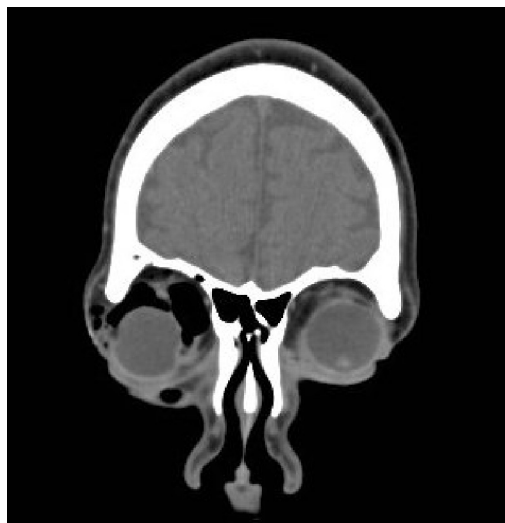


Figura 3. Tomografía axial computarizada corte coronal. Gas intraorbitario. Desplazamiento en músculos extraoculares y globo ocular

Caso clínico

Hombre de 47 años de edad con antecedente oftalmológico de miopía desde los 10 años de edad, con corrección aérea. Tenía antecedente de crioretinopexia, pero un año después requirió nueva intervención quirúrgica debido a recidiva de desprendimiento de retina; se le realizó vitrectomía con aguja 23 y aplicación de gas C3F8. El paciente indicó que en el posoperatorio inmediato presentó aumento de volumen de región orbitaria derecha, dolor difuso y disminución visual de ojo derecho. Fue tratado conservadoramente con hipotensores oculares, atropina y antiinflamatorios. Debido a la falta de mejoría en la sintomatología visual acudió a nuestro servicio.

A la exploración se encontró agudeza visual de cuenta dedos en ojo derecho a dos metros y en ojo izquierdo de 20/30. A la exploración primaria de

la mirada, en ortoposición con limitación a la abducción++/+++, aducción++/+++, supraducción++/+++, infraducción++/+++. Se observó aumento de volumen de región periorbitaria derecha con crepitación a la palpación. Cierre palpebral normal. Ojo izquierdo sin alteraciones. Proptosis de ojo derecho con exoftalmometría de Hertel. Barra de 110: 25 mm en ojo derecho y 19 mm en ojo izquierdo. Segmento anterior de ojo derecho: conjuntiva bulbotarsal con burbujas finas de aire subconjuntival que llegaban al limbo (figura 1). Presión intraocular en ojo derecho, 18 mm Hg; ojo izquierdo, 14 mm Hg. Fondo de ojo derecho previa midriasis farmacológica en ojo derecho: papila de forma y tamaño normales, excavación de 0.4×0.4 , patrón vascular sin alteraciones, área macular sin reflejo foveolar, huellas de criopexia, retina aplicada, fondo coroideo+++, indentación por banda.

Se realizó tomografía axial computarizada de órbitas y senos paranasales, cortes coronales y axiales: aire en anexos oculares así como en cavidad orbitaria, intraconal y extraconal, con evidente proptosis en ojo derecho (figuras 2 y 3). El paciente fue manejado en forma conservadora con hipotensores oculares y antiinflamatorios sistémicos. En la valoración a las tres semanas se encontró que no había mejoría de agudeza visual en ojo derecho; los movimientos oculares con mejoría a la supraducción++/+++, infraducción++/+++, abducción, aducción++/+++. El segmento anterior del ojo derecho sin aire subconjuntival. Presión intraocular de ojo derecho de 14 mm Hg. El ojo izquierdo sin cambios a primera exploración.

No identificamos neuropatía óptica y la presión ocular se controlaba con tratamiento médico tópico, por lo que manejamos conservadoramente el padecimiento con vigilancia estrecha del paciente.

Discusión

La vida media de absorción del gas C3F8 es de cuatro a seis días en la cavidad vítrea, sin embargo, no existen datos acerca de su absorción en otros tejidos. Un informe previo describe un paciente en quien hubo difusión de gas a la órbita, que tardó ocho meses en reabsorberse y provocó alteraciones de los movimientos oculares, que mejoraron lentamente; el paciente fue operado dos veces por desprendimiento de retina recidivante. El presente caso ameritó reintervención quirúrgica que consistió en vitrectomía con aguja 23 y gas C3F8.

Consideramos que el gas C3F8 llegó a la cavidad orbitaria debido a la difusión del mismo a tra-

vés de las esclerotomías autosellantes de esta técnica ya que el paciente manifestó que la inflamación de los párpados fue inmediata y aparentemente sin esfuerzos.

Lo anterior condicionó proptosis leve con aumento moderado de la presión ocular sin datos de daño a nervio óptico, por lo que fue posible manejo conservador, ya que por informes previos y con la revisión del paciente se determinó que el gas se reabsorbió espontáneamente.

Conclusiones

La aplicación de gas C3F8 es una técnica muy difundida para el bloqueo de lesiones retinianas pequeñas, por su versatilidad, rápida absorción y pocos efectos secundarios. Entre los efectos adversos están el daño endotelial, el daño al cristalino y el glaucoma secundario.

Por tratarse de gas expansible es recomendable que las esclerotomías en la cirugía de retina sean bloqueadas perfectamente y evitar al máximo los esfuerzos por parte del paciente, pues el gas puede difundirse rápidamente a los tejidos orbitarios si encuentra una vía de salida. Hasta el momento se desconocen los efectos adversos secundarios.

No documentamos una alteración en la posición primaria de la mirada en el ojo afectado, como la señalada por probable lesión muscular en una publicación previa, atribuyendo las limitaciones en las ducciones al cerclaje y a la distensión de los párpados por el gas.

Se requiere más investigación acerca de los efectos del C3F8 en los tejidos blandos de la órbita, con la finalidad de normar un criterio de manejo en los pacientes con esta complicación.

Referencias

1. Lincoff H, Mardirossian J, Lincoff A, Liggett P, Iwamoto T, Jakobiec F. Intravitreal longevity of three perfluorocarbon gases. *Arch Ophthalmol* 1980;98(9):1610-1611.
2. Herrera-de la Cruz P, editora. *Retina y vítreo*. México: Asociación Mexicana de Retina-JHG Editores; 2000.
3. Lincoff A, Kreissig I. Intravitreal behavior of perfluorocarbons. *Dev Ophthalmol* 1981;2:17-23.
4. Lu DW, Tai MC, Chiang CH. Subconjunctival retention of perfluoropropane (C3F8) gas increases the success rates of trabeculectomy in young people. *As J Ophthalmol* 1999;1(3):8-9

**Blanco-D'Mendieta A
et al. Enfisema
orbitario posterior a
cirugia de retina**

5. Abrams GW, Swanson DE, Sabates WI, Goldman AI. The results of sulfur hexafluoride gas in vitreous surgery. *Am J Ophthalmol* 1982;94(2): 165-171.
6. Fu AD, McDonald HR, Elliot D, Fuller DG, Halperin LS, Ramsay RC, et al. Complications of general anesthesia using nitrous oxide in eyes with pre-existing gas bubbles. *Retina* 2002;22(5):569-574.
7. Castellanos-Bracamontes A, Eng-Abadia E, Zonana-Sitton I. Hipoftalmos consecutivo a escape de C3F8. Presentación de un caso. *Rev Mex Oftalmol* 2007;81(5):291-194.