

# Cefalometría tomográfica en 3D y radiografía craneal para predecir avance maxilar en hipoplasia maxilar

## RESUMEN

**Introducción:** la distracción osteogénica es el tratamiento para corregir la hipoplasia maxilar secundaria al cierre del labio-paladar hendido. Su planeación se basa en modelos articulados. El objetivo fue describir la precisión de la cefalometría en tercera dimensión (CT3D) para proyectar el desplazamiento maxilar.

**Métodos:** estudio de tres pacientes con hipoplasia maxilar en quienes se estimó el avance requerido del maxilar a través de cefalometría lateral de cráneo (CLC), CT3D y un modelo articulado (estándar de oro). A dos meses de finalizada la distracción se comparó la predicción con el avance logrado.

**Resultados:** el error de la proyección del avance en cada paciente fue menor con la CT3D *adversus* CLC (+1, +1 y +1 mm *adversus* -10, -14 y -9 mm). Posdistracción la corrección fue de +25, +26 y +38.4 % de la programada. La CT3D predijo mejor esta corrección (+19, +10.8, +33.4 %) *adversus* CLC (-50, -60.8 y -34.6 %). En ningún paciente el avance causó alteraciones en la masticación.

**Conclusiones:** en la planeación del avance necesario en la distracción osteogénica ante hipoplasia maxilar, la CT3D puede acortar el tiempo de estudios y estimar una proyección cercana al modelo articulado.

## SUMMARY

**Background:** the osteogenic distraction is the treatment for the correction of the hypoplastic maxilla secondary to the repair of a cleft lip-palate. Its planning is based on articulated models. Our objective was to describe the accuracy of three-dimensional Cephalometry (CT3D) for projecting jaw displacement.

**Methods:** three patients with hypoplastic maxilla. Interventions estimation of the advance required of lateral maxilla through Cephalometry of skull (CLC), CT3D and an articulated model (gold standard). Two months after distraction finalized the advance predicted was compared.

**Results:** the error of the advance projection in each patient was smaller with the CT3D *versus* CLC (+1, +1 and +1 mm *versus* -10, -14 and -9mm). Corrections post-distraction were of +25 %, +26 % and +38.4 % on the programmed one. CT3D predicted better the correction (+19 %, +10.8 %, +33.4 % *versus* CLC: -50 %; -60.8 % and -34.6 %). Chewing alterations were not seen in any patient.

**Conclusions:** the planning of the necessary advance for distraction in patients with hypoplastic maxilla by CT3D can shorten the time of studies and should be consider as next to the projection of articulated model.

<sup>1</sup>Servicio de Maxilofacial  
<sup>2</sup>Unidad de Investigación en Epidemiología Clínica

Hospital de Pediatría, Centro Médico Nacional Siglo XXI, Instituto Mexicano del Seguro Social, Distrito Federal, México

Comunicación con: Mario Enrique Rendón-Macías.  
 Tel: (55) 5627 6900, extensión 22497.  
 Correo electrónico: mario.rendon@imss.gob.mx

## Palabras clave

osteogénesis maxilar  
 cefalometría  
 labio leporino  
 imagen tridimensional  
 fisura del paladar

## Key words

osteogenesis maxilla  
 cephalometry  
 cleft lip  
 imaging, three-dimensional  
 cleft palate

## Introducción

El labio hendido es una de las malformaciones más frecuentes en pediatría, con una incidencia anual estimada de 0.8 a 1.6 casos por cada 1000 nacidos vivos, tanto asociado o no a paladar hendido.<sup>1-4</sup> El cierre quirúrgico de esta malformación ha sido su tratamiento de elección desde hace más de un siglo. La hipoplasia maxilar o deficiencia en el crecimiento de la masa maxilar con retracción facial

suele ser una consecuencia de la cicatrización resultante del cierre primario.<sup>4</sup> Esta complicación se presenta en 15 a 25 % de los pacientes operados en edades tempranas.<sup>4</sup> Su severidad depende de la profundidad del defecto embriológico original, tipo de cirugía correctiva, y tratamientos ortopédico y ortodóntico otorgados.

En un intento por corregir esta complicación, en 1992 McCarthy y colaboradores<sup>5</sup> aplicaron por primera vez la distracción osteogénica, proceso bio-

lógico de formación de hueso nuevo entre segmentos óseos gradualmente separados por una tracción,<sup>6</sup> como un método para hacer crecer las estructuras maxilares conservando su función y su aspecto estético.

La técnica consiste en realizar una osteotomía tipo Le Fort I, II o III bajo anestesia general, con la colocación del dispositivo externo de distracción fijado a las estructuras óseas tanto craneales como maxilares. Después de un periodo de latencia de cinco a siete días, donde se permite la formación de callo óseo y angiogénesis, se inicia la fase de distracción. En ésta se activa el dispositivo para estimular la neoformación de tejido en el espacio formado entre los segmentos óseos sometidos a la tracción. La separación o tracción se realiza a un ritmo de 0.5 mm dos veces al día, hasta lograr la distancia planeada. Una vez alcanzada se suspende la tracción por un periodo de 6 a 12 semanas para la consolidación ósea y la cicatrización de los tejidos blandos. Al final de este tiempo se retira el dispositivo externo para facilitar la remodelación.<sup>7</sup> La meta deseable es lograr una relación de molares en clase I de Angle<sup>8</sup> y una sobremordida incisal de aproximadamente 2 mm.<sup>8</sup> La evaluación estética y funcional final se lleva a cabo dos meses después del retiro del distractor.

Para realizar una adecuada distracción osteogénica es necesario programar el nivel de avance de las estructuras, para lo cual se ha utilizado la cefalometría en radiografías lateral de cráneo (CLC) y anteroposterior, ambas introducidas desde 1931 por Broadbent y Hofrath.<sup>9,10</sup> A pesar de su amplio uso, el trazado de líneas para la planeación del avance requerido puede ser erróneo por dos factores bien conocidos: la dis-

torsión de las imágenes causadas por la incidencia de los rayos X y la dificultad en la identificación de los puntos cefalométricos de referencia.<sup>9</sup>

Para una mejor planeación del avance por distracción osteogénica en estos pacientes, en la actualidad se construyen modelos de yeso articulados obtenidos directamente del paciente. Si bien estos modelos permiten predecir el resultado óseo del avance pero no el efecto final en los tejidos blandos, en la actualidad se consideran los estándares de oro para la planeación. Más recientemente estos modelos han sido perfeccionados a través de la estereolitografía,<sup>11</sup> sin resolver el problema de los tejidos blandos. En la mayoría de los casos el avance logrado con la proyección de estos modelos es suficiente para obtener la mordida borde a borde. La principal limitante es la frecuente sobremordida, observada hasta en 50 % de los pacientes posterior al procedimiento.<sup>11</sup>

En 1994, Jacobson y Gereb iniciaron el estudio cefalométrico en tercera dimensión con el uso de la tomografía axial computarizado (CT3D) en sus diferentes proyecciones. Poco tiempo después, Lemchen, Eagle y Jacobson, con ayuda de la tomografía computarizada lograron reconstruir las estructuras craneales y faciales a través de una gráfica digital en tercera dimensión. Al lograrlo establecieron mejor los puntos de referencia ósea y midieron con exactitud las distancias entre ellos. Esta técnica permitió definir las distancias entre los puntos anatómicos de interés, sus ángulos y planos respecto a la tercera dimensión (coordenadas  $x, y, z$ ).<sup>12</sup>

Los nuevos aparatos de CT3D permiten reconstruir tridimensionalmente el esqueleto craneofacial

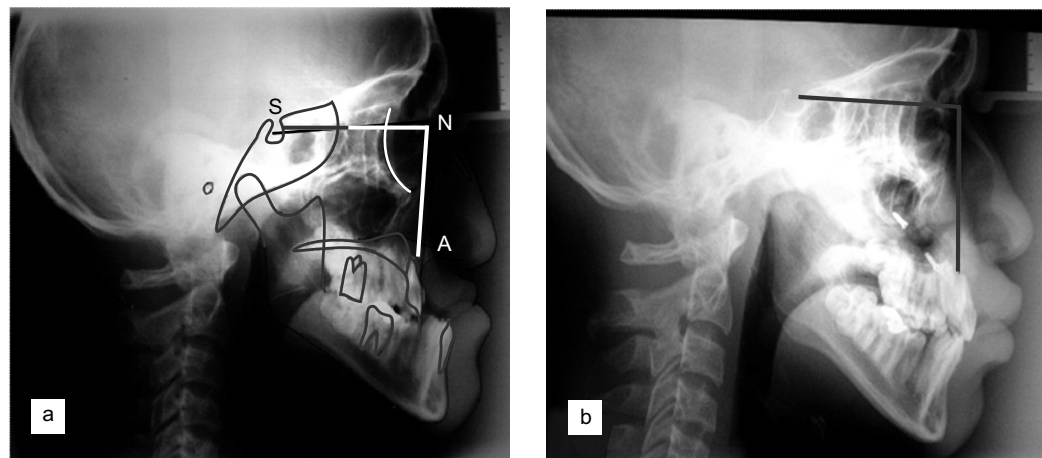


Figura 1. Cefalometría lateral de cráneo. a) Posición del maxilar respecto a la mandíbula antes de la distracción. b) Desplazamiento alcanzado al final de la distracción y la relación del maxilar respecto a la mandíbula.

a partir de cortes axiales y localizar los puntos de referencia, ángulos y distancias para la planeación, considerando las estructuras blandas.<sup>12</sup> Su uso en la distracción osteogénica para corregir la hipoplasia maxilar es aún limitado por la escasa experiencia disponible y la resistencia de algunos cirujanos para confiar en las mediciones obtenidas de las imágenes. El presente trabajo tuvo como objetivo analizar el nivel de precisión de estas mediciones en la planeación del avance proyectado para la distracción osteogénica en pacientes con hipoplasia maxilar.

## Métodos

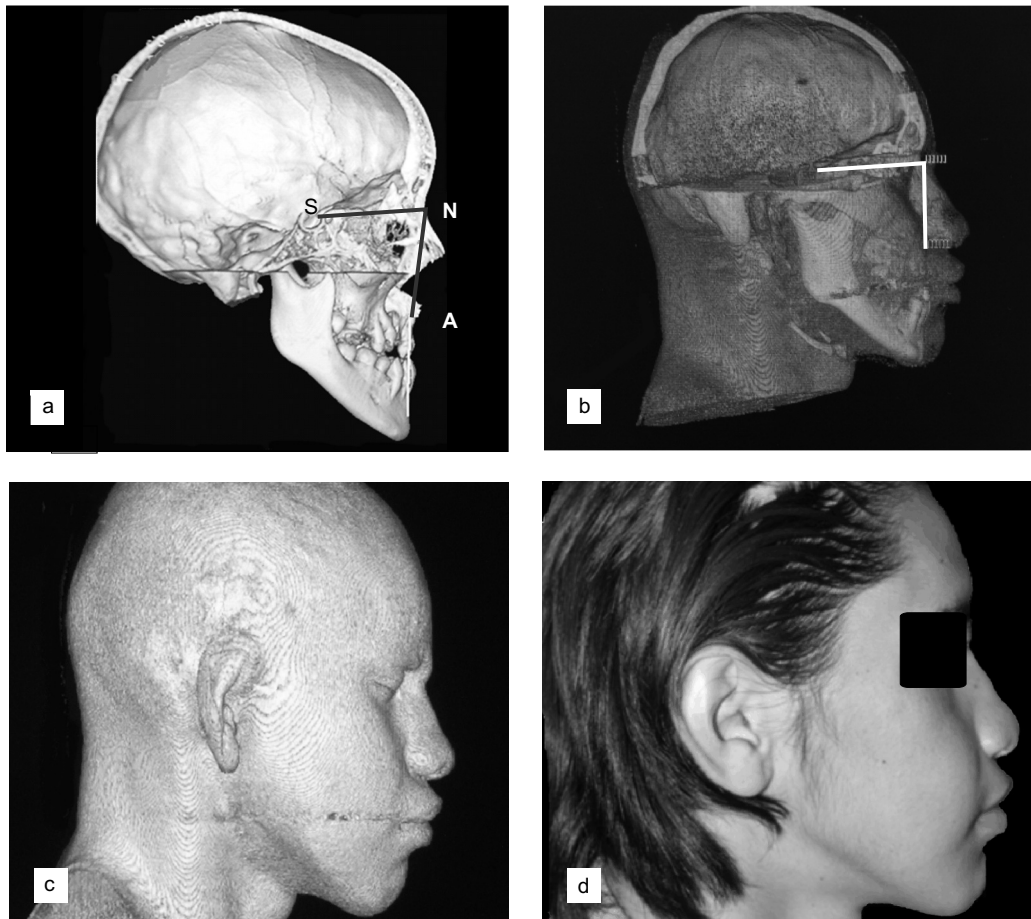
El estudio fue realizado en el Servicio de Cirugía Maxilofacial del Hospital de Pediatría, Centro Mé-

dico Nacional Siglo XXI, Instituto Mexicano del Seguro Social, centro de referencia de alta especialidad.

Se describen tres pacientes menores de 17 años con hipoplasia maxilar secundaria a cierre temprano de hendidura labial y palatina, uni o bilateral. Ninguno tenía otra malformación congénita o síndrome conocido, daño neurológico o cirugía reconstructiva previa. Todos fueron enviados para corrección de la hipoplasia maxilar. Posterior a realizar una historia clínica completa, en los tres se realizó estudio de CLC por radiología convencional,<sup>8</sup> CT3D sin sedación<sup>13</sup> y toma de modelo de yeso articulado.<sup>12</sup> Posterior al consentimiento firmado de los padres y asentimiento de los menores se tomaron fotografías de cara y perfil.

En la CLC y CT3D se marcaron los siguientes puntos de referencia:

**Rosas-Muñoz A et al.  
Cefalometría 3D  
en avance maxilar**



**Figura 2. a) Tomografía en tercera dimensión con reconstrucción de estructuras óseas; obsérvese la posición inicial del maxilar. b) Tomografía con reconstrucción de tejidos óseos y blandos posterior a la distracción osteogénica. c) Reconstrucción de tejidos cutáneos con fisionomía de la relación maxilar-mandíbula después del desplazamiento. d) Perfil del paciente al término del desplazamiento.**

- *Silla turca*: punto ubicado en el centro de la silla turca del esfenoides (S).
- *Nasión*: punto ubicado por delante de la sutura frontonasal (N).
- *Punto A*: ubicado en lo más profundo de la curva del maxilar entre la espina nasal anterior y el borde del alvéolo dental (figuras 1 y 2).

Una vez ubicados, el punto *S* se unió mediante una línea con *N*, y *N* con *A*.

### Proyecciones

- *Proyección por CLC*: en un acetato sobre la radiografía lateral de cráneo se dibujó el contorno maxilar. La imagen en el acetato se reposicionó a la condición de oclusión ideal. Una vez localizada esta posición, en el acetato se marcaron los puntos *S*, *N* y *A* y se trazaron las líneas conectoras. Con una regla milimétrica de Vernier se midió la distancia de avance necesario para corregir la oclusión, como los milímetros entre el punto *A* de la radiografía lateral de cráneo y el punto *A* reposicionado en el acetato (figura 1).
- *Proyección por CT3D*: se digitalizaron las imágenes en tercera dimensión, se movilizó el maxilar a través de la manipulación de imágenes y se midió la distancia del punto *A* en la posición real comparándola con la del punto *A* en la reposición proyectada. La distancia se midió en milímetros con las regletas del programa (figura 2).
- *Proyección por modelo de yeso articulado*: en los tres pacientes se realizó la planeación del avance con base en este modelo, el cual se rea-

lizó mediante montaje en articulador semiajustable (figura 3).<sup>10</sup> La proyección se obtuvo por medio de las mediciones en relación con la oclusión, donde se midió de la sobremordida horizontal de los bordes incisales y las cúspides mesiovesibulares del primer molar superior a la cúspide mesiovestibular del primer molar inferior.

Después de realizar la proyección se procedió a osteotomía Le Fort I y colocación de distractor externo. La distracción osteogénica se efectuó con la técnica convencional referida. A los dos meses de retirar el distractor externo se tomó nuevamente una CLC y una CT3D. Se midió el avance logrado en relación con la distancia interincisual *adversus* punto *A*.

### Resultados

- *Caso 1*: adolescente masculino de 14 años con hipoplasia maxilar secundaria a labio y paladar hendido unilateral derecho, a quien se le realizó osteotomía Le Fort I bajo anestesia general y colocación de distractor externo.
- *Caso 2*: adolescente masculino de 15 años de edad con hipoplasia maxilar secundaria a labio y paladar hendido unilateral derecho, a quien se le realizó osteotomía Le Fort I bajo anestesia general y colocación de distractor externo.
- *Caso 3*: adolescente masculino de 12 años nueve meses de edad con hipoplasia maxilar secundaria a labio y paladar hendido bilateral completo, a quien se le realizó osteotomía Le





Figura 3. a) Modelo articulado que muestra las condiciones del paciente antes de la distracción osteogénica. b) Modelo donde se observa la predicción del desplazamiento del maxilar requerido respecto a la mandíbula para obtener una relación de cierre bucal adecuada.

Fort I bajo anestesia general y colocación de distractor externo.

### Condiciones cefalométricas iniciales según modelo

En el cuadro I se comparan las diferencias tanto en la relación incisivo superior-inferior y la correspondencia entre el primer molar superior y el inferior según los modelos utilizados. En los tres pacientes, el modelo obtenido por CT3D se aproximó mejor al modelo articulado. Para la distancia incisivo superior-inferior el modelo cefalométrico difirió en 1 mm menos al real, a diferencia de la CLC (diferencia de 3 mm). Sin embargo, en la medición de la distancia entre molares, la diferencia entre los modelos fue mayor: en la CT3D la diferencia fue casi del doble en los tres pacientes, pero para las mediciones obtenidas con la CLC fue hasta cuatro veces mayor.

### Estimaciones del avance según modelos

En el cuadro II se presenta la distancia proyectada para el avance del maxilar. Considerando al modelo articulado como el estándar de oro, la proyección obtenida con apoyo de la CT3D fue de 1 mm más en todos los pacientes. Si se hubiera considerado esta proyección solo con la CLC en los dos pacientes el avance hubiera sido menor a 50 % del necesario.

### Precisión alcanzada al finalizar la distracción osteogénica

En el cuadro III se observa la distancia alcanzada en el movimiento del maxilar al finalizar la distracción osteogénica. De acuerdo con el modelo articulado posdistracción, en todos los pacientes el avance fue mayor de 25 % del proyectado. El diseño del estu-

dio no permite determinar si el avance al final del procedimiento hubiera cambiado en relación con su predicción en cada modelo. Sin embargo, el avance medido en la comparación de las imágenes pre y posdistracción mostró un porcentaje de logro poco menor al sucedido, es decir, los errores de medición se mantuvieron constantes.

**Cuadro I**  
**Diferencia borde-borde y distancia entre molares según punto de referencia obtenido en cada modelo de cefalometría**

Distancia	Paciente	Modelo articulado	CLC	CT3D
		predistracción (mm)	(mm)	(mm)
Incisivo superior-inferior	1	-5	-2	-4
	2	-6	-3	-5
	3	-7	-4	-6
Molar superior-inferior	1	-16	-4	-14
	2	-18	-6	-16
	3	-20	-8	-18

CLC = cefalometría lateral de cráneo, CT3D = cefalometría en tercera dimensión

**Cuadro II**  
**Proyecciones estimadas según modelo de evaluación cefalométrica**

Paciente	Modelo articulado		CLC Diferencia %*	CT3D	
	mm	mm		mm	Diferencia %*
1	20	10	-50.0	21	+5.0
2	26	17	-34.6	27	+3.8
3	23	9	-60.8	24	+4.3

CLC = cefalometría lateral de cráneo

CT3D = cefalometría en tercera dimensión

\* Obtenida de la siguiente forma: mm del modelo - mm estándar oro/mm estándar de oro

### Cuadro III

#### Avance alcanzado en cada paciente posterior a la distracción osteogénica según modelo de evaluación

Paciente	Modelo articulado		Radiografía lateral de cráneo		CT3D	
	mm	% predicho*	mm	% predicho*	mm	% predicho*
1	25	+25.0	14	+28.5	25	+19.0
2	36	+38.4	19	+11.7	36	+33.4
3	29	+26.0	10	+10.0	29	+20.8

\*Obtenido de la siguiente forma: mm logrados - mm predichos modelo articulado/mm predichos modelo articulado

## Discusión

A pesar de la aceptación internacional del uso de la distracción osteogénica como el tratamiento más eficaz en pacientes con hipoplasia maxilar secundaria a labio y paladar hendido en la corrección estética y funcional, los estudios para su planeación hasta el momento son controversiales,<sup>6,7</sup> Nosotros evaluamos la implicación que tendría realizar esta planeación únicamente con el estudio de la tomografía en tercera dimensión. Nuestra propuesta se basó en la capacidad de este método para reconstruir las estructuras anatómicas con base en imágenes digitalizadas.<sup>13</sup> Esta reconstrucción permite medir los puntos de referencia cefalométricos de una forma más precisa, tal como se observó al compararlos con el modelo articulado. Así mismo, las imágenes tridimensionales permitieron realizar cortes hipotéticos y desplazamientos, mismos que visualizan los movimientos necesarios para una mejor corrección y estimar los alcances posibles después de la reconstrucción.

Al demostrarse la posibilidad de planear los movimientos necesarios y los tiempos para su evaluación con ayuda de la CT3D, los modelos articulados pudieran omitirse y con ello disminuir el tiempo, el costo y las molestias de su realización. Si bien la CT3D es un auxiliar diagnóstico con costo elevado, tiene la ventaja de realizarse de forma rápida y permite obtener diferentes cortes y proyecciones para establecer mejor las estrategias de corrección. Es indudable la necesidad de personal capacitado para su realización y evaluación, sin embargo, consideramos que es posible llevarla a cabo en hospitales de concentración como el nuestro. Una ventaja es que consiste en un procedimiento no invasivo y al realizarse predominantemente en pacientes mayores de seis años no requiere sedación o anestesia,<sup>13</sup> asociada con mayor riesgo de eventos inesperados.

La tomografía computarizada puede ser realizada al finalizar la distracción, con lo cual es posible observar los alcances del procedimiento sin la necesidad de construir nuevos modelos articulados posteriores.

Durante el procedimiento de la distracción osteogénica es necesario establecer el rango y el ritmo por aplicar.<sup>1,2</sup> Estos dos parámetros fueron muy semejantes al comparar el planeado mediante el modelo articulado y la CT3D. Por tanto, se espera que el tiempo y el número de las citas de seguimiento sean iguales o muy semejantes.

Como se observó, programar la distracción con las imágenes de la tomografía en tercera dimensión no implicaría realizar citas extras al paciente, a diferencia del seguimiento habitual cuando se hace con base en la CLC.

Este trabajo demostró alta confiabilidad de la CT3D en el cálculo de las dimensiones reales de los pacientes. Las mediciones contrastadas con los modelos articulados tuvieron diferencias menores a 1 mm. Además, las imágenes tomográficas permitieron realizar cortes para estimar los movimientos y distancias necesarias para la corrección de la posición de los maxilares. Al comparar estas proyecciones con las calculadas con el modelo articulado se observó una diferencia mínima y, por tanto, son adecuadas para la programación del seguimiento de los pacientes.

La principal limitante de este estudio es el escaso número de pacientes evaluados, por lo cual aún se requiere continuar con la planeación en pacientes futuros. Quizá con un estudio más grande y multicéntrico se podría evaluar el costo-beneficio de la planeación y programación exclusiva con la CT3D.

Por último, es necesario evaluar condiciones particulares como las diferencias en la predicción en pacientes con lesiones bilaterales, en quienes la planeación debe considerar tres porciones.

## Referencias

1. Grabb WC, Smith JW. Plastic surgery. Fourth edition. USA: Little Brown and Company; 1991. p. 140-165.
2. González-Landa G, Sánchez-Ruiz I, Prado C, Azcona Y, Sánchez C. Evolución de la cirugía pediátrica ambulatoria en un hospital público. *Cir Mayor Ambul* 1998;3(2):88-95.
3. Carlson BC. Cabeza y cuello. En: Carlson BC, editor. *Embriología humana y biológica del desarrollo*. Madrid: Harcourt; 2001. p. 295-301.
4. Gorlin RJ, Cohen MM, Hennekam RCM. *Syndromes of the head and neck*. Fourth edition. New York: Oxford University Press; 2001.
5. McCarthy JG, Stelnicki EJ, Mehrara BJ, Longaker MT. Distraction osteogenesis of the craniofacial skeleton. *Plast Reconstr Surg* 2001;107(7):1812-1827.
6. Samchukov ML, Cope JB, Cherkashin AM. *Craniofacial distraction osteogenesis*. St. Louis Missouri: Mosby; 2001. p. 150-200.
7. Pereira MA, Luiz de Freitas PH, da Rosa TF, Xavier CB. Understanding distraction osteogenesis on the maxillofacial complex: a literature review. *J Oral Maxillofac Surg* 2007;65(12):2518-2523.
8. Toledo MV. Cirugía ortognática: simplificación del tratamiento ortodóntico quirúrgico en adultos. *Caracas, Venezuela: Actualidades Médico-Odontológicas Latinoamérica*; 2004. p. 207-220.
9. Adams GL, Gansky SA, Miller AJ, Harrell WE, Hatcher DC. Comparison between traditional 2-dimensional cephalometry and a 3-dimensional approach on human dry skulls. *Am J Orthod Dentofacial Orthop* 2004;126(4):397-409.
10. Zhang X, Hans MG, Graham G, Kirchner HL, Redline S. Correlations between cephalometric and facial photographic measurements of craniofacial form. *Am J Orthod Dentofacial Orthop* 2007;131(1):67-71.
11. Meyer U, Kleinheinz J, Joos U. Biomechanical and clinical implications of distraction osteogenesis in craniofacial surgery. *J Craniomaxillo-fac Surg* 2004;32(3):140-149.
12. Bell WH. *Modern practice in orthognathic and reconstructive surgery*. Philadelphia: W.B. Saunders; 1992. p. 155-205.
13. Swennen GR, Schutysen F. Three-dimensional cephalometry: spiral multi-slice vs. cone-beam computed tomography. *Am J Orthod Dentofacial Orthop* 2006;130(3):410-416.