

# Estenosis pilórica como manifestación inicial de enfermedad de Crohn

Omar Eduardo Chávez-Velarde,<sup>1</sup>  
 Daniel Alejandro Hernández-Ramírez,<sup>2</sup>  
 Rafael Martínez-Gen,<sup>2</sup>  
 Luz María Gómez-Jiménez<sup>3</sup>

## RESUMEN

**Introducción:** la afección duodenal en la enfermedad de Crohn es relativamente rara (0.5 a 13 %) y ocasionalmente causa estenosis pilórica, que puede requerir cirugía. Con el uso más popularizado de la panendoscopia cada día es más frecuente su diagnóstico. Hasta un tercio de estos pacientes necesita cirugía; la gastroenterostomía con vagotomía es el tratamiento de elección. En pacientes seleccionados puede realizarse resección, estricturoplastia y dilatación con balón.

**Caso clínico:** mujer de 50 años con vómito recurrente, especialmente posprandial, dispepsia, dolor abdominal y estenosis pilórica por enfermedad de Crohn, inicialmente no diagnosticada, quien tres años después presentó estenosis colónica.

**Conclusiones:** el clínico debe estar alerta ante la posibilidad de que la dispepsia, la náusea, el vómito, la pérdida de peso y la malabsorción intestinal sean las manifestaciones iniciales de la enfermedad de Crohn o la extensión de la enfermedad en pacientes jóvenes.

## SUMMARY

**Background:** gastroduodenal involvement in Crohn's disease (CD) is relatively rare (0.5-13 %) and occasionally causes pyloric stenosis, for which medical therapy may be ineffective and surgery may be required. With more frequent use of upper endoscopy, however, upper gastrointestinal involvement has been found to be more common than previously suspected. About one third of the patients with symptomatic gastroduodenal CD undergo surgery, most of them for obstruction. Gastroenterostomy with vagotomy is the surgical treatment of choice. Resection, strictureplasty or balloon dilatation may be performed in selected patients.

**Clinical case:** we report a 50-year-old woman patient with recurrent vomiting especially after eating and epigastric discomfort with dyspepsia, abdominal pain, with initially misdiagnosed pyloric CD that three years later developed colonic stenosis.

**Conclusions:** clinics should be aware of the possibility that in young and middle aged adults such upper gastrointestinal symptoms as epigastric discomfort, vomiting and weight loss may occur as a initial manifestation of CD or as an extension of the disease.

<sup>1</sup>Departamento de Cirugía de Colon y Recto

<sup>2</sup>Departamento de Gastrocirugía

<sup>3</sup>Departamento de Anatomía Patológica

Hospital de Especialidades, Centro Médico Nacional Siglo XXI, Instituto Mexicano del Seguro Social, Distrito Federal, México

Comunicación con: Daniel Hernández-Ramírez. Correo electrónico: rafael\_doc26@hotmail.com; heram@hotmail.com

## Introducción

En 1932, Crohn, Ginzburg y Oppenheimer describieron 13 pacientes con ileítis regional entre 52 casos de inflamación granulomatosa no específica de intestino. Antes de esa publicación se habían informado numerosos casos que, a la luz de los hallazgos, retrospectivamente pueden identificarse como enfermedad de Crohn,<sup>1</sup> la cual afecta el tracto gastrointestinal de la boca al ano, por lo general en forma discontinua, donde secciones de intestino normal alternan con intestino anómalo,

afecta toda la pared del intestino y se extiende a estructuras adyacentes; los síntomas más comunes son dolor abdominal, diarrea hasta en 75 % de los pacientes, pérdida de peso, fiebre y hemorragia en 40 a 60 %, abscesos, fístulas y estenosis en 10 a 20 %. La historia natural de la enfermedad es impredecible, se caracteriza por periodos recurrentes de los síntomas descritos, además de procesos de obstrucción intestinal por estenosis.

Actualmente se utiliza el índice de actividad de la enfermedad de Crohn para valorar al paciente de forma general, en el que se consideran varias varia-

**Palabras clave**  
 enfermedad de Crohn  
 estenosis pilórica

**Key word**  
 Crohn's disease  
 pyloric stenosis

**Chávez-Velarde OE  
et al.  
Estenosis pilórica por  
enfermedad de Crohn**

bles como número de heces líquidas, dolor abdominal, bienestar general, complicaciones extraintestinales, uso de medicamentos antidiarreicos, tumor abdominal, hematócrito y peso. Afecta la región ileocecal en 40 % de los pacientes, el intestino delgado en 30 % y solamente el colon en 20 %, además de causar estenosis por fibrosis. La afección duodenal es relativamente rara (0.5 a 13 %) y ocasionalmente causa estenosis pilórica que puede hacer necesaria la cirugía. Con el uso más popularizado de la panendoscopia cada día es más frecuente su diagnóstico.<sup>2</sup> Describimos una paciente de 50 años de edad con estenosis pilórica secundaria a enfermedad de Crohn como síntoma de presentación.

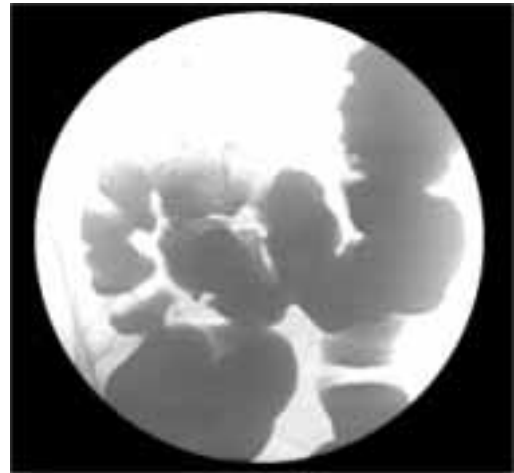
### Caso clínico

Mujer de 50 años de edad con hipotiroidismo secundario a tratamiento con yodo radiactivo por hipertiroidismo, en tratamiento sustitutivo con 25 µg de levotiroxina cada 12 horas, cardiopatía mitral severa, insuficiencia tricuspídea severa e hipertensión arterial manejada con furosemida y ácido acetilsalicílico; migraña desde la juventud por la cual recibía ergotamina; cuatro años atrás se le había colocado prótesis de cadera derecha. Tenía antecedente de cesárea 31 años antes y de transfusión por anemia. Indicó tabaquismo moderado, suspendido dos años antes.

Tres años antes se le había realizado laparotomía exploradora en otro hospital, con la que se identificó estenosis de píloro de 2 × 2 cm de diámetro, con úlcera crónica activa; se le realizó gastrectomía subtotal con Billroth II. El informe del examen histopatológico de la pieza quirúrgica indicó fragmentos de mucosa gástrica y duodeno con infiltrados inflamatorios agudos y crónicos inespecíficos. La sintomatología en esa ocasión fue dolor abdominal difuso tipo cólico en epigastrio, de moderada intensidad, acompañado de náuseas, plenitud posprandial, anemia, pérdida de peso y fiebre no cuantificada de predominio vespertino.

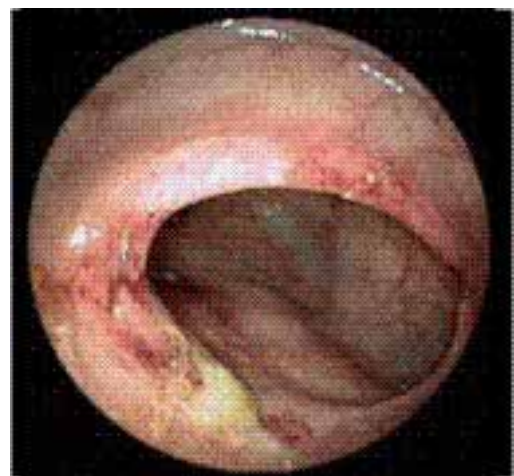Reinició con dolor en epigastrio intenso, tipo cólico difuso, distensión abdominal, exacerbado con ingesta de alimentos y periodos prolongados de ayuno, acompañado de náusea y vómitos con evacuaciones líquidas, por lo que la paciente fue tratada con inhibidor de la bomba de protones sin mejoría, fue referida al Hospital de Especialidades del Centro Médico Nacional Siglo XXI, Instituto Mexicano del Seguro Social.

A la exploración física con signos vitales normales, estertores subcrepitantes bilaterales al final

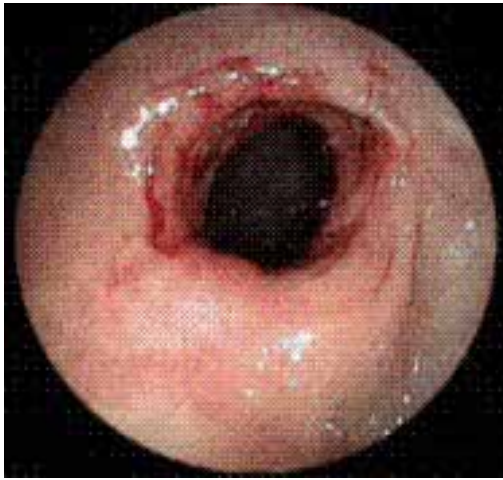

**Figura 1. Colon por enema con paso adecuado del material de contraste**

de la inspiración, sin integrarse síndrome pleuropulmonar, ruidos cardíacos rítmicos de intensidad disminuida con soplo telemesosistólico II/IV en foco mitral, sin adenomegalias axilares, dolor a la palpación media en epigastrio y cuadrantes inferiores. Los estudios de laboratorio no indicaron anomalías. Se realizó ultrasonido abdominal que indicó hígado aumentado de tamaño, con dilatación moderada de la vena cava y vasos suprahepáticos, sin dilatación de la vía intra o extrahepática. Serie esofagogastroduodenal sin datos patológicos. La tomografía axial computarizada de abdomen mostró engrosamiento de la pared del íleon de aproximadamente 3 mm. Por panendoscopia se diagnosticó hernia hiatal tipo 1, gastroyeyunoanastomosis permeable y cambios anatómicos gástricos posquirúrgicos. La centellografía



**Figura 2. Se observa estenosis circunferencial de bordes regulares a 50 cm del margen anal, que obstruye 30 % la luz franqueable con el colonoscopia**



**Figura 3. Se aprecia estenosis circunferencial de bordes regulares a 55 cm del margen anal a nivel del ángulo esplénico, que obstruye 70 % de la luz y no permite el paso del colonoscopia; mucosa macroscópicamente normal**

sin datos concluyentes. El colon por enema no indicó alteraciones, con paso adecuado del material de contraste (figura 1). Por colonoscopia se observaron dos estenosis de colon: la primera a 50 cm del margen anal, con una estenosis circunferencial de bordes regulares que obstruía 30 % la luz, franqueable con el colonoscopia (figura 2); la segunda a 55 cm del margen anal, en el ángulo esplénico, circunferencial, de bordes regulares, mucosa macroscópicamente normal que obstruía 70 % de la luz y no permitía el paso del colonoscopia (figura 3).

Dado que la biopsia indicó inflamación crónica e inespecífica leve se decidió efectuar laparotomía exploradora, para lo cual se realizó segmentectomía del ángulo hepático del colon, con anastomosis

laterolateral de colon ascendente, con colon transverso; se identificó ascitis, adherencias interasa, tumor calcificado en útero de 3 mm, ganglios en mesocolon de aproximadamente 4 mm de diámetro. El resultado del examen histopatológico de las piezas indicó cambios compatibles con enfermedad de Crohn y leiomioma, por lo que se efectuó revisión de laminillas del tejido obtenido tres años antes, confirmando enfermedad de Crohn en píloro como manifestación inicial (figuras 4 y 5). La paciente se encontraba asintomática a seis meses de seguimiento.

## Discusión

La enfermedad de Crohn es una enfermedad inflamatoria mediada por inmunidad que puede afectar cualquier porción del intestino, del ano a la boca. La región ileocecal está involucrada en 40 % de los pacientes, el intestino delgado en 30 % y el colon en 20 %. La inflamación del tracto digestivo superior y la gastritis están presentes en 30 % de los casos, mientras que la estenosis pilórica es infrecuente. Hasta un tercio de estos pacientes requiere cirugía; la gastroenterostomía con vagotomía es el tratamiento de elección.<sup>2</sup> En pacientes seleccionados puede realizarse resección, estricturoplastia y dilatación con balón. La estenosis pilórica en un adulto tiene varias causas, entre ellas úlcera péptica, carcinoma, bezoar y adherencias posoperatorias.<sup>3</sup>

Existen pocos casos informados de enfermedad de Crohn con estenosis pilórica como síntoma de presentación: Pryse-Davis registró 12 pacientes con afección gástrica en 1964 (ocho hombres y cuatro mujeres).<sup>4</sup> Desde entonces solo se encon-

**Chávez-Velarde OE et al.**

**Estenosis pilórica por enfermedad de Crohn**



**Figura 4. Mucosa gástrica con úlcera y fisura en punta de lápiz**



**Figura 5. Úlcera en mucosa gástrica con tejido de granulación hasta la muscular propia**

traron en Pubmed tres pacientes con enfermedad de Crohn y afección pilórica en la literatura anglosajona. Existen otros informes, incluyendo enfermedad gastroduodenal, sin embargo se refieren a afección duodenal exclusivamente.<sup>5-8</sup>

En 1991, Murthy describió a un hombre de 56 años de edad manejado con dilataciones repetidas con balón hidrostático, con buena evolución.<sup>9</sup> En 1998, Nakamura reseñó el caso de un hombre de 44 años con síntomas obstructivos tratado con esteroides y mesalazina sin respuesta, por lo que se requirió resección ileal.<sup>10</sup> En 2006, Awad informó de una paciente de 25 años con dolor abdominal, náusea, vómito recurrente posprandial, dispepsia, constipación y pérdida de peso de dos meses de duración, en quien se confirmó enfermedad de Crohn por biopsias pilóricas y colónicas; fue tratada con nutrición parenteral total y un esquema de corticosteroides orales por seis semanas, con resolución endoscópica completa.<sup>3</sup>

Nuestra paciente permaneció sin diagnóstico hasta que tres años después fue reoperada.

Los clínicos debemos estar alerta ante dispepsia, náusea, vómito, pérdida de peso y malabsorción intestinal, por la posibilidad de que sean manifestaciones iniciales de la enfermedad de Crohn o extensión de la enfermedad en pacientes jóvenes, ya que el diagnóstico oportuno y la terapia médica con esteroides pueden evitar la cirugía. Algunos autores han recomendado realizar panendoscopia y biopsias en todos los pacientes con sospecha diagnóstica.<sup>7</sup>

## Referencias

1. Crohn BB, Ginzburg L, Oppenheimer GD. Regional ileitis. *JAMA* 1932;99:1323-1329.

2. Shapiro M, Greenstein AJ, Byrn J, Corona J, Greenstein AJ, Salky B, et al. Surgical management and outcomes of patients with duodenal Crohn's disease. *J Am Coll Surg* 2008;207(1):36-42.
3. Awad J, Farah R, Reshef R, Cohen H, Horn I. Pyloric stenosis as a presenting symptom of Crohn's disease. *J Gastrointest Liver Dis* 2006;15(2):175-177.
4. Pryse-Davies J. Gastroduodenal Crohn's disease. *J Clin Pathol* 1964;17:90-94.
5. Tootla F, Lucas RJ, Bernacki EG, Tabor H. Gastroduodenal Crohn disease. *Arch Surg* 1976;111(8):855-857.
6. Fix OK, Soto JA, Andrews CW, Farraye FA. Gastroduodenal Crohn's disease. *Gastrointest Endosc* 2004;60(6):985.
7. Korelitz BI, Waye JD, Kreuning J, Sommers SC, Fein HD, Beeber J, et al. Crohn's disease in endoscopic biopsies of the gastric antrum and duodenum. *Am J Gastroenterol* 1981;76(2):103-109.
8. Beaudin D, Da Costa LR, Prentice RS, Beck IT. Crohn's disease of the stomach. A case report and review of the literature. *Dig Dis* 1973;18(7):623-629.
9. Murthy UK. Repeated hydrostatic balloon dilation in obstructive gastroduodenal Crohn's disease. Crohn's disease in endoscopic biopsies of the gastric antrum and duodenum. *Gastrointest Endosc* 1991;37(4):484-485.
10. Nakamura, H, Yanai H, Miura O, Minamisono Y, Mitani N, Higaki S, et al. Pyloric stenosis due to Crohn's disease. *J Gastroenterol* 1998;33(5):739-742.