

Tratamiento del macroprolactinoma con cabergolina durante el embarazo

Gerardo
Forsbach-Sánchez,
Héctor E.
Tamez-Pérez,
Ricardo
Hernández-Herrera,
Bertha
Bafidis-Lechuga

RESUMEN

Introducción: el tratamiento de los macroprolactinomas en mujeres que desean embarazarse es motivo de controversia. Las pacientes que se embarazan en estas condiciones y tienen síntomas de crecimiento hipofisario deben recibir tratamiento con bromocriptina, que ha demostrado su seguridad en el embarazo; sin embargo, si no es tolerada, la cabergolina es una alternativa de tratamiento.

Casos clínicos: se presentan dos pacientes con macroprolactinomas que deseaban embarazarse. Una había sido tratada quirúrgicamente previamente y la segunda recibió tratamiento con bromocriptina y se embarazó antes de revisar sus estudios tomográficos. Ambas desarrollaron síntomas sugestivos de crecimiento hipofisario durante el embarazo e iniciaron tratamiento con bromocriptina, la cual suspendieron por intolerancia y fueron tratadas con cabergolina; remitieron los síntomas y los embarazos terminaron con dos recién nacidos sanos de término.

Conclusiones: las pacientes que presentan síntomas de crecimiento hipofisario en el curso de un embarazo deben tratarse con bromocriptina; en caso de no tolerar el medicamento, la cabergolina es una buena alternativa.

SUMMARY

Objective: management of macroprolactinomas in women who plan to get pregnant is controversial and when this happens there is a risk of pituitary enlargement, if this happens bromocriptine has a safe profile to be used during pregnancy, but if it is not tolerated cabergoline is a good alternative.

Clinical cases: we describe two patients with macroprolactinomas who intended to get pregnant. One of them had been previously treated surgically and the second one was treated with bromocriptine and got pregnant before the tomographic studies were checked. Both patients developed during pregnancy symptoms of macroprolactinoma enlargement and were initially treated with bromocriptine but was not tolerated and were switched to cabergoline. Both pregnancies ended with a normal full term newborn.

Conclusion: pregnant women with symptoms of pituitary enlargement must be treated with bromocriptine, but if it is not tolerated cabergoline is a good choice.

Hospital de
Ginecoobstetricia
"Dr. Ignacio Morones",
Unidad Médica de Alta
Especialidad 23,
Instituto Mexicano
del Seguro Social,
Monterrey, Nuevo León

Comunicación con:
Gerardo
Forsbach-Sánchez.
Tel y fax: (81) 8123 2681.
Correo electrónico:
gbforsbach@yahoo.com

Recibido: 24 de noviembre de 2006

Aceptado: 8 de mayo de 2007

Introducción

Los prolactinomas son los tumores funcionantes más frecuentes de la hipófisis; representan 40 % de los adenomas hipofisarios. Su tamaño puede variar tomando como punto de corte los 10 mm: los menores de ese tamaño son microadenomas y los mayores, macroadenomas;¹ últimamente se ha agregado el concepto de prolactinoma gigante para describir adenomas de más de 40 mm o que tienen 20 mm de

extensión supraselar.² La hipersecreción de prolactina inhibe la secreción pulsátil de gonadotropinas y produce hipogonadismo hipogonadotrópico, que puede manifestarse en la mujer como amenorrea o amenorrea-galactorrea,³ y en el varón como disfunción eréctil;⁴ el efecto de la hiperprolactinemia es independiente de su etiología, pero es importante descartar la hiperprolactinemia secundaria e identificar si existe un prolactinoma antes de establecer el tratamiento.⁵ Existe consenso

Palabras clave

prolactinoma
embarazo
cabergolina
bromocriptina

Key words

prolactinoma
pregnancy
cabergoline
bromocriptine

sobre el tratamiento médico de los prolactinomas con agonistas dopaminérgicos, ya que se ha demostrado la recuperación funcional y la reducción de su tamaño;⁶ el mejor conocido es la bromocriptina que tiene más de 30 años de uso clínico, sin embargo, recientemente apareció un agonista dopaminérgico de acción prolongada denominado cabergolina, que puede administrarse una a dos veces por semana con menos efectos secundarios que la bromocriptina.⁷

En la mujer con amenorrea, el tratamiento con agonistas dopaminérgicos restablece la ovulación, por lo cual es importante advertir la posibilidad de embarazo, sin embargo, si ésta es la finalidad del tratamiento es importante tener en cuenta que los microprolactinomas tienen poco riesgo de crecimiento durante el embarazo, mientras que con los macroprolactinomas existe un riesgo de 15 a 35 % de que ocurra un crecimiento importante que comprometa las estructuras vecinas,^{8,9} por lo cual el manejo de las pacientes con macroprolactinomas que desean embarazarse es un tema de controversia.

Presentamos dos pacientes con macroprolactinomas en cuyos embarazos se administró tratamiento con cabergolina para evitar crecimiento importante del macroprolactinoma y cuyos embarazos terminaron con un recién nacido sano.

Casos clínicos

Caso 1

Mujer de 32 años, con antecedente de menarquia a los 13 años y ciclos menstruales normales hasta los 15 años de edad, quedando posteriormente en amenorrea secundaria. Fue estudiada a los 27 años de

edad, identificándose un macroprolactinoma, y sometida a cirugía hipofisaria por vía transesfenoidal en 1998. Después de la cirugía presentó menstruación espontánea, quedando en amenorrea con hiperprolactinemia > 200 ng/mL. Contrajo nupcias y fue referida para su evaluación por amenorrea secundaria y estar interesada en procrear. En la exploración física se encontró galactorrea bilateral y la determinación de prolactina fue > 200 ng/mL. La tomografía axial computarizada de hipófisis mostró defecto quirúrgico del piso de la silla turca y macroadenoma hipofisario de 12×12 mm, con crecimiento lateralizado hacia el seno cavernoso (figura 1a), la campimetría fue normal. Se le propuso la aplicación de un dispositivo intrauterino e iniciar tratamiento con bromocriptina durante un mínimo de seis meses antes de intentar embarazarse. La paciente no toleró la dosis de 5.0 mg/día de bromocriptina, por lo cual se suspendió su administración e inició tratamiento con 0.5 mg de cabergolina dos veces por semana. La prolactina descendió a 17 ng/mL a las tres semanas de tratamiento e inició menstruaciones espontáneas.

A los seis meses de tratamiento, una segunda tomografía axial computarizada de hipófisis no mostró disminución de tamaño del macroadenoma, por lo cual se propuso retirar el dispositivo intrauterino y mantener el tratamiento durante el embarazo en caso de que éste ocurriera. Dos meses después se confirmó el embarazo mediante determinación de la subunidad beta de la gonadotropina coriónica. Se programaron campimetrías bimestrales y se mantuvo el tratamiento con 1 mg de cabergolina/semana. El embarazo evolucionó sin complicaciones hasta la semana 19 en que se presentó cefalea; la campimetría mostró compresión de un cuadrante, por lo cual se incrementó la dosis de cabergolina a 1.5 mg

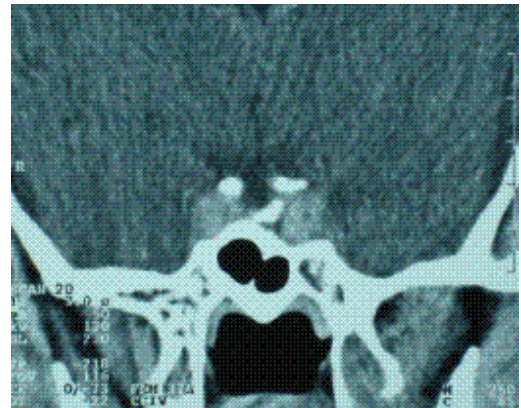
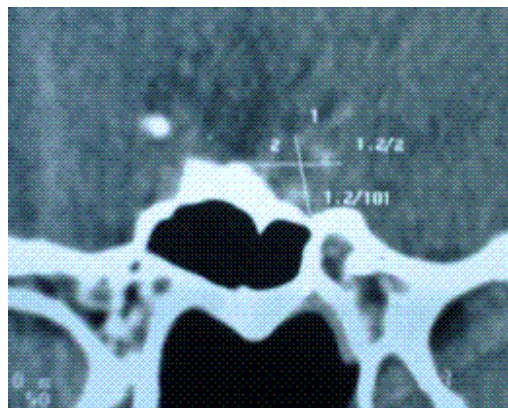


Figura 1. Imagen tomográfica de la hipófisis del caso 1. a) Antes del embarazo. b) Después del embarazo; puede observarse crecimiento lateralizado de la hipófisis.

a la semana; la prolactina sérica fue de 19 ng/mL. El embarazo prosiguió sin complicaciones y concluyó con recién nacido del sexo masculino con 2850 g de peso, 37 semanas de gestación y Apgar 9 al minuto. La paciente no amamantó y la dosis de cabergolina se redujo a 1.0 mg a la semana. La tomografía axial computarizada de hipófisis después del embarazo mostró crecimiento del macroprolactinoma, que midió 15 × 15 mm (figura 1b).

Caso 2

Mujer de 27 años de edad con antecedentes de menarquia espontánea a los 12 años seguida de ciclos regulares. Se embarazó a los 23 años, terminando su gestación en parto con recién nacido vivo, el cual amamantó durante seis meses quedando posteriormente con amenorrea-galactorrea. Fue evaluada a los 27 años, encontrando una determinación de prolactina > 200 ng/mL; se le prescribió bromocriptina, la cual tomaba en forma irregular por intolerancia gástrica. La paciente asistió a consulta con un embarazo no planeado de nueve semanas y la tomografía axial computarizada mostró un macroadenoma hipofisario de 29 × 22 mm que se proyectaba en el cuarto ventrículo (figura 2a). La prolactina fue de 129 ng/mL y la campimetría fue normal.

Debido a intolerancia a la bromocriptina y al tamaño del prolactinoma, se le propuso tratamiento continuo con cabergolina y campimetrías bimestrales. Inició con 1.0 mg de cabergolina/semana, las cifras de prolactina se mantuvieron < 50 ng/mL y las campimetrías fueron normales durante todo el embarazo, el cual concluyó en parto normal con un recién nacido sano del sexo femenino de 2880 g de peso y Apgar 8-9 al minuto, con 38 semanas de

gestación. La paciente decidió amamantar y suspendió la cabergolina, sin embargo, en la reevaluación posparto la tomografía axial computarizada de hipófisis mostró crecimiento del macroprolactinoma a 29 × 28 mm (figura 2b), con una campimetría normal y una determinación de prolactina de 335 de ng/mL, por lo cual se restableció el tratamiento de cabergolina (1.0 mg/semana).

Discusión

Las dos pacientes embarazadas con macroprolactinomas e intolerancia a la bromocriptina fueron tratadas con cabergolina durante el curso de sus embarazos, los cuales terminaron sin complicaciones con recién nacidos sanos de término. En la primera paciente hubo un intento quirúrgico previo para reducir el tamaño del adenoma, sin embargo, éste persistía como macroadenoma con proyección lateralizada sobre el seno cavernoso, por lo cual previa aplicación de un dispositivo intrauterino se inició cabergolina durante un mínimo de seis meses antes de intentar embarazarse y se propuso mantener el tratamiento durante el embarazo. La segunda paciente asistió embarazada con un macroadenoma de 29 x 22 mm, que se proyectaba en el cuarto ventrículo, con una campimetría visual normal e intolerancia a la bromocriptina, por lo cual se decidió prescribir cabergolina.

Aunque existe consenso sobre el tratamiento de los prolactinomas con agonistas dopaminérgicos, cuando se busca lograr un embarazo el tratamiento de elección es la bromocriptina, ya que es el medicamento sobre el cual existe mayor experiencia con inducción de ovulación en hiperprolactinemia y tratamiento durante el embarazo.³ Cuando se confirma embarazo en las pacientes que tienen micropro-

Forsbach-Sánchez G et al.
Macroprolactinoma y embarazo

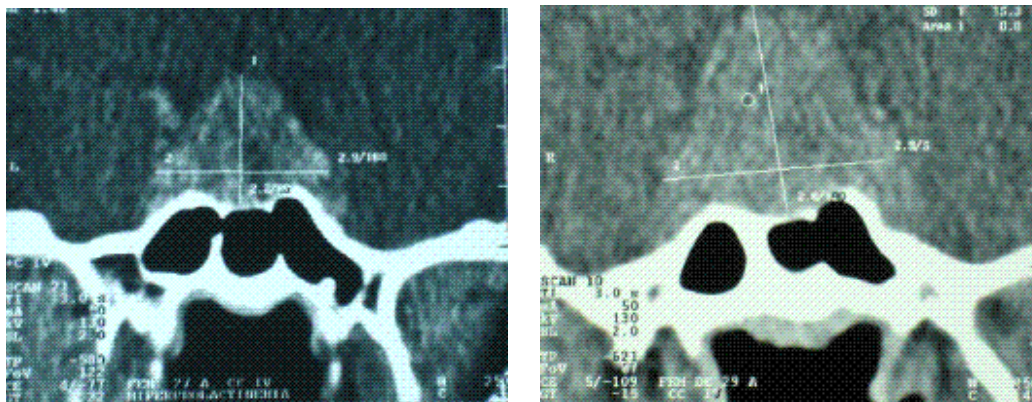


Figura 2. Imagen tomográfica de la hipófisis del caso 2. A) Antes del embarazo. B) Después del embarazo; puede observarse crecimiento del prolactinoma.

**Forsbach-Sánchez G
et al.
Macroprolactinoma
y embarazo**

lactinomas se suspende el tratamiento y se estima que la posibilidad de una complicación por crecimiento de la hipófisis durante el embarazo es menor de 5 %. Sin embargo, el tratamiento de los macroprolactinomas es un tema de controversia cuando existe interés en lograr un embarazo, ya que existe un riesgo de 15 a 35 % de complicaciones por crecimiento durante el embarazo que puede afectar las estructuras vecinas.^{8,9} Así, se ha propuesto cirugía o radioterapia previa al embarazo para reducir el volumen del macroadenoma y disminuir el riesgo de crecimiento durante el embarazo, o mantener el tratamiento con bromocriptina durante el embarazo;⁹⁻¹¹ sin embargo, posteriormente se documentó la reducción de volumen de los prolactinomas con los agonistas dopaminérgicos y se ha propuesto este tratamiento empleando un método anticonceptivo hasta que se logre reducción adecuada del macroprolactinoma, así como la administración de bromocriptina si se identifica crecimiento del adenoma durante el embarazo.¹² Desafortunadamente algunas pacientes no toleran la bromocriptina y en estas condiciones se emplea cabergolina, aunque no existe información suficiente sobre su seguridad en el embarazo.¹³ El manejo de las paciente con macroprolactinoma y embarazo continúa siendo materia de controversia y cada una presenta circunstancias particulares, por lo cual debe individualizarse la decisión terapéutica para lograr los mayores beneficios para la madre y el feto.

Referencias

1. Crosignani PG. Current treatment issues in female hyperprolactinemia. *Eur J Obstet Gynecol Reprod Biol* 2006;125(2):152-64.
2. Shrivastava RK, Arginteanu MS, King WA, Post KD. Giant prolactinomas: clinical management and long term-follow up. *J Neurosurg* 2002;97(2):299-306.
3. Berinder K, Stackenas T, Akre O, Hirschberg AL, Hulting AL. Hyperprolactinemia in 271 women: up to three decades of clinical follow up. *Clin Endocr* 2005;63(4):450-455.
4. Ciccarelli A, Guerra E, De Rosa M, Milone S, Zarrilli S, Lombardi G, et al. PRL secreting adenomas in male patients. *Pituitary* 2005; 8(1):39-42.
5. Davis JRE. Prolactin and reproductive medicine. *Curr Opin Obstet Gynecol* 2004;16(4):331-337.
6. Shimon I, Melmed S. Management of pituitary tumors. *Ann Intern Med* 1998;129(6):472-483.
7. Del Dotto P, Bonuccelli U. Clinical pharmacokinetics of cabergoline. *Clin Pharmacokinet* 2003; 42(7):633-645.
8. Molitch ME. Management of prolactinomas during pregnancy. *J Reprod Med* 1999;44(12 Suppl): 1121-1126.
9. Randeva SH, Davies M, Prelevic GM. Prolactinoma and pregnancy. *Brit J Obstet Gynecol* 2000; 107(9):1064-1068.
10. Ruiz-Velasco V, Tolis G. Pregnancy in hyperprolactinemic women. *Fertil Steril* 1984;41 (6):793-805.
11. Canales ES, García IC, Ruiz JE, Zárate A. Bromocriptine as prophylactic therapy in prolactinoma during pregnancy. *Fertil Steril* 1981;36(4): 524-526.
12. Guillam MP, Molitch ME, Lombardi G, Colao A. Advances in the treatment of prolactinomas. *Endocr Rev* 2006;27(5):485-534.
13. Liu C, Tyrrell JB. Successful treatment of a large macroprolactinoma with cabergoline during pregnancy. *Pituitary* 2001;4(3):179-185.