



Enfermedad de Castleman unicéntrica en espacio cervical posterior del cuello

Introducción

Unicentric Castleman's disease in cervical back space neck

Jenny Chamorro-Oscullo,^a Fernando Robles-Ramírez,^b Jorge Valenzuela-Tamariz,^c Julián Antonio Sánchez-Cortázar,^d Guadalupe Gómez-Pérez^a

Introducción: la enfermedad de Castleman es una condición benigna poco frecuente que afecta al tejido linfático. Existen dos formas clínicas: unicéntrica y multicéntrica, así como tres variantes histológicas: hialino vascular, de células plasmáticas y mixta. Los sitios más afectados son el mediastino, abdomen y cuello. La resonancia magnética detalla las características de las masas y su relación con las estructuras adyacentes. El conocimiento de esta enfermedad y su inclusión en el diagnóstico diferencial de las masas cervicales contribuirán en la conducta terapéutica.

Caso clínico: paciente femenina de 21 años con masa cervical izquierda caracterizada por resonancia magnética como lesión sólida, heterogénea, vascularizada, predominantemente isointensa en T1, hiperintensa en T2 y saturación grasa, con moderado realce postcontraste, localizada en el espacio cervical posterior y extensión al opérculo torácico que desplaza las estructuras de los espacios: carotídeo, visceral y cervical anterior. Fue sometida a resección quirúrgica completa con diagnóstico histopatológico de enfermedad de Castleman de tipo hialino vascular.

Conclusión: la resonancia magnética detalla las características y extensión de las masas cervicales contribuyendo a estrechar el diagnóstico diferencial. Los hallazgos de imagen, especialmente de la resonancia magnética son importantes para elegir el tratamiento en la enfermedad de Castleman.

La enfermedad de Castleman (EC) también llamada hiperplasia linfoide angiofolicular, hamartoma linfoide angiomatoso, hamartoma nodal linfoide o linfoma gigante benigno; es una entidad patológica benigna poco frecuente que afecta al tejido linfático. Fue descrita por primera vez en 1954 por Benjamín Castleman.^{1,2,3,4}

La EC es una de las causas más comunes de linfadenopatía de origen no neoplásico.⁵

Su incidencia no ha sido bien establecida y varía dependiendo de la población estudiada, sin embargo una reciente publicación estima 4353 casos nuevos por año y una prevalencia hipotética que oscila entre 30 000 y 100 000 casos en los Estados Unidos.^{6,7}

En México, Sobrevilla *et al.*, en el 2009, revisaron las características anatomopatológicas de los pacientes con EC atendidos en el Instituto Nacional de Cancerología en el periodo comprendido entre 1996 y 2003 identificando once pacientes, seis de ellos con enfermedad de Castleman unicéntrica (ECU) y cinco con enfermedad de Castleman multicéntrica (ECM). En esta serie, solo una paciente femenina de 29 años reveló ECU a nivel del cuello.⁸

Se reconocen dos formas clínicas: la localizada o unicéntrica y la generalizada o multicéntrica, así como tres variantes histológicas descritas por Keller: la hialino vascular (90%), la de células plasmáticas y la mixta.⁹

La variante hialino vascular se caracteriza por atrofia centrogerminal rodeado de amplia zona de manto con linfocitos pequeños organizados en "capas de cebolla" que pasarán a un proceso de hialinización. Además, contiene un número incrementado de vasos sanguíneos pequeños e hialinizados dentro y entre los folículos con obliteración de los sinusoides.⁹

La variante de células plasmáticas presenta hiperplasia centrogerminal con presencia de capas de células plasmáticas e hipervascularización en la región interfolicular.⁹

Keywords Palabras clave

Neck	Cuello
Lymphoproliferative disorders	Trastornos linfoproliferativos
Giant lymph node hyperplasia	Hiperplasia del ganglio linfático gigante
Magnetic resonance	Resonancia magnética

^aCurso de Alta Especialidad en Resonancia Magnética de Cuerpo Completo, Hospital Ángeles del Pedregal, Ciudad de México, México

^bDepartamento de Neuroimagen, Instituto Nacional de Neurología y Neurocirugía "Manuel Velasco Suárez", Ciudad de México, México

^cDepartamento de Patología, Hospital Ángeles del Pedregal, Ciudad de México, México

^dDirección Médica ANREM, Hospital Ángeles del Pedregal, Ciudad de México, México

Comunicación con: Jenny Chamorro Oscullo
Teléfono: (55) 3664 6861
Correo electrónico: jennychaos@hotmail.com

Background: Castleman's disease is a rare, benign condition of lymphoid tissue. There are two clinical types: unicentric and multicentric with three histological variants, hyaline-vascular, plasma celular and mixed. The most common sites of this are mediastinum, abdomen and neck. Magnetic resonance imaging is well suited to depict the characteristics of the masses and their relationship to adjacent structures. The knowledge of this disease and its inclusion in the differential diagnosis from other neck masses will contribute to the therapeutic approach.

Clinical case: A 21 years old female patient with a left neck mass characterized by magnetic resonance as solid, heterogeneous, vascularized lesion, pre-

dominantly isointense on T1-weighted images and high signal on T2-weighted images and fat sat that demonstrate moderate enhancement after contrast material administration located in posterior space of the neck with extension at thoracic outlet displacing structures of carotid, anterior cervical and visceral spaces. She underwent complete surgical resection of the mass with histopathological diagnosis of hyaline-vascular type of Castleman's disease.

Conclusions: Magnetic resonance is well suited to depict characteristic and the extent of mass in the neck contributing to narrow the differential diagnosis. Imaging findings, especially of magnetic resonance are very important to choose the treatment of Castleman's disease.

Abstract

Los sitios frecuentemente comprometidos son: el mediastino, el abdomen y el cuello,^{2,10} siendo en este último sitio, el nivel III, el más vulnerable.¹¹

Sitios extralinfáticos de afectación incluyen los pulmones, laringe, glándulas parótidas, páncreas, meninges y los músculos.⁵

La región cervical es la localización primaria reportada con una frecuencia que oscila entre 6 y 23%^{12,13,14,15,16,17,18,19} de todos los casos de EC según las diferentes publicaciones, siendo los espacios parafaríngeo o retrofaríngeo los más afectados. En estos sitios se presenta como masa generalmente única,²⁰ hipervascular, por lo que el diagnóstico diferencial a este nivel debe incluir a los paragangliomas del cuerpo carotídeo, schwannoma y linfoma.²¹

Existen casos publicados de ECU en el espacio cervical posterior: en el 2009, Rao *et al.*²² lo reportan en un niño de 7 años; en el 2011 Chien-Yu Lee *et al.*¹¹ en un niño de 9 años; en el 2003 en una mujer de 27 años,²³ y en abril de 2015, en una mujer de 18 años.²⁴

La ECU se caracteriza por ser típicamente localizada, con escasa sintomatología e incluso asintomática, que se presenta entre la tercera y cuarta década de la vida, con leve predominio femenino (1.4:1). Esta enfermedad está confinada a las cadenas linfáticas periféricas del cuello, axilas e ingle y se presentan como linfadenopatías no dolorosas, sin embargo también pueden asociarse síntomas sistémicos que incluyen síntomas B (fiebre, sudoración nocturna, pérdida de peso y fatiga). El laboratorio reporta anemia, marcadores inflamatorios elevados, hipergammaglobulinemia e hipoalbuminemia.¹⁵

La escisión quirúrgica completa es la opción terapéutica óptima, ya que usualmente es curativa en aproximadamente 90-95% de casos;²⁵ sin embargo, si la escisión es incompleta, la radioterapia debe considerarse ya que ha demostrado respuesta completa hasta en el 50% de casos reportados.^{15,26}

La ECM es una enfermedad sistémica frecuentemente observada en la sexta década de la vida y se manifiesta con linfadenopatías difusas, hepatoesplenomegalia, evidencia de retención de fluidos y síntomas sistémicos y hematológicos relacionados con la producción elevada de marcadores inflamatorios y de los niveles de citoquinas, principalmente de la interleucina 6 (IL-6) e interleucina 10 (IL-10).¹⁵

El papel de la IL-6 en la ECU y de la IL-6 y del virus del herpes humano 8 (VHH-8) en la ECM han sido propuestas en los últimos años como responsables de la patogénesis de la enfermedad, ya que la sobreproducción y desregulación de la IL-6 estimula la producción de reactantes de la fase aguda en el hígado, los cuales son responsables de la aparición de síntomas constitucionales como fiebre, sudoración y fatiga, así como de las anomalías de laboratorio: anemia, marcadores inflamatorios elevados, hipergammaglobulinemia e hipoalbuminemia. Además la IL-6 estimula la proliferación e induce la expresión del factor de crecimiento endotelial vascular incrementando la angiogénesis.¹⁵

La ECM comúnmente está asociada a infección por VIH y coinfectada con VHH-8 en el 100% de casos y tiene 72% de riesgo de presentar sarcoma de Kaposi.^{15,21}

Por otro lado, los niveles plasmáticos de ADN VHH-8²⁷ se correlacionan con los síntomas clínicos y predicen las tasas de recaída en los pacientes con ECM VIH positivos.²⁸

La EC, usualmente, se sospecha con base en los hallazgos de imagen; en tomografía computarizada (TC) son visualizadas como masas con atenuación de partes blandas, bien circunscritas, realzan de manera homogénea si son pequeñas o adoptan una forma heterogénea si son grandes. Además, realzan en forma anular si se las visualiza con un retardo de 5 min. Las calcificaciones son infrecuentes (5-10%) y pueden adoptar una forma puntiforme, grosera, periférica o ramificada.²⁴

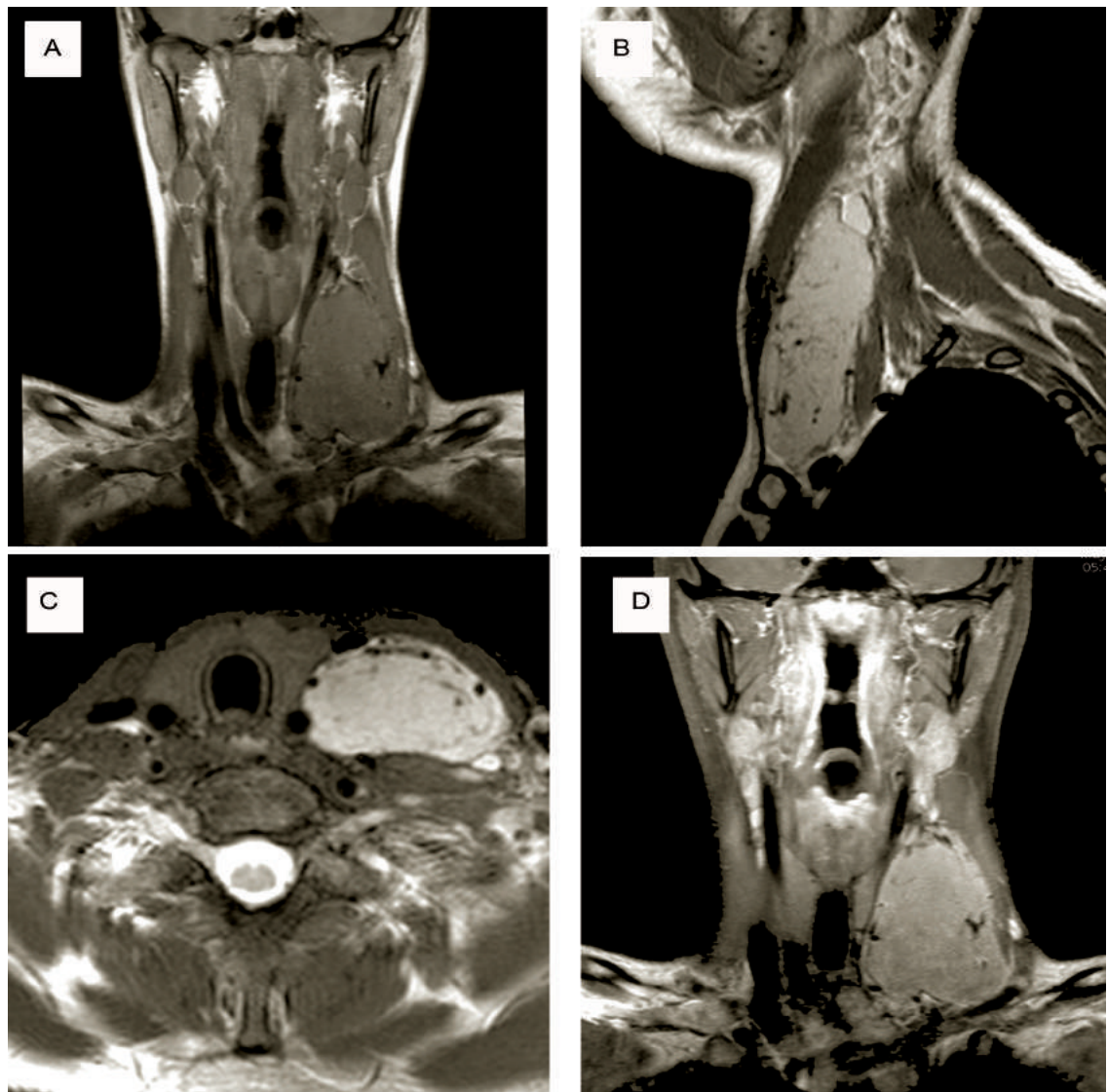


Figura 1 A, B y C) Resonancia magnética en fase simple y contrastada (D). Se observa tumoración en el espacio cervical posterior izquierdo, isointensa en la secuencia T1 (A). Hiperintensa en secuencias T2 (B) y T2 fat sat (C), con múltiples vacíos de señal en el interior y hacia la periferia en relación con estructuras vasculares; posterior a la aplicación del gadolinio (D) muestra realce moderado discretamente heterogéneo

En resonancia magnética, los nódulos comprometidos son sólidos y tienen de leve a intermedio incremento de la intensidad de señal, comparada con el músculo en secuencias T1 y levemente hiperintensas en secuencias T2.²⁹ Los vacíos de flujo intralesional visualizados en T1 y T2 reflejan la vascularidad de la masa.²¹ Septos hipointensos centrales pueden ser observados y representan fibrosis lamelar, sinusoidal y/o calcificaciones.³⁰

La imagen en la ECU no es específica; sin embargo, la resonancia magnética (RM) ayuda a determinar la extensión local, mostrando lesiones hipo o isointensas en el T1 e hiperintensas heterogéneas en el T2¹⁹ y en T1 contrastado.^{11,30,31}

El PET-CT puede ser usado para estadiaje y para evaluar la respuesta al tratamiento.^{21,32}

El ultrasonido Doppler es útil para la evaluación de la EC cervical y axilar en las cuales se detalla el aporte vascular prominente, periférico y penetrante característico.³¹

La EC se asocia a incremento en el riesgo de desarrollar ciertas neoplasias u otras enfermedades, tales como linfomas,^{25,31,33,34,35} síndrome POEMS (polineuropatía, organomegalia, endocrinopatía, gammopatía monoclonal y alteraciones cutáneas),³⁶ sarcoma de células dendríticas foliculares³⁷ y pénfigo paraneoplásico, principalmente en la tercera parte de los pacientes con ECM.³⁸

Actualmente, las opciones terapéuticas disponibles incluyen: glucocorticoides, quimioterapéuticos únicos o combinados, estrategias antivirales y anticuerpos monoclonales dirigidos a CD 20 o IL-6.¹⁵

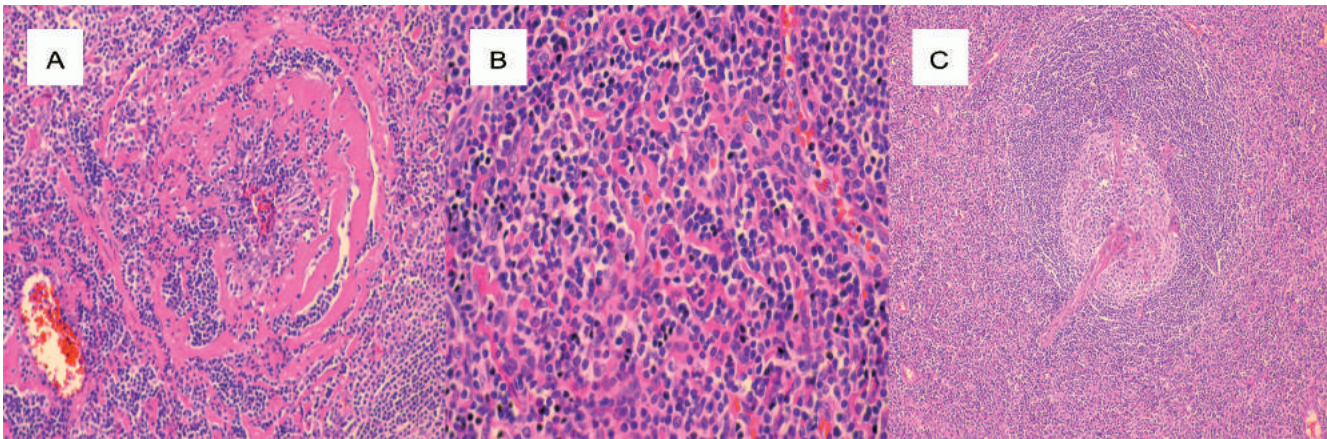


Figura 2 A) Centro germinal rodeado por abundante material hialino hipocelular; B) Región interfollicular: numerosos vasos venulares con endotelio prominente, escaso material hialino, linfocitos y células plasmáticas; C) Centro germinal atrófico hipocelular penetrado por vaso hialino esclerótico central rodeado por amplia zona del manto con linfocitos que tienden a formar anillos concéntricos

Caso clínico

Se presenta el caso de una paciente femenina de 21 años de edad, sin antecedentes mórbidos de importancia, que acude a consulta debido a la presencia de masa cervical izquierda corroborada al examen físico. El resto de la exploración física, incluidos los signos vitales y los exámenes de laboratorio se encuentran dentro de parámetros normales. Se solicitó RM de cuello, la cual evidenció masa tumoral sólida localizada en el espacio cervical posterior izquierdo con extensión al opérculo torácico, con las características en las diferentes secuencias (figura 1A, 1B, 1C y 1D). Esta tumoración producía desplazamiento de las siguientes estructuras: espacio carotídeo y visceral en sentido medial, espacio cervical anterior rostralmente, arteria carótida común en sentido medial y caudal, vena yugular interna en sentido medial y rostral; al lóbulo tiroideo izquierdo a la derecha; músculo esternocleidomastoideo en sentido rostral y lateral; músculo escaleno anterior en sentido caudal, vena yugular externa en su porción inferior en sentido ventral y lateral y a la vena subclavia izquierda la comprimía de forma discreta.

Se realizó resección quirúrgica de la lesión con biopsia intraoperatoria y estudio histopatológico de

la pieza quirúrgica que reportó enfermedad de Castleman de tipo hialino vascular (figura 2A, 2B y 2C), por lo que posteriormente fue estudiada y se descartó compromiso sistémico.

El estudio macroscópico evidenció tumoración circunscrita, encapsulada, de aspecto multilobulado, de 8 x 4.5 x 2.5 cm. Superficie externa con una cápsula de menos de 0.1 cm de espesor. Al corte está compuesta por tejido sólido, firme, color amarillo rosado con tintes grisáceos. Alrededor del tumor hay escaso tejido de aspecto adiposo y fibroso.

Inmunohistoquímica: CD20 (Pan-B): positivo, patrón reactivo; CD3 (pan-T): positivo, patrón reactivo; Bcl-2: positivo, patrón reactivo; Ki-67: positivo, patrón reactivo; CD34: positivo, vasos sanguíneos, CD 21: positivo, centros germinales; cadenas ligeras Kappa: positivo, células plasmáticas y cadenas ligeras lambda: positivo, células plasmáticas.

Declaración de conflicto de interés: los autores han completado y enviado la forma traducida al español de la declaración de conflictos potenciales de interés del Comité Internacional de Editores de Revistas Médicas, y no fue reportado alguno que tuviera relación con este artículo.

Referencias

- Mejía-Olivares B, Rentería-Perea A, Martínez-Delgado I. Enfermedad de Castleman de localización mediastinal. A propósito de un caso. *Neumol Cir Torax.* 2013;72:39-42.
- Sepulveda M, Contreras E, Martínez N. Enfermedad de Castleman. Descripción de un caso clínico. *Rev Venez Oncol.* 2008;20(2):104-107.
- Bouguila J, Lahmer I, Abdelkefi, Affissath A, Trimeche M, Boughammoura L. Case report. Cervical unicentric Castleman's disease in children. *European Annals of Otorhinolaryngology, Head and Neck diseases.* 2013;130:221-223.
- Guzman-Fernandez M, Campoy-García F, Pereiro-Sanchez M, Sastre-Moral J. Caso clínico. Espectro clínico de la Enfermedad de Castleman. *Galicla Clin.* 2014;75(4):191-194.
- Bonekamp D, Horton K, Hruban R, Fishman E. Castleman disease: the great mimic. *RadioGraphics.*

- 2011;31:1793-1807.
6. Mehra M, Cossrow N, Stellhorn RA, Vermeulen J, Desai A, Munshi NC. Use of claims database to characterize and estimate the incidence of Castleman's disease(abstract). *Blood*. 2012;120(21):4253.
 7. Fajgenbaum D, Rhee F, Nabel S. HHV-8-negative, idiopathic multicentric Castleman disease: novel insights into biology, pathogenesis, and therapy. *Blood*. 2014;123(19):2924-2933.
 8. Sobrevilla-Calvo PJ, Avilés-Salas A, Cortés-Padilla D, Rivas-Vera S. Características clínicopatológicas de la enfermedad de Castleman. Experiencia en el Instituto Nacional de Cancerología. *Cir Ciruj*. 2009;77:187-192.
 9. Svensson J, Marshall-Heyman M, Lindgren F, Ghaffarpour N. Minimal Access surgery in Castleman disease in a child, a case report. *J Ped Surg Cas Reports*. 2015;3(7):289-291.
 10. Jiang L, Yu-Zhao L, Liu Y, Fu-Zhao Y. Castleman's disease of the neck: report of 4 cases with unusual presentations. *J Oral Maxillofac Surg* 2011;69:1094-1099
 11. Chien-Yu L, Tzu-Chin H. Cervical posterior triangle Castleman's disease in a child-case report & literatura review. *Chang Gung Med J* 2011;34(4):435-439.
 12. Alfonso M, Fernandez J, Del Valle L, Bencomo A, Macías C. Alteraciones inmunológicas en la enfermedad de Castleman. *Revista Cubana Hematología, Inmunología y Hemoterapia* 2014; 30 (2): 184-189.
 13. Know S, Young S. Castleman Disease of hyaline vascular type in the infrathyroidal region: a masquerader of parathyroid adenoma. *J Korean Soc Radiol* 2013;68(3):201-204.
 14. Gracia-Ramos A, Cruz-Dominguez M, Vera-Lastra O. Enfermedad de Castleman multicéntrica hialina vascular. Una variante de POEMS. *Rev Med Inst Seguro Soc* 2013;51(4):464-7.
 15. Soumerai J, Sohani A, Abramson J. Diagnosis and Management of Castleman Disease. *Cancer control* 2014;21(4): 266-278.
 16. Udaquiola J, Liberto D, Kreindel T, Garcia H, Lobos P. Enfermedad de Castleman de localización cervical. Caso clínico pediátrico. *Arch Argent Pediatr* 2013;111(4):e89-e93.
 17. Dipak-Shah P, Chauhan Y, Mukherji S. Case report. Castleman's disease: an orphan lymphoproliferative disorder. *Int J Head Neck Surg* 2015;6(1):20-22.
 18. Bellolio E, Tapia O, Iriarte M. Enfermedad de Castleman, un diagnóstico diferencial que no se debe olvidar en los tumores de mediastino. Caso clínico. *Rev Med Chile* 2014;142:782-785.
 19. Temirbekov D, Mine-Yazici Z, Ergelen R, Turgut H, Tulin-Kayhan F. Castelman disease of the parotid gland: an unusual entity. *Otolaryngologia Polska* 2014;68:208-211.
 20. Raniga S, Shah C, Shrivastava A, Amin P, Patel P. Doppler findings in Castleman disease-a rare case. *Indian J Radiol Imaging* 2006;16:127-130.
 21. Madan R, Chen JH, Trotman-Dickenson B, Jacobson F, Hunsaker A. The spectrum of Castleman's disease: mimic, radiologic pathologic correlation and role of imaging in patient management. *European Journal of Radiology* 2012:123-131.
 22. Rao HG, Street I, Capper R. Unusual location for Castleman's disease. *The Journal of Laryngology & Otology* 2009;123(01):e3. Doi:10.1017/S0022215108004180
 23. Coca-Prieto I, Ortega-Jimenez M. V, Fernandez-Ruiz E, Gavilán-Carrasco J. C., Bermudez-Recio F. Enfermedad de Castleman localizada: descripción de un caso y revisión de la literatura. *An. Med. Interna (Madrid)* 2003;20(10):42-44.
 24. Melkundi R, Prasad K, Jalisatgi R, Swami G, Karunasagar A. Unicentric Castlemans disease: unusual disorder of the neck a case review. *J Clin Diagn Res* 2015;9(4):3-4.
 25. Ray D, Saha S, Tibrewal S, Khanna S, Kumar-Pratiharihar S. Case report. An unusual case of neck swelling-unicentric Castleman's disease. *International Journal of Recent Trends in Science and Technology* 2015;14(2):440-443.
 26. Noh OK, Lee S, Lee J, Kim S, Kim C , Choi E, et al. Casas report of unicentric Castleman's disease: revisit of radiotherapy role. *Radiat Oncol J* 2013;31(1):48-54.
 27. Tan Z, Wang L, Wang Ch, Gao L, Yang Y. Multicentric Castleman's disease with renal amyloidosis and mesangial proliferative glomerulonephritis: a case report. *Int J Clin Exp Med* 2015;8(2):2966-2973.
 28. Sttebing J, Adams C, Sanitt A, Salvinia M, Mark N, Brian G, et al. Plasma HHV8 DNA predicts relapse in individuals with HIV-associated multicentric Castleman disease. *Blood* 2011;118(2):271-275.
 29. Erkan a, Akman K, Canbolat T, Kocer N. Castleman disease of the parotid gland: a case report and a review of the literatura. *Egyptian Journal of Ear, Throat and Allied Sciences* 2011;12:69-71.
 30. Ludwig B, Wang J, Nadgir R, Saito N, Castro-Aragon I, Sakai O. Imaging of cervical lymphadenopathy in children and Young adults. *AJR* 2012;199:1105-1113.
 31. Sheung-Fat K, Ming-Jeng H, Shu-Hang N, Jui-Wei L, Yung-Liang W, Tze-Yu L, et al. Imagen Spectrum of Castleman's Disease. *AJR* 2004;182(3):769-775.
 32. Szturz P, Moulis M, Adam Z, Slaisová R, Koukalová R, Rehák Z, et al. Castelman disease. *Klin Onkol* 2011;24:424-434.
 33. Das R, Dev-Sharma J, Krishnatreya M, Chandra-Katakí A. Castleman's disease in the long term follow-up of a patient with Non Hodgkin's lymphoma: an unusual presentation 2014;4(3)259-261.
 34. Nolasco-De la Rosa A, Mosiñoz-Montes R, Román-Guzmán E, Hernández-Quintero J, Reyes-Miranda A, Quero-Sandoval F. Enfermedad de Castleman. *Rev Hematol Mex* 2014;15:21-25.
 35. O'Donnell JL, Henry FP, Kavanagh E, Brennan O, Kay E, Murphy P, et al. Unicentric Castleman's disease: A surprising neck mass. *Ir J Med Scie* 2006;175(1):79-80.
 36. Uysal B, Demiral S. Gamsiz H, Sager O, Beyzadeoglu M. Castleman's disease and radiotherapy: a single center experience. *J Cancer*

- Res Ther 2015;11(1):170-173.
37. Cronin D, Warnke R. Castleman Disease an update on classification and the spectrum of associated lesions. *Adv Anat Pathol* 2009;16(4):236-246.
38. Castilletti J, Vargas D, Martinez M, Rojas Nilda. Enfermedad de Castleman, A propósito de dos casos. *Arch Venez Puer Ped* 2008;71(2):54-58.