



# Protocolo de manejo perioperatorio de procedimientos microquirúrgicos en hospitales de concentración

## Perioperative management protocol of patients undergoing microsurgical flaps in main healthcare centers

La microcirugía es una de las áreas más fértiles e innovadoras con las que cuenta la cirugía reconstructiva; los factores que han intervenido para lograr estos resultados son: el perfeccionamiento de la técnica quirúrgica, la adecuada selección de los pacientes y los minuciosos cuidados perioperatorios a los que son sometidos estos pacientes. Los cuidados perioperatorios comienzan desde la valoración inicial del paciente donde es muy importante considerar las indicaciones y contraindicaciones de estos procedimientos. Recurrimos a este tipo de reconstrucción cuando nos enfrentamos a defectos complejos y/o extensos, que son difíciles o imposibles de reconstruir con otras técnicas. La profilaxis antibiótica debe comenzar una hora antes de la incisión inicial. Los colgajos libres se clasifican como procedimientos con riesgo máximo para tromboembolismo venoso, por lo que es indispensable indicar una adecuada profilaxis. La normotermia, un adecuado manejo de líquidos, así como un uso juicioso de las transfusiones y de vasopresores son parte fundamental de los cuidados transoperatorios. La monitorización posquirúrgica de estos colgajos es fundamental para detectar tempranamente trombosis vascular y poder salvar el tejido transferido.

Microsurgery is one of the most fertile and innovative area in reconstructive surgery. Today it is considered an indispensable technique in plastic surgery with flaps survival rates over 95% in main healthcare centers. The factors involved in achieving these results are: the improvement of the surgical technique, adequate patient selection and careful perioperative care. Perioperative care starts at the initial assessment of the patient where it's very important to consider the indications and contraindications of these procedures. We use this type of reconstruction when we face complex and extensive defects, they are mostly of the times, difficult or impossible to reconstruct with other techniques. Antibiotic prophylaxis should begin an hour before initial incision. Free flap procedures are classified as maximum risk for venous thromboembolism so it's essential to indicate an appropriate prophylaxis. Normothermia, proper fluid management and judicious use of transfusions and vasopressor are a fundamental part of intraoperative care. Postoperative monitoring of these flaps is essential for early detection of vascular thrombosis in order to save the transferred tissue.

### Palabras clave

Procedimientos quirúrgicos operativos  
Periodo perioperatorio  
Colgajos tisulares libres

### Keywords

Surgical procedures, operative  
Perioperative period  
Free tissue flaps

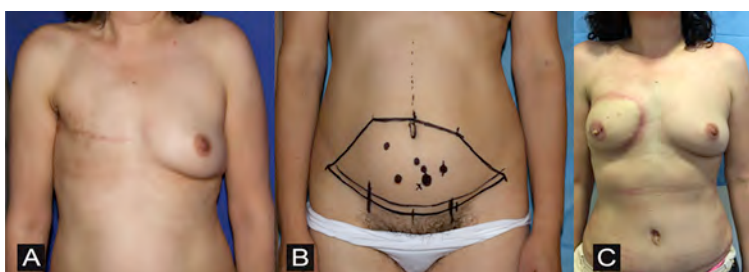
<sup>a</sup>Departamento de Cirugía Plástica y Reconstructiva, Hospital de Especialidades, Centro Médico Nacional "La Raza", Instituto Mexicano del Seguro Social, Ciudad de México, México

Comunicación con: Alejandro Cruz Segura  
Teléfono: (55) 3424 2197  
Correo electrónico: alejandrocruzsegura@hotmail.com

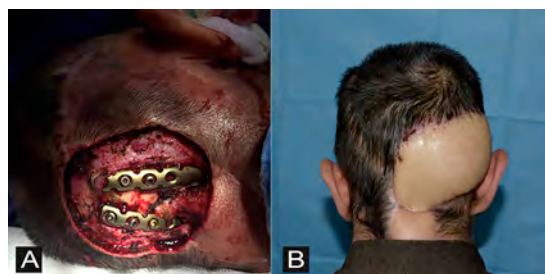## Introducción

La cirugía reconstructiva ha tenido grandes avances en los últimos años, siendo la microcirugía una de las áreas más fértiles e innovadoras, y que han permitido, como nunca antes, la restauración de la forma y la función en múltiples áreas del cuerpo. En la actualidad, se considera la transferencia de tejido libre como una técnica indispensable en cirugía plástica. Los métodos necesarios para la transferencia microquirúrgica de tejido fueron desarrollados en 1960, cuando Jacobsen y Suárez describieron la anastomosis de vasos sanguíneos usando un microscopio en un modelo animal, posteriormente Malt y McKhann realizaron el primer reimplante exitoso de un brazo en humanos. La primera transferencia de tejido libre fue desarrollada en 1972 cuando McLean y Buncke usaron un colgajo libre de epiplón para reconstruir un defecto en piel cabelluda. A partir de estos acontecimientos, en la últimas décadas ha existido un avance considerable en esta área, siendo los colgajos microquirúrgicos basados en arterias perforantes y los colgajos usando las técnicas de supermicrocirugía, las herramientas más sofisticadas con las que cuenta actualmente nuestra especialidad para realizar reconstrucciones complejas y con un mínimo de morbilidad en el sitio donador. Además, el perfeccionamiento de estos colgajos ha originado un aumento significativo en la tasa supervivencia de estos, siendo de más del 95% en la mayoría de los grandes centros hospitalarios. Los factores que han intervenido para lograr estos resultados son, entre otros: el perfeccionamiento de la técnica quirúrgica, la adecuada selección de los pacientes y los cuidados perioperatorios a los que son sometidos dichos pacientes.

El objetivo del presente artículo es hacer una revisión bibliográfica de los cuidados perioperatorios de la cirugía microvascular y exponer el protocolo de manejo que siguen nuestros pacientes programados a procedimientos microquirúrgicos electivos.



**Figura 1** A) Ausencia de mama derecha secundaria a mastectomía por cáncer. B) Marcaje del plan quirúrgico (colgajo de abdomen basado en vasos perforantes de la epigástrica inferior profunda DIEP). C) Resultado final de la reconstrucción mamaria



**Figura 2** A) Defecto complejo a nivel occipital con exposición de material de osteosíntesis. B) Cobertura del defecto con un colgajo microquirúrgico anterolateral del muslo (ALT)

## Métodos

Se realizó una revisión bibliográfica mediante una búsqueda en PubMed. Las palabras utilizadas fueron “guideline”, “perioperative period”, “free tissue flaps” y “microsurgery”. Se incluyeron artículos desde el año 1960 al 2015. Se seleccionaron un total de 92 artículos. Además de la información obtenida de la revisión bibliográfica, el presente estudio expone el protocolo que seguimos en nuestro centro.

## Indicaciones de colgajo microquirúrgico

El uso de colgajos libres varía dependiendo del sitio a reconstruir. En reconstrucción mamaria, por ejemplo, el uso de colgajos libres nos permite disponer de un considerable volumen de tejido, con poca morbilidad en el sitio donador y mejor irrigados en comparación con colgajos pediculados (figura 1), lo cual se traduce en una mayor libertad en el moldeamiento de la mama y una mejoría considerable en la simetría.<sup>1</sup> De manera general, recurrimos a los colgajos libres cuando nos enfrentamos a defectos complejos o extensos, que son difíciles o casi imposibles de reconstruir de manera adecuada con colgajos locales o pediculados (figura 2). Este tipo de colgajos deben ser considerados en una etapa precoz del algoritmo de reconstrucción de cualquier área si se puede anticipar un mejor resultado final.

## Manejo preoperatorio

### a) Valoración del paciente

Un paso crítico de cualquier procedimiento quirúrgico es la evaluación y educación de los pacientes. Durante las consultas previas al procedimiento se explica a los pacientes y familiares la naturaleza y los motivos para llevar a cabo una cirugía de este tipo. Se discute

a detalle el tipo de colgajo a realizar (dermograso, fasciocutáneo, musculocutáneo, muscular, óseo etc.), el sitio anatómico del cual va a ser tomado (cuadro I), las características del mismo, así como las secuelas del sitio donador (cicatrices, déficits funcionales, alteraciones del contorno, etc.). Es importante hacer hincapié en que se trata de una cirugía que requiere de una estancia intrahospitalaria de, por lo menos, una semana y que tiene un periodo de recuperación prolongado. Se mencionan las principales complicaciones tanto sistémicas como locales del procedimiento, haciendo especial énfasis en la posibilidad de requerir un segundo colgajo en caso de necrosis total del primer colgajo. Como rutina, solicitamos valoración preoperatoria a todos los pacientes para determinar el riesgo quirúrgico. Asimismo, en esta etapa se revisan los estudios de gabinete en caso de así requerirlo (angiografía, angiotomografía, resonancia magnética, linfografía, etc.).

#### b) Contraindicaciones

Consideramos contraindicaciones absolutas para la reconstrucción microquirúrgica: la presencia de una neoplasia o infección activa en el sitio receptor.

Sin embargo, la obesidad, las enfermedades cardiovasculares controladas, la diabetes, las enfermedades de la colágena, el tabaquismo y el uso de esteroides, inmunodepresores o quimioterapéuticos no contrain-

dican un procedimiento microquirúrgico.<sup>2</sup> A pesar de esto, se ha documentado que un nivel de glucosa igual o menor a 110 mg/dL tiene un efecto importante en la reducción de la morbilidad general.<sup>3</sup>

Con relación al tabaquismo, a pesar de que no se ha observado un efecto deletéreo del cigarro sobre la permeabilidad de las anastomosis, la supervivencia del colgajo o la tasa de reintervención, existe un aumento significativo en el riesgo de presentar complicaciones a nivel del sitio donador y receptor, así como morbilidad general. Estas complicaciones pueden reducirse si se suspende el tabaquismo por lo menos cuatro semanas antes de realizar dicho procedimiento.<sup>4</sup> La edad del paciente o la presencia de enfermedades vasculares periféricas, por otro lado, no se relacionan con diferencias en la tasa de éxito de estos colgajos.<sup>5</sup>

La insuficiencia renal crónica (creatinina > 1.6 mg/dL) es una contraindicación relativa para un procedimiento microquirúrgico, ya que hasta el 52% de los pacientes pueden sufrir un complicación importante dentro de 1 año después de la operación, y la tasa de éxito del procedimiento a un año es del 55%.<sup>6</sup> Según algunos estudios,<sup>7,8</sup> la obesidad se relaciona con un riesgo significativo de complicaciones en el sitio donante y un discreto aumento en la tasa de pérdida de colgajos, a pesar de esto, la obesidad por sí misma no representa una contraindicación para la microcirugía reconstructiva.

**Cuadro I** Colgajos microquirúrgicos más usados en nuestra unidad

Colgajos libres convencionales	Colgajos de perforantes	Colgajos supermicroquirúrgicos
TRAM <sup>a</sup> libre y TRAM libre ahorrador de músculo	DIEP <sup>c</sup>	SCIP <sup>h</sup>
SIEA <sup>b</sup>	ALT <sup>d</sup>	Interóseo
Dorsal ancho	TAP <sup>e</sup>	TAP-cp <sup>i</sup>
Gracilis	IGAP <sup>f</sup>	Plantar medial
Peroné	SGAP <sup>g</sup>	TL <sup>j</sup>
Escapular y paraescapular		Hélix
Radial de antebrazo		
Lateral de brazo		
Yeyuno		
Dorsal pedio		
Ortejo		

a = Transverse rectus abdominus myocutaneous; b = Superficial inferior epigastric artery; c = Deep inferior epigastric perforator; d = Anterolateral Thigh; e = Thoracodorsal artery perforator; f = Inferior gluteal artery perforator; g = Superior gluteal artery perforator; h = Superficial circumflex iliac perforator; i = TAP-capillary perforator; j = Tejido linfático

### c) Profilaxis antimicrobiana

Para alcanzar una profilaxis óptima contra las infecciones del sitio quirúrgico, concentraciones adecuadas del antibiótico apropiado deben estar presentes en el plasma, en los tejidos y en la herida durante todo el tiempo que la incisión permanezca abierta y en riesgo de contaminación bacteriana. La elección y duración de la profilaxis antibiótica debe tener mínimo impacto en la flora bacteriana normal del paciente y en la ecología microbiana del hospital.<sup>9</sup> Los pacientes sometidos a procedimientos microquirúrgicos deben recibir antibióticos preoperatorios una hora antes de la incisión inicial, el agente debe ser seguro, costo-efectivo y tener amplio espectro para cubrir la mayoría de los probables agentes infecciosos. Las cefalosporinas de primera y segunda generación tienen mayor probabilidad de cubrir estos criterios. Estos antibióticos deben ser suspendidos a las 24 horas de terminado el procedimiento, ya que múltiples estudios han demostrado que un breve periodo de antibióticos iniciados antes del procedimiento es tan efectivo como su uso durante periodos prolongados.<sup>10</sup>

### d) Profilaxis contra trombosis venosa profunda

A pesar de los avances en la profilaxis y en el manejo quirúrgico perioperatorio, el tromboembolismo venoso postquirúrgico continúa siendo una complicación común y costosa, asociada a morbilidad y mortalidad significativas. Esta entidad causa un incremento en la estancia intrahospitalaria, aumento de mortalidad y altos costos médicos.<sup>11</sup>

Aunque la frecuencia de la trombosis venosa profunda está bien establecida en pacientes de cirugía general y ortopedia, no se tienen datos fidedignos de esta entidad en pacientes sometidos a procedimientos microquirúrgicos. Se ha reportado una incidencia de trombosis venosa profunda asintomática de 3.4% dentro de los 5 días del posoperatorio en mujeres sometidas a reconstrucción microquirúrgica de mama usando colgajos abdominales libres.<sup>12</sup>

De acuerdo con las categorías de riesgo descritas por el Colegio Americano de Cirujanos de Tórax (bajo, moderado, alto y máximo riesgo) y la valoración del riesgo trombótico descrito por Bergqvist et al.,<sup>13</sup> los colgajos microquirúrgicos se consideran procedimientos con riesgo máximo para tromboembolismo venoso (cirugía mayor que dura más de 3 horas). Nuestro protocolo incluye la combinación de profilaxis mecánica iniciada durante el preoperatorio y el uso de enoxaparina 40 mg subcutáneo cada 24 horas, iniciada 6 horas posterior a completar las anastomosis.

### Manejo transoperatorio

#### a) Temperatura del paciente

Existen diversos estudios que relacionan la hipotermia con complicaciones perioperatorias,<sup>14,15,16</sup> la hipotermia intraoperatoria (temperatura central < 35 °C) se ha relacionado con múltiples complicaciones quirúrgicas.<sup>15</sup> Un estudio retrospectivo de 156 colgajos libres correlacionó la hipotermia intraoperatoria (temperatura central promedio < 37 °C) con infecciones del sitio receptor, aunque no existió correlación con trombosis de la anastomosis o pérdida del colgajo.<sup>14</sup> Por lo anterior, existe consenso en mantener una temperatura transoperatoria promedio por arriba de 37 °C y una temperatura central mínima mayor a 35 °C en todo momento.<sup>17</sup>

#### b) Agentes anestésicos

Uno de los mecanismos fisiopatológicos involucrados en la pérdida de los colgajos microquirúrgicos es la lesión de isquemia-reperfusión. Existen algunos estudios que han demostrado que el sevoflorane, uno de los gases anestésicos de uso más extendido, protege al endotelio contra esta lesión,<sup>18,19</sup> y prepara a las células progenitoras endoteliales promoviendo la reparación vascular. Además, comparado con el propofol, la administración de sevoflorane resulta en un coeficiente de filtración capilar más bajo.<sup>19</sup>

La gran mayoría de los procedimientos microquirúrgicos se realizan bajo anestesia general, sin embargo existen reportes (en pacientes con reconstrucción de extremidades inferiores) de mayor beneficio al combinar este tipo de anestesia con anestesia epidural, encontrando menor tasa de complicaciones microvasculares y mejoría en la supervivencia del colgajo.<sup>20</sup>

#### c) Administración de líquidos

Es de crucial importancia llevar a cabo un adecuado control de líquidos en los pacientes sometidos a colgajos microquirúrgicos. Si bien es cierto que es importante mantener un adecuado gasto cardiaco y tensión arterial para irrigar el tejido transferido, un exceso de líquidos durante el periodo transquirúrgico puede tener consecuencias devastadoras, tanto para el colgajo como para el paciente.

Durante muchos años, en el manejo de pacientes con trauma se ha considerado el uso de grandes volúmenes de líquidos cristaloides esenciales para restaurar el volumen circulante y lograr los mejores resultados.<sup>21</sup> Sin embargo, diversos estudios han demostrado que este manejo puede ser peligroso por-

que exacerba la triada de la muerte (acidosis, hipotermia y coagulopatía) y la respuesta inflamatoria sistémica.<sup>22</sup> Numerosos estudios han demostrado que la solución isotónica de NaCl al 0.9% actúa como procoagulante en bajas diluciones, pero tiene un efecto anticoagulante en altas diluciones.<sup>23,24</sup> El mecanismo que genera este efecto es hemodilución, agregación plaquetaria, formación de trombina, y posteriormente consumo de estos factores de coagulación con el desarrollo de hipercoagulabilidad. La solución Ringer lactato tiene un comportamiento similar en este sentido.

Con base en reportes recientes, la administración de grandes volúmenes de cristaloides durante el transoperatorio se relaciona con complicaciones médicas y del colgajo.<sup>25,26,27,28</sup> En un estudio retrospectivo de 104 colgajos libres transversos de músculo recto abdominal (TRAM), los pacientes que requirieron cirugía de revisión por trombosis de la anastomosis recibieron, durante el procedimiento previo, una cantidad de líquidos significativamente más alta.<sup>26</sup> La administración de altos volúmenes de cristaloides, mayor de 130 mL/kg/día o mayor de 7 litros durante la cirugía, se ha asociado con complicaciones médicas mayores, así como con problemas del colgajo.<sup>27,28</sup> A su vez, algunos estudios han relacionado el uso de coloides con alteraciones en la coagulación.

Debido a lo anterior, se debe guiar la administración de líquidos para lograr una diuresis mL/kg/hr dentro de límites normales.

#### d) Transfusión sanguínea

Los valores de hemoglobina por debajo de 11 g/dL están asociados con un incremento en la estancia hospitalaria y problemas con los colgajos.<sup>27</sup> Valores preoperatorios de hemoglobina por debajo de 10 g/dL son un factor predictor significativo de falla del colgajo y trombosis.<sup>17</sup>

Un estudio reciente demostró que las transfusiones de sangre intraoperatorias se asocian con una mayor tasa de complicaciones médicas, transfusiones posoperatorias y reoperaciones. Otros estudios han demostrado asociación entre transfusión de hemoderivados e infecciones.<sup>17</sup>

Por todo lo anteriormente expuesto, es vital practicar un uso juicioso de la transfusión de derivados hemáticos, reservando dicha práctica únicamente a casos de anemia sintomática y/o un valor de hemoglobina por debajo de 7 g/dL.<sup>17</sup>

#### e) Uso de vasopresores

Existen diversos estudios en los que se hace énfasis de un enfoque conservador sobre el uso de vasopresores, debido a que hay un balance entre el riesgo

de vasoconstricción y el beneficio potencial de incremento en la presión arterial media, con la subsecuente mejoría de la perfusión a través del colgajo.<sup>17</sup>

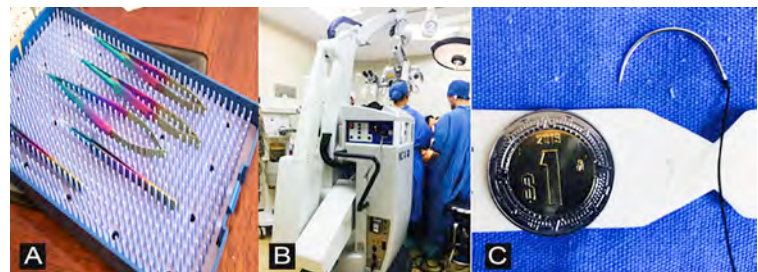
La dosis acumulativa o la duración de la administración del vasopresor no se ha correlacionado con resultados adversos. El uso de dobutamina ha demostrado que aumenta de manera significativa el flujo a través del colgajo. En estudios prospectivos, comparando diversos vasopresores, se demostró que tanto la norepinefrina como la dobutamina mejoran el flujo sanguíneo cutáneo del colgajo. Por otro lado, tanto la dopexamina como la epinefrina disminuyeron el flujo del colgajo.<sup>17</sup>

#### f) Equipo

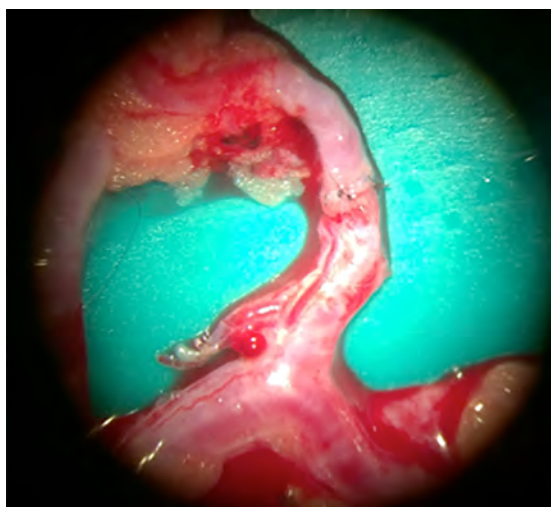El instrumental básico que usamos para realizar estos procedimientos consiste en 2 sets, cada uno de los cuales tiene pinzas de joyero rectas y anguladas, pinza de joyero con dientes, microtijeras recta y curva, portaagujas castroviejo recto y curvo, pinza dilatadora, pinza aplicadora de clamps, microclamps dobles y pinza bipolar de joyero. Adicional a esto, para los procedimientos de supermicrocirugía usamos un set especial consistente en portaagujas castroviejo con punta de 0.1 mm y pinzas de joyero de 0.05 mm. Preferimos el instrumental de titanio ya que es significativamente más liviano que el instrumental convencional (figura 3 A).

Para la magnificación durante la disección del colgajo y de los vasos receptores usamos lupas de 3.5x y para la realización de las anastomosis preferimos usar un microscopio quirúrgico. La ventaja de este último es la calidad óptica superior, la mayor profundidad de campo y mejor iluminación. El microscopio que usamos tiene doble cabezal, lo cual permite trabajar con magnificación al cirujano y ayudante al mismo tiempo (figura 3 B).

A pesar de que no existe evidencia de que la sutura de nylon sea superior sobre otro tipo de materiales para la realización de micro anastomosis,<sup>10</sup> los monofilamentos no absorbibles de este tipo son los más usados en la actualidad. El rango de calibre que



**Figura 3** A) Instrumental microquirúrgico de titanio. B) Microscopio quirúrgico. C) Sutura Nylon 10-0 (al centro)



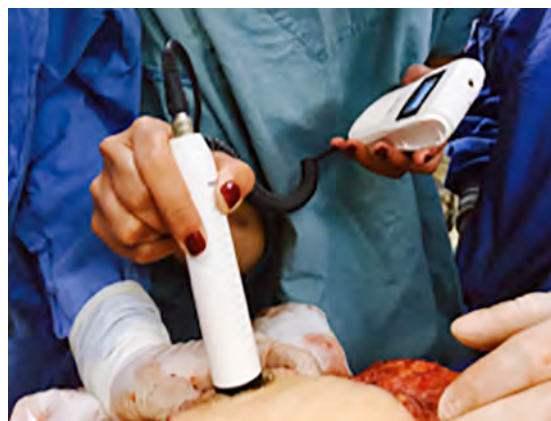**Figura 4** Anestomosis término-terminal con sutura continua en vasos de 0.7mm (magnificado 14x)

preferimos va de 8-0 a 12-0 (USP) dependiendo del diámetro de los vasos, siendo la sutura USP 10-0 con aguja ahusada, 3/8 y 5 mm la más utilizada por nuestro servicio (figura 3 C).

#### g) Posición del paciente

La posición del paciente debe ser la ideal para realizar, en la medida de lo posible, el levantamiento del colgajo y la disección de los vasos receptores simultáneamente. Es vital cuidar las prominencias óseas y los pliegues de flexión usando almohadillas o cojines para evitar lesiones en la piel o en los nervios periféricos.

En la medida de lo posible, realizamos este tipo de procedimiento con dos equipos quirúrgicos simultáneos. El primer equipo (compuesto por el autor principal del estudio y dos residentes) levanta el colgajo, mientras que el segundo equipo (compuesto usualmente por dos residentes) realiza la disección de los



**Figura 5** Dispositivo Doppler portátil

vasos receptores. Esta forma de organización es beneficiosa para el paciente (menor tiempo quirúrgico), para el cirujano (menos estrés al tener el apoyo de un segundo equipo) y para los residentes (se promueve el aprendizaje).<sup>10</sup> La organización y la comunicación son elementos clave para el éxito en microcirugía.

#### h) Técnica quirúrgica

##### Anastomosis con sutura continua frente a puntos interrumpidos

Prácticamente, la totalidad de las anastomosis que realizamos en nuestro hospital (ya sean término-terminal o término-lateral) son con técnica de sutura continua (figura 4). En nuestra experiencia, la consideramos una técnica que se realiza en menor tiempo y que ahorra más material de sutura en comparación con la técnica de puntos interrumpidos (una sola sutura nos alcanza, en promedio, tanto para la anastomosis venosa como la arterial).

A pesar de que existen autores que refieren que la técnica de anastomosis con sutura continua puede disminuir el calibre de la anastomosis, en la actualidad no existe evidencia que lo compruebe. Además, las tasas de permeabilidad de ambas técnicas no demuestran diferencia significativa.<sup>29,30</sup>

##### Anastomosis término-terminal frente a término-lateral

En la actualidad, existe aún debate acerca de qué técnica se relaciona con mayores tasas de permeabilidad de las anastomosis. A pesar de la gran cantidad de artículos sobre este tema, los resultados son contradictorios. Estudios iniciales en 1979 mostraron que la técnica término-lateral era superior a la término-terminal (nivel de evidencia IV). Esto ha sido refutado por diversos autores quienes sugirieron que las anastomosis término-laterales tenían mayores tasas de trombosis (nivel de evidencia II/V). En una revisión retrospectiva de 203 colgajos libres, ambas técnicas de anastomosis realizadas en reconstrucción de extremidades tuvieron tasas comparables de supervivencia (nivel de evidencia III). Estos resultados fueron similares a estudios realizados in vivo e in vitro (nivel de evidencia I/III/V).<sup>31</sup>

En resumen, no existe evidencia contundente que apoye una técnica sobre otra. En nuestro centro preferimos realizar anastomosis término-terminales en todos los casos, excepto cuando el sacrificio de un vaso receptor implique una morbilidad significativa, como por ejemplo, en reconstrucción de extremidades.

## Vasos receptores

La selección de vasos receptores depende de diversos factores, entre los que destacan: la localización del defecto, el calibre de los vasos receptores y del colgajo a transferir, y del antecedente de cirugía previa, radiación o inflamación de la zona adyacente al defecto. Los métodos clínicos y de gabinete son de gran utilidad para la decisión de qué vasos usar para la anastomosis del colgajo (palpación del pulso, ultrasonido Doppler, angiotomografía, etc.).

Los vasos preferidos por orden de preferencia en cabeza y cuello son: los vasos temporales y faciales (dependiendo de la localización del defecto), tiroideos superiores, linguales, carotídeos, y cervicales transversos. En caso de requerir una segunda anastomosis venosa, o que la vena seleccionada de manera primaria sea de mala calidad, preferimos la vena yugular externa (con anastomosis término-terminal) a la yugular interna (con anastomosis término-lateral).

Para reconstrucción de mama y de tórax, los vasos preferidos son los mamarios internos; en segundo lugar, los vasos toracodorsales, torácicos laterales y toracoacromiales. En caso de requerir una segunda anastomosis venosa, o que la vena seleccionada inicialmente sea de mala calidad, preferimos usar la vena cefálica mediante un abordaje a través del surco deltopectoral.

En la reconstrucción abdominal, de pelvis o perineo, los vasos preferidos son los epigástricos inferiores profundos. En algunas ocasiones se pueden usar las ramas de la arteria circunfleja femoral lateral cuando no están disponibles los vasos epigástricos.

En la reconstrucción de las extremidades superiores se usan los vasos braquiales con anastomosis término-lateral y los vasos radiales en caso de una reconstrucción en antebrazo o mano. En la extremidad inferior el vaso preferido para reconstrucción del muslo es la circunfleja femoral lateral, sin embargo, si se planea una reconstrucción de pierna o pie (sobre todo si existe antecedente de trauma o enfermedad vascular periférica) preferimos la realización de algún estudio de imagen para decidir el vaso a utilizar. La preferencia de los vasos a utilizar (tibiales anteriores o posteriores) depende de los resultados de los estudios de imagen y de los factores que ya se mencionaron en un inicio.

## Manejo Posoperatorio

### a) Anticoagulación posoperatoria

Los agentes anticoagulantes más usados en la actualidad son la aspirina, la heparina y el dextrán.

A pesar de que aproximadamente un 96% de los cirujanos reconstructores usan algún régimen de anticoagulación posoperatoria, no existe consenso del tipo de anticoagulación que debe usarse después de la transferencia de tejido libre.

A pesar de la falta de ensayos clínicos o estudios con nivel de evidencia I, algunos autores<sup>33</sup> recomiendan el uso de una combinación de heparina de bajo peso molecular y dosis bajas de aspirina, ya que provee un medio económico y seguro para la prevención de trombosis en colgajos libres, además de que ofrece beneficios cardioprotectores y para la profilaxis de trombosis venosa profunda. La combinación de heparina de bajo peso molecular con dosis bajas de aspirina ha demostrado que no se relaciona con la formación de hematomas postquirúrgicos.<sup>33</sup> En una publicación reciente,<sup>36</sup> se recomienda el uso de heparina de bajo peso molecular en pacientes de moderado a alto riesgo de presentar tromboembolismo venoso (de acuerdo con la escala de Caprini), lo que se traduce en una reducción de 2 a 6 veces el riesgo de presentar embolia pulmonar (IC 95%).

En nuestro hospital usamos heparina de bajo peso molecular (Enoxaparina 40-60 mg subcutánea cada 24 horas) durante la estancia hospitalaria posoperatoria, e iniciamos aspirina vía oral una vez egresado el paciente (150 mg cada 24 horas durante 2 semanas).

### b) Monitorización de los colgajos

La clave para mejorar la tasa de éxito de los colgajos libres es la detección temprana de trombosis vascular y el salvamento de los colgajos afectados mediante una reintervención urgente (como máximo dentro de las 6 primeras horas de iniciada la trombosis), ya que posterior a dicho lapso la probabilidad de salvar el colgajo se reduce significativamente.<sup>34</sup>

El estándar de oro para la monitorización de los colgajos libres es la observación clínica de la coloración y del llenado capilar. Sin embargo, este método es subjetivo y observador dependiente. Incluso el personal médico bien entrenado puede ser incapaz, en algunas ocasiones, de detectar una trombosis de la anastomosis lo suficientemente temprana para salvar el colgajo.

Debido a lo anterior, han surgido muchos métodos para la monitorización de los colgajos en el periodo posoperatorio. Los dispositivos Doppler portátiles son de amplio uso en la actualidad, y de hecho son considerados dentro de las técnicas de vigilancia convencionales, dicho método permite detectar trombosis totales, sin embargo es poco sensible y específico para detectar trombosis parciales, además, una de sus grandes limitantes es su incapacidad para diferenciar la señal de los vasos receptores de los del colgajo debido

a su proximidad.<sup>33</sup>

El Doppler implantable puede medir el flujo a través de la anastomosis microvascular y es una herramienta efectiva para la vigilancia de la perfusión del colgajo, especialmente en colgajos sin isla cutánea. Sin embargo, es un método invasivo y costoso.

Existen otros métodos descritos para la vigilancia de los colgajos libres como son el Láser Doppler, el cual requiere experiencia en la interpretación debido a los valores relativos que varían en cada paciente y en cada tejido.<sup>33</sup>

La oximetría de pulso es un método efectivo, sin embargo es un método más adecuado para revascularizaciones digitales o transferencias de ortijos.

La medición del pH tisular, o la “prueba de punción” son métodos que pueden predecir compromiso vascular. Ambos son métodos invasivos que requieren la punción directa del colgajo. La medición de la temperatura del colgajo es un método simple, no invasivo y económico que puede detectar estadios tempranos de trombosis vascular. El sistema de termografía con cámaras infrarrojas se ha usado de manera experimental y clínica para la monitorización de este tipo de colgajos, representando un método efectivo tanto para la selección de perforantes como para la monitorización de estos.<sup>35</sup>

En nuestro centro realizamos la vigilancia de los colgajos microvasculares cada hora las primeras 24 horas del posoperatorio, cada 2 horas, las segundas 24 horas y cada 3 horas a partir del tercer día y hasta el alta del paciente. Los métodos que usamos para dicha vigilancia, son el método clínico y mediante el uso de un dispositivo Doppler portátil (figura 5). Actual-

mente estamos llevando a cabo un estudio de prueba diagnóstica para valorar la utilidad de una microcámara termográfica infrarroja para la vigilancia de estos colgajos.

## Conclusiones

La técnica de colgajos libres, también llamados microquirúrgicos, es un área de la cirugía plástica que ha revolucionado el tratamiento reconstructivo. Actualmente, las tasas de supervivencia de estos colgajos superan el 95%. Para lograr estos resultados y prevenir complicaciones es necesario llevar a cabo una serie de estrategias que inician con la valoración del paciente durante el periodo preoperatorio, además de un adecuado manejo anestésico y una meticulosa técnica quirúrgica durante el transoperatorio, hasta la monitorización de los colgajos en el periodo posoperatorio.

## Agradecimientos

Agradecemos a la Dra. María del Pilar Cruz Domínguez por su valioso apoyo durante la elaboración de este trabajo.

**Declaración de conflicto de interés:** los autores han completado y enviado la forma traducida al español de la declaración de conflictos potenciales de interés del Comité Internacional de Editores de Revistas Médicas, y no fue reportado alguno que tuviera relación con este artículo.

## Referencias

1. Shaw WM, Ahn CY. Microvascular free flaps in breast reconstruction. *Clin Plast Surg*. 1992;19:917.
2. Evans B, Evans G. Microvascular Surgery. *Plast Reconstr Surg*. 2007;119:18e.
3. van den Berghe G, Wouters P, Weekers F. Intensive insulin therapy in critically ill patients. *N Engl J Med*. 2001;345:1359-1367.
4. Genden EM, Rinaldo A, Suárez C, Wei WI, Bradley PJ, Ferlito A. Complications of free flap transfers for head and neck reconstruction following cancer resection. *Oral Oncol*. 2004;40:979-984.
5. Serletti JM, Higgins JP, Moran S, Orlando GS. Factors affecting outcome in free-tissue transfer in the elderly. *Plast Reconstr Surg*. 2000;106:66-70.
6. Moran SL, Salgado CJ, Serletti JM. Free tissue transfer in patients with renal disease. *Plast Reconstr Surg*. 2004;113:2006-2011.
7. Jandali S, Nelson JA, Sonnad SS. Breast reconstruction with free tissue transfer from the abdomen in the morbidly obese. *Plast Reconstr Surg*. 2011;127:2206-2213.
8. Chen CL, Shore AD, Johns R, Clark JM, Manahan M, Makary MA. The impact of obesity on breast surgery complications. *Plast Reconstr Surg*. 2011;128:395e-402e.
9. Hecker MT, Aron DC, Patel NP. Unnecessary use of antimicrobials in hospitalized patients: Current patterns of misuse with an emphasis on the antianaerobic spectrum of activity. *Arch Intern Med*. 2003;163:972.
10. Roehl K, Mahabir R. A practical guide to free tissue transfer. *Plast Reconstr Surg*. 2013;132:147.
11. Zhan C, Miller MR. Excess length of stay, charges, and mortality attributable to medical injuries during hospitalization. *JAMA*. 2003;290:1868-1874.
12. Lemaine V, McCarthy C, Kaplan K et al. Venous Thromboembolism following microsurgical breast reconstruction: an objective analysis in 225 consecutive patients using low-molecular-weight heparin prophylaxis. *Plast Reconstr Surg*. 2011;127:1399.
13. Bergqvist D, Caprini JA, Dotsenko O, Kakkar AK, Mishra RG, Wakefield TW. Venous thromboembolism



- and cancer. *Curr Probl Surg.* 2007;44:157.
14. Hill JB, Sexton KW, Del Corral GA *et al.* The clinical role of intraoperative core temperature in free tissue transfer. *Plast Reconstr Surg.* 2012;130(Suppl 1):95-96.
  15. Sumer BD, Myers LL, Leach J, Truelson JM. Correlation between intraoperative hypothermia and perioperative morbidity in patients with head and neck cancer. *Arch Otolaryngol Head Neck Surg.* 2009;135:682-686.
  16. Kinnunen I, Laurikainen E, Schrey A, Laippala P, Aitasalo K. Effect of hypothermia on blood-flow responses in pedicled groin flaps in rats. *Br J Plast Surg.* 2002;55:657-663.
  17. Saba M, Paschalia M, Inzhili I, Richard A, Ashit P. Emerging paradigms in perioperative management for microsurgical free tissue transfer: Review of the literature and evidence-based guidelines. *Plast Reconstr Surg.* 2015;135:290.
  18. Chappell D, Heindl B, Jacob M *et al.* Sevoflurane reduces leukocyte and platelet adhesion after ischemia-reperfusion by protecting the endothelial glycocalyx. *Anesthesiology.* 2011;115:483-491.
  19. Bruegger D, Bauer A, Finsterer U, Bernasconi P, Kreimeier U, Christ F. Microvascular changes during anesthesia: Sevoflurane compared with propofol. *Acta Anaesthesiol Scand.* 2002;46:481-487.
  20. Scott GR, Rothkopf DM, Walton RL. Efficacy of epidural anesthesia in free flaps to the lower extremity. *Plast Reconstr Surg.* 1993;91:673-677.
  21. American College of Surgeons of Trauma Committee on Trauma: Shock. 8th ed. Chicago: American College of Surgeons, Advanced Trauma Life Support for Doctors ATLS Student Course Manual 2008;55-71.
  22. Cotton BA, Reddy N, Hatch QM, LeFebvre E, Wade CE, Kozar RA, Gill BS, Albarado R, McNutt MK, Holcomb JB. Damage control resuscitation is associated with a reduction in resuscitation volumes and improvement in survival in 390 damage control laparotomy patients. *Ann Surg.* 2011;254:598-605.
  23. Coats TJ, Brazil E, Heron M. The effects of commonly used resuscitation fluids on whole blood coagulation. *Emerg Med J.* 2006;23:546-9.
  24. Ruttman TG, James MF, Wells KF. Effect of 20% in vitro haemodilution with warmed buffered salt solution and cerebrospinal fluid on coagulation. *Br J Anaesth.* 1999;82:110-1.
  25. Zhong T, Neinstein R, Massey C *et al.* Intravenous fluid infusion rate in microsurgical breast reconstruction: Important lessons learned from 354 free flaps. *Plast Reconstr Surg.* 2011;128:1153-1160.
  26. Booi DI. Perioperative fluid overload increases anastomosis thrombosis in the free TRAM flap used for breast reconstruction. *Eur J Plast Surg.* 2011;34:81-86.
  27. Clark JR, McCluskey SA, Hall F *et al.* Predictors of morbidity following free flap reconstruction for cancer of the head and neck. *Head Neck.* 2007;29:1090-1101.
  28. Haughey BH, Wilson E, Kluwe L *et al.* Free flap reconstruction of the head and neck: Analysis of 241 cases. *Otolaryngol Head Neck Surg.* 2001;125:10-17.
  29. Wheatley MJ, Mathes SJ, Hassett C. Comparison of continuous and interrupted suture techniques in microvascular end-to-side anastomosis. *J Reconstr Microsurg.* 1986;2:93-96.
  30. Schlechter B, Guyuron B. A comparison of different suture techniques for microvascular anastomosis. *Ann Plast Surg.* 1994;33:28-31.
  31. Fan K, Patel K, Mardini S *et al.* Evidence to support controversy in microsurgery. *Plast Reconstr Surg.* 2015;135:595e.
  32. Glicksman A, Ferder M, Casale P, Posner J, Kim R, Strauch B. 1457 years of microsurgical experience. *Plast Reconstr Surg.* 1997;100:355-363.
  33. Salgado C, Moran S, Mardini S. Flap monitoring and patient management. *Plast Reconstr Surg.* 2009;124:295e.
  34. Martin-Granizo R, Gomez F, Perez MC, Falahat F, Martinez L, Berguer A. Secondary ischemic tolerance of the fasciocutaneous radial forearm free flap. *Plast Reconstr Surg.* 1999;103:1797-17981.
  35. Tenorio X, Mahajan A, Wettstein R, *et al.* Early detection of flap failure using a new thermographic device. *Journal of Surgical Research.* 2009;151,15-21.
  36. Gould M, García D, Wren S. Antithrombotic therapy and prevention of thrombosis. 9th Ed. American College of Chest Physicians Evidence Based Clinical Practice Guidelines. *CHEST.* 2012;141(2) (Suppl):e227S-e277S.