



# Hipertensión portal segmentaria por trombosis de la vena esplénica causada por pancreatitis

Luis Franco-Avilés,<sup>a</sup> Federico I. Hernández-Rocha,<sup>a</sup> Ulises Mercado,<sup>a</sup> Cristian G. Malvido-Torres<sup>a</sup>

## Segmental portal hypertension with splenic vein thrombosis caused by pancreatitis

**Background:** Splenic vein thrombosis is a complication of pancreatic carcinoma, pancreatitis or pancreatic pseudocyst. It may lead to segmental portal hypertension and bleeding from gastric varices.

**Case report:** A 31 year-old man was diagnosed with pancreatitis of two weeks of evolution and was referred to our hospital in 2013. He had a history of alcohol consumption. Physical examination showed no stigmata of liver cirrhosis. Laboratory analyses revealed hemoglobin 9.5 g/dL, and leukocytes and platelets were normal. Liver function tests were normal as well. Abdominal CT showed a pseudocyst, which was drained by percutaneous puncture. By pseudocyst recurrence, drainage and necrosectomy by retroperitoneal laparoscopy were performed. The patient presented hyperglycemia during his treatment in hospital. He was discharged, but he returned to emergency room because of gastrointestinal bleeding without hemodynamic instability. Gastroscopy showed bleeding gastric varices. The colonoscopy showed normal results. Liver biopsy was also normal. Abdominal CT angiography revealed blockage of the splenic vein. Patient underwent splenectomy and was discharged.

**Conclusions:** This case is rare due to the high frequency of portal hypertension and cirrhosis. The isolated gastric varices with normal liver function are a sign of splenic thrombosis. The definitive treatment is splenectomy.

Keywords	Palabras clave
Pancreatitis	Pancreatitis
Pancreatic cyst	Quiste pancreático
Thrombosis	Trombosis
Splenic vein	Vena esplénica

La mayoría de los casos de hemorragia del tubo digestivo superior corresponde a hipertensión portal de origen cirrótico, úlceras gastroduodenales y gastritis erosiva. Menos común es el síndrome clínico de hipertensión portal izquierda (HPI) o segmentaria que es secundaria a trombosis de la vena esplénica (TVE). La HPI por TVE se caracteriza por: 1) várices gástricas aisladas, 2) esplenomegalia y 3) función hepática normal.<sup>1</sup> El primer caso de lo que llegaría a ser conocido más tarde como HPI fue descrito en 1952 en un paciente con carcinoma de la cola del páncreas, manifestado por melena, varices gástricas e hiperesplenismo.<sup>2</sup> Dos años más tarde, se informó otro caso de sangrado gastrointestinal debido a TVE por carcinoma de páncreas.<sup>3</sup> El carcinoma de páncreas, la pancreatitis y el pseudoquiste pancreático son las causas más frecuentes de TVE e HPI, aunque otras causas incluyen tumores invasivos, tuberculosis del páncreas e hipercoagulabilidad.<sup>4,5</sup>

La patogénesis de la HPI está relacionada con el íntimo contacto de la vena esplénica con el páncreas a lo largo de su recorrido. En el caso de la pancreatitis, la inflamación puede inducir espasmo, que resulta en estasis y daño de la íntima, lo cual predispone a trombosis. En el carcinoma del páncreas, la TVE puede ser causada por invasión directa, compresión extrínseca o estado hipercoagulable. Nosotros informamos el caso de un paciente con TVE con HPI causada por pancreatitis y pseudoquiste.

## Caso clínico

Un varón de 31 años de edad fue referido a nuestro hospital por pancreatitis de dos semanas de evolución. Tenía antecedentes de consumo de alcohol. El examen físico no mostró estigmas de cirrosis hepática. La biometría hemática solo reveló hemoglobina de 9.5 g/dL. Las pruebas de función hepática fueron normales. La TAC reveló un pseudoquiste, el cual fue drenado por punción percutánea. Por recurrencia del pseudoquiste se efectuó drenaje y necrosectomía por laparoscopia retroperitoneal. El paciente presentó hiperglucemia durante su estancia, la cual fue controlada. Fue egresado por mejoría. Después reingresó por sangrado gastrointestinal superior sin inestabilidad hemodinámica. Para determinar la causa del sangrado, se efectuaron endos-

<sup>a</sup>Departamento de Cirugía, Medicina Interna y Radiología, Hospital General de Mexicali/ Facultad de Medicina, Universidad Autónoma de Baja California, Campus Mexicali, Baja California, México

Comunicación con: Ulises Mercado  
Correo electrónico: dr\_omr\_2012@yahoo.com

Recibido: 05/08/2015

Aceptado: 10/09/2016

**Introducción:** la obstrucción aislada de la vena esplénica es una complicación de carcinoma pancreático, pancreatitis o pseudoquistes del páncreas. La trombosis de la vena esplénica puede conducir a hipertensión portal segmentaria y sangrado de vórices gástricas.

**Caso clínico:** un hombre de 31 años de edad fue referido a nuestro hospital en 2013 con el diagnóstico de pancreatitis de dos semanas de evolución. Tenía el antecedente de consumo de alcohol. El examen físico no mostró estigmas de cirrosis hepática. El laboratorio reveló hemoglobina de 9.5 g/dL con leucocitos y plaquetas normales. Las pruebas de función hepática fueron normales. La TAC abdominal mostró un pseudoquiste, el cual fue drenado por punción percutánea. Por recurrencia del pseudoquiste, se efectuó drenaje

y necrosectomía por laparoscopia retroperitoneal. El paciente presentó hiperglucemia durante su estancia. Después de haber egresado, acudió a urgencias por sangrado gastrointestinal superior sin inestabilidad hemodinámica. La gastroscopia mostró vórices gástricas sangrantes. La colonoscopia mostró resultados normales. La biopsia de hígado también resultó normal. La angio-TAC abdominal mostró obstrucción de la vena esplénica. Se sometió a esplenectomía y fue egresado.

**Conclusión:** este caso es raro en nuestro medio debido a la alta frecuencia de hipertensión portal por cirrosis. Las vórices gástricas aisladas con función hepática normal son un signo de trombosis de la vena esplénica. El tratamiento definitivo es la esplenectomía.

## Resumen

copia superior y colonoscopia. Se encontraron vórices en el *fundus* gástrico (figuras 1 y 2), pero no vórices esofágicas. La biopsia de hígado no mostró hepatopatía. Debido a la presencia de vórices gástricas aisladas e hígado normal, se efectuó angioTAC abdominal para determinar la presencia de TVE. El paciente se sometió a esplenectomía, por lo que se resolvió el sangrado de las vórices gástricas y fue egresado. La endoscopia de control reveló ausencia de vórices gástricas.

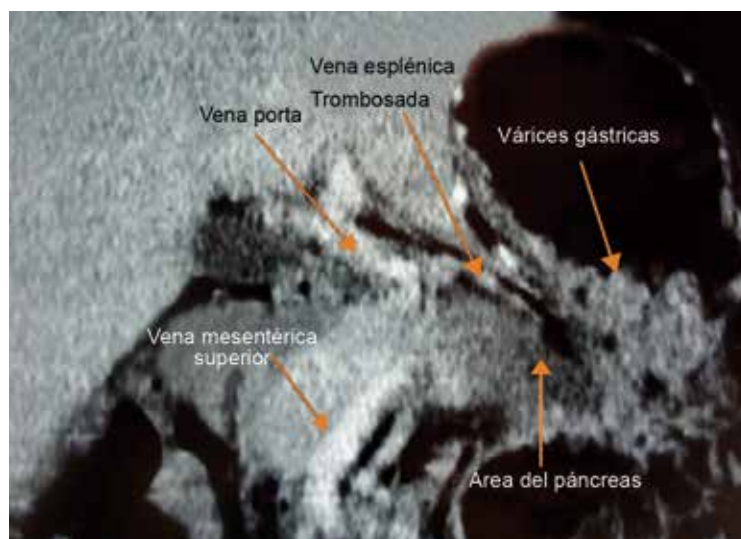
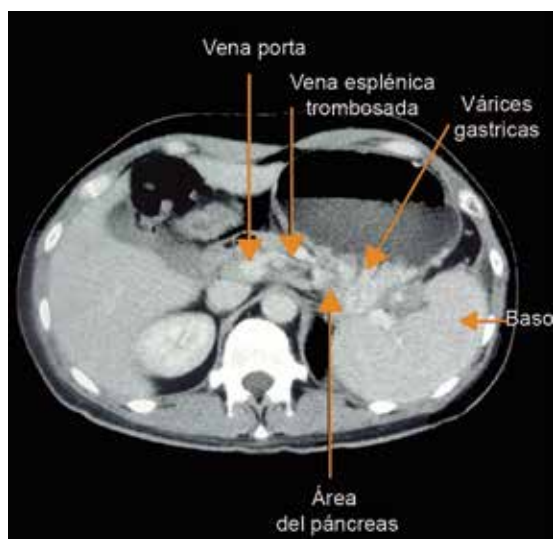
casos fueron causados por pancreatitis y el 18% por carcinoma.

En México, Moyeda Botello *et al.*<sup>8</sup> reportaron un caso de hemorragia por vórices gástricas e HPI asociados a TVE. La paciente de 41 años de edad tenía antecedentes de pancreatitis. El laboratorio mostró trombocitopenia, además de la anemia. La esplenectomía fue el tratamiento definitivo y también efectuaron pancreatectomía distal. Su paciente también se sometió a escleroterapia endoscópica.

En nuestro caso, el paciente inicialmente presentó pancreatitis sin evidencia de sangrado activo o hiperesplenismo, y la esplenomegalia no fue tan impresionante en la TAC abdominal. De acuerdo con la literatura<sup>1</sup> el tamaño del bazo puede ser normal en la TVE, independientemente de la etiología. Sin embargo, la presencia de vórices gástricas aisladas sin vórices esofágicas es una buena evidencia de TVE. La angioTAC confirmó el diagnóstico.

## Discusión

El síndrome clínico de HPI como resultado de TVE es una complicación de pancreatitis y carcinoma de páncreas. Las vórices gástricas aisladas se presentan en el *fundus* gástrico.<sup>6,7</sup> En una revisión de la literatura<sup>7</sup> reportada en 1986, se encontraron 209 pacientes con el síndrome de HPI por TVE; el 65% de los



Figuras 1 y 2, las cuales muestran vórices en el *fundus* gástrico

El tratamiento definitivo de la HPI es la esplenectomía. No hubo necesidad de ligadura transgástrica o escleroterapia de las várices gástricas debido a que el paciente se encontraba hemodinámicamente estable. Actualmente el paciente no recibe hipoglicemiantes orales o insulina, aunque sufre pérdida de peso. La endoscopia de control no reveló várices gástricas.

**Declaración de conflicto de interés:** los autores han completado y enviado la forma traducida al español de la declaración de conflictos potenciales de interés del Comité Internacional de Editores de Revistas Médicas, y no fue reportado alguno que tuviera relación con este artículo.

#### Referencias

1. Chang CY. Pancreatic adenocarcinoma presenting as sinistral portal hypertension: an unusual presentation of pancreatic cancer. *Yale J Biol Med.* 1999;72: 295-300.
2. Marks LJ, Weingarten B, Gerst GR. Carcinoma of the tail of the pancreas associated with bleeding gastric varices and hypersplenism. *Ann Intern Med.* 1952;37 (5):1077-84.
3. Hurwitt, ES, Altman SF, Gerst GR, Webber BM. Gastrointestinal bleeding due to splenic vein obstruction by pancreatic tumors. *Arch Surg.* 1954;68 (1):7-11.
4. Olakowski M, Lampe P, Boldys H, Slota J, Olakowska E. Neuroendocrine pancreatic carcinoma causing sinistral portal hypertension. *Med Sci Monit* 2001;7(6):1326-8.
5. Joya-Seijo MD, del Valle-Loarte P, Marco-Martínez J, Herrera-Merino N, Agud-Aparicio JL. Hipertensión portal izquierda con sangrado por varices gástricas como forma de presentación de un hipernefoma. *An Med Interna (Madrid).* 2004; 21(6):283-4.
6. Nagral S, Shah S, Gandhi M, Mathur SK. Bleeding isolated gastric varices: a retrospective analysis. *Indian J Gastroenterol.* 1999;18(2):69-72.
7. Madsen MS, Petersen TH, Sommer H. Segmental portal hypertension. *Ann Surg* 1986; 204(1):72-7.
8. Moyeda-Botello R, Sarmiento-Herrera O, Gutierrez-Guajardo G, Ortega-Ascanio I, Zavala-Salazar R. Hemorragia por varices gástricas e hipertensión portal segmentaria, asociados a trombosis de la vena esplénica. *Cir Gen.* 2004;26(2):122-4.