

Penfigoide buloso con eritema figurado. Informe de un caso

Claudia
Reynoso-von
Drateln,¹
Cristina
Balderrama-Vargas,²
Elsa Berenice
Martinez-Baumbach,²
Erendi
Tinoco-Ventura,³
Efraín
Rodríguez-Mora⁴

RESUMEN

El penfigoide buloso es una dermatosis autoinmune adquirida que se produce por el depósito de inmunoglobulinas G (IgG) o complemento en la membrana basal. Se manifiesta por ampollas tensas que pueden afectar tronco y extremidades; las lesiones en mucosas son raras. El eritema figurado incluye varias dermatosis caracterizadas por lesiones anulares y policíclicas; puede confundirse con eritema *gyratum repens*, dermatosis que se asocia estadísticamente a neoplasias malignas. El motivo de la presentación de este caso es informar la asociación simultánea del penfigoide buloso y eritema figurado en un hombre de 83 años de edad sin neoplasias malignas.

SUMMARY

Bullous pemphigoid is an autoimmune dermatosis characterized by deposition of immunoglobulin G (IgG) and/or complement along basement membrane zone. The lesions of bullous pemphigoid are tense blisters on trunk and extremities, oral lesions are unusual. Figurate erythema includes some dermatologic pictures characterized by annular and polycyclic lesions. Figurate erythema can be confused with erythema *gyratum repens*, dermatosis associated statistically to malignant neoplasias. The objective for reporting this case is to inform the simultaneous association between bullous pemphigoid and figurate erythema in 83 year old man without underlying malignancy.

Recibido: 26 de junio de 2006

Aceptado: 23 de agosto de 2006

Introducción

En 1956, Lever, con base en criterios clínicos e histopatológicos, describió el penfigoide buloso. El penfigoide buloso o ampoloso es la más común de las enfermedades autoinmunes con formación de ampollas subepidérmicas; predomina en pacientes ancianos y es muy raro en niños.¹ Su evolución es crónica y se caracteriza por prurito intenso con formación de ampollas tensas que varían de 10 a 30 mm o más, de contenido seroso y hemorrágico, que no se rompen con facilidad y se asientan sobre piel eritematosa o de apariencia normal; aparecen en superficie flexora de brazos y piernas, axilas, ingles y abdomen. Las lesiones orales se presentan en una minoría de pacientes y son transitorias; en estadios tempranos o atípicos puede haber excoriaciones, eccema, placas eritematosas, edematosas y pruriginosas, a veces anulares antes de la aparición de ampollas.² Existen diferentes características

clínicas: puede haber presentación solo pretibial, dihidrosiforme, vesicular, nodular, vegetante e, incluso, eritrodérmica.³

El penfigoide buloso puede asociarse a la ingesta de medicamentos como furosemide, penicilamina, amoxicilina, ciprofloxacina, captopril, entre otros;⁴ también se ha asociado a quemaduras, radioterapia e radiación ultravioleta, enfermedad inflamatoria intestinal, artritis reumatoide, lupus eritematoso generalizado, dermatomiositis, miastenia gravis, tiroiditis de Hashimoto, trombocitopenia y desórdenes neurológicos.⁵⁻⁷

El eritema figurado incluye varias dermatosis caracterizadas por lesiones anulares y policíclicas, puede manifestarse de forma fija y otras veces migratoria. Algunas formas de eritema figurado son el anular centrífugo, el *gyratum repens*, el marginado y el figurado asociado a penfigoide.⁸

El propósito de este reporte es informar acerca de la asociación simultánea de penfigoide

¹Servicio de Dermatología,
²Dermatóloga egresada del Instituto Dermatológico de Jalisco, Secretaría de Salud
³Residente de Medicina Interna
⁴Servicio de Patología

Autores 1, 3 y 4, Unidad Médica de Alta Especialidad, Hospital de Especialidades, Centro Médico Nacional de Occidente, Instituto Mexicano del Seguro Social, Guadalajara, Jalisco

Comunicación con:
Claudia
Reynoso-von Drateln.
Tel: (33) 3616 5711.
Correo electrónico:
claudiareynosovon@gmail.com

Palabras clave

- ✓ penfigoide buloso
- ✓ eritema multiforme

Key words

- ✓ bullous pemphigoid
- ✓ multiforme erythema

buloso y eritema figurado, este último puede confundirse con eritema *gyratum repens*, mismo que se relaciona de manera estadísticamente significativa con neoplasia maligna. Destacamos las diferencias más sobresalientes.

Caso clínico

Hombre de 83 años de edad, originario de Detroit, Michigan, y residente de Guadalajara, Jalisco, jubilado, quien acudió por dermatosis de tres se-

manas de evolución que en forma diseminada y simétrica afectaba cabeza, tronco y extremidades; constituida por placas eritematosas y anulares, así como ampollas de 1 a 6 cm, tensas, de base eritematosa y de contenido seroso con signo de Nikolsky y Asboe-Hansen negativos (figuras 1 y 2). Resto de piel y anexos: onicocriptosis en primeros dedos de pies. El paciente presentaba diabetes mellitus, insuficiencia renal crónica, osteoporosis, resección prostática por hiperplasia, marcapaso por bloqueo auriculoventricular completo y enfermedad vascular cerebral hemorrágica nueve años atrás. Ameritó hospitalización, se encontraba consciente, orientado, de constitución delgada, con índice de masa corporal de 17 kg/m², afebril, con tensión arterial de 130/80 mm Hg, frecuencia cardíaca de 88 por minuto y frecuencia respiratoria de 20 por minuto. Sin adenopatías ni crecimientos viscerales.

Los exámenes de laboratorio revelaron leucocitosis 21 000/mL, neutrófilos 73 %, hemoglobina 11.3 g/dL, hematócrito 31.9 %, plaquetas 209 000/mL, tiempo de protrombina 14/12.9 segundos, tiempo de tromboplastina parcial 38.2/32.4 segundos, gamma glutamiltranspeptidasa de 34 U/L, aspartato aminotransferasa 30 U/L, albúmina 2.5 g/dL, deshidrogenasa láctica 600 U/L, depuración de creatinina de 28 mL/minuto, antígeno prostático específico 0.494 ng/mL (0.0-4.4 ng/mL), alfafetoproteína 1.38 UI/mL (0-5.8 UI/mL). Radiografía de tórax sin datos sugestivos de proceso infeccioso o neoplasia pulmonar o en mediastino.

La biopsia de piel de una lesión ampollosa indicó despegamiento en la unión dermoepidérmica, la epidermis formaba el techo y el piso la dermis papilar, con infiltrado de eosinófilos (figura 3). Mediante inmunofluorescencia directa con depósito lineal de C3 en lámina basal de anexos se observaron datos compatibles con penfigoide (figura 4). La biopsia del eritema figurado mostró epidermis sin alteraciones, edema en la dermis papilar e infiltración leve de eosinófilos.

El paciente recibió tratamiento con 100 mg de hidrocortisona en forma intravenosa cada 12 horas, 10 mg de hidroxicina por vía oral cada 8 horas y clobetasol con *cold cream* una vez al día, con lo cual presentó respuesta favorable. Después de nueve meses de seguimiento, el paciente no había manifestado datos clínicos de neoplasia maligna.

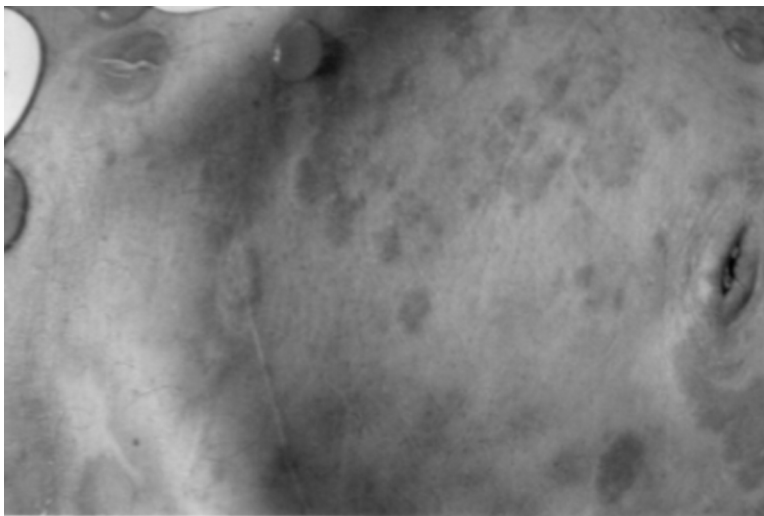


Figura 1. Ampollas tensas en tronco

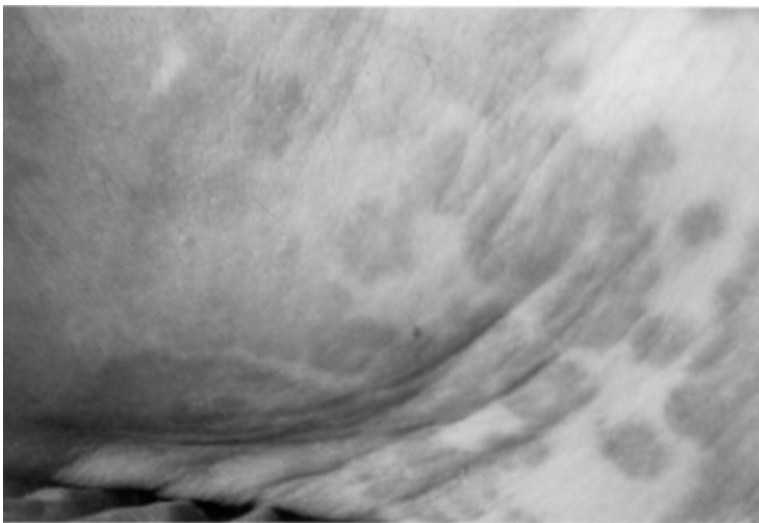


Figura 2. Placas eritematosas de borde circinado, en tronco

Discusión

En Francia y Alemania,⁹ la incidencia del penfigoide buloso es de seis o siete casos/millón de habitantes. En México no disponemos de estadísticas respecto a este padecimiento.

El penfigoide buloso es una enfermedad ampollosa autoinmune adquirida, que afecta con mayor frecuencia a adultos mayores. Se caracteriza por el depósito de inmunoglobulina G (IgG) o complemento (C3) en la membrana basal de la epidermis.¹⁰ Su patogénesis se basa en la formación de anticuerpos a antígenos blanco con formación de ampollas subepidérmicas.²

Los antígenos diana son BPAg1 (230) y BPAg2 (180), localizados en los hemidesmosomas y la proteína transmembrana (colágeno XII).¹¹

En el estudio histopatológico puede observarse una ampolla subepidérmica cuyo techo está formado por la epidermis y el piso por las papilas dérmicas; el contenido es de fibrina, en el infiltrado perivascular predominan eosinófilos con algunos polimorfonucleares.

En la inmunofluorescencia directa se observan depósitos lineales de IgG y C3 y con menos frecuencia IgA e IgM. En la inmunofluorescencia indirecta los anticuerpos circulantes son IgG antimembrana basal.¹¹

En el presente caso, la histopatología reveló datos característicos como la ampolla subepidérmica e infiltrado inflamatorio con predominio de eosinófilos. La inmunofluorescencia directa indicó depósito lineal de C3 en la lámina basal y en anexos, estudio que se realizó de un sitio adyacente a la ampolla. En este tipo de dermatosis, el hallazgo de complemento e inmunoglobulinas puede suceder incluso en piel aparentemente sana.³

Los pacientes con penfigoide buloso pueden cursar con autoanticuerpos circulantes que reaccionan contra antígenos epidérmicos de 180 kDa o 230 kDa. Muramatsu y colaboradores¹² estudiaron el suero de tres pacientes con penfigoide buloso asociado a cáncer; emplearon inmunoblot e identificaron positividad solo contra antígeno de 180 kDa.

La relación del penfigoide con cáncer ha sido motivo de controversia desde 1909, cuando esta asociación fue propuesta por Bogrow;¹³ en el paciente descrito no se encontró neoplasia concomitante.

En la clasificación de los penfigoides se mencionan las variedades bulosa, vesiculosa, cicatricial, pretibial, dishidrosiforme, nodular, eritrodérmica y bulosa asociada a eritema figurado.³

El eritema figurado puede confundirse con el eritema *gyratum repens*, el cual ha mostrado asociación significativa con tumores malignos subyacentes tales como adenocarcinoma del tracto gastrointestinal, de pulmón o cáncer de mama. El cuadro clínico del eritema *gyratum repens* se manifiesta por placas eritematosas circinadas con frecuencia rodeadas por desca-

Claudia Reynoso-von Drateln et al. Penfigoide buloso y eritema figurado

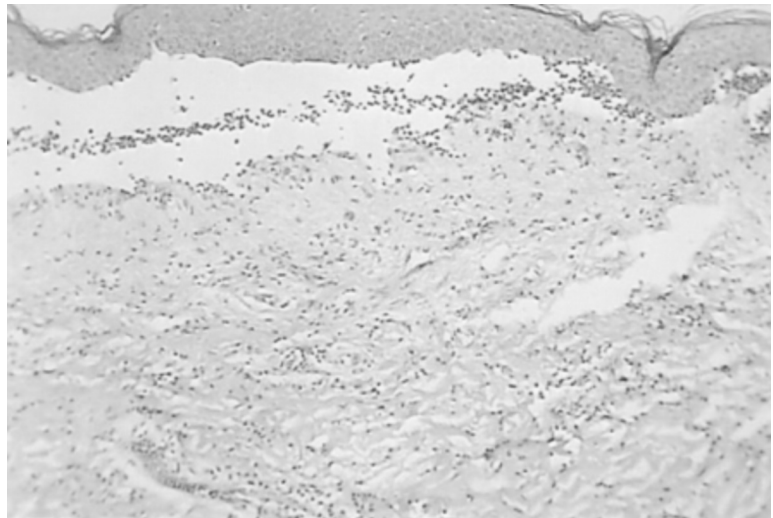

Figura 3. Vesícula subepidérmica con infiltrado de eosinófilos

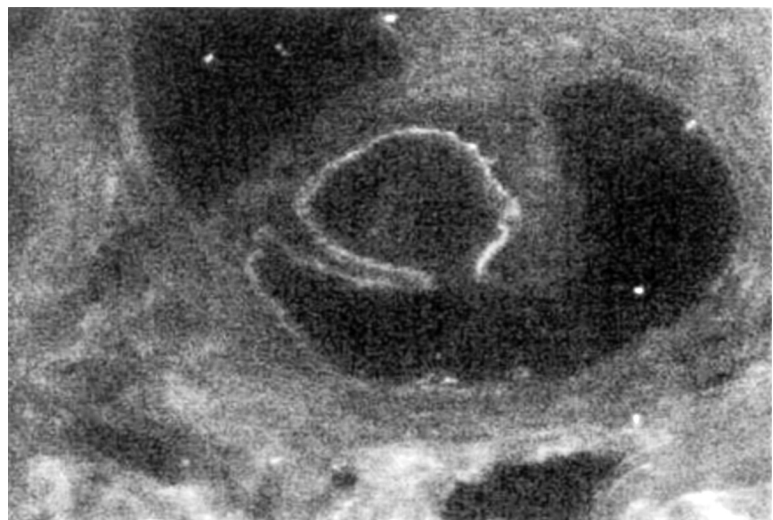


Figura 4. Inmunofluorescencia directa positiva con patrón lineal para C3 en el folículo piloso

mación marginal fina, las placas pueden moverse 1 cm/día y remiten seis semanas después de remover el tumor.^{14,15} En nuestro paciente, las placas eritematosas fueron de aspecto anular, no cursaron con descamación ni migraron, y una vez que se indicó el tratamiento con esteroides sistémicos remitieron sin dejar trastornos de pigmentación.

La enfermedad es autolimitada y por lo general remite dentro de cinco años. El tratamiento se basa en glucocorticoides. En el penfigoide generalizado se utiliza 0.5 a 1 mg/kg/día hasta mejoría de las lesiones.⁹ Algunos autores utilizan dosis de 20 a 80 mg al día. En el penfigoide localizado pueden utilizarse esteroides de alta potencia como clobetasol a 0.05 %.¹⁶

Los inmunosupresores (azatioprina, ciclofosfamida, ciclosporina, mofetilmicofenolato) no se recomiendan de rutina sino en casos resistentes a tratamiento, pero deberán considerarse para reducir la dosis de esteroides. Otras terapias incluyen la inmunoglobulina intravenosa y la plasmáferesis, con resultados variables.^{17,18}

Aunque permanece en controversia la relación entre penfigoide buloso y cáncer, se deberá investigar a los pacientes con métodos diagnósticos acordes con los datos clínicos que sugiera cada uno, y deberá realizarse un análisis minucioso de las lesiones cutáneas que semejen eritema figurado asociado a penfigoide para diferenciarlo del eritema *gyratum repens*.

Referencias

1. Kuenzli S, Grimaître M, Krischer J, Saurat JH, Calza AM, Borradori L. Childhood bullous pemphigoid: report of a case with life-threatening course during homeopathy treatment. *Pediatr Dermatol* 2004;21: 160-163.
2. Amos B, Deng J, Flynn K, Suarez S. Bullous pemphigoid in infancy: case report and literature review. *Pediatr Dermatol* 1998;15:108-111.
3. Korman NJ. Bullous pemphigoid. *Arch Dermatol* 1998;134:1137-1141.
4. Siddiqui MA, Zaman MN. Recurrent and chronic leg ulcers secondary to furosemide-induced bullous pemphigoid. *J Am Geriatr Soc* 1995;43: 1183-1184.
5. William MAJ. Bullous pemphigoid, myasthenia gravis and thymoma. *Arch Dermatol* 1984;120:397.
6. Stoll DM, King LE. Association of bullous pemphigoid with systemic lupus erythematosus. *Arch Dermatol* 1984;120:362-366.
7. Patterson JM, Murray JC, Hazra TA. Bullous pemphigoid. Occurrence in a patient with mycosis fungoides receiving PUVA and topical nitrogen mustard therapy. *Int J Dermatol* 1985;24:173-176.
8. Burgdorf WHC. Erythema annulare centrifugum and other figurate erythemas. En: Fitzpatrick T, Eisen AZ, Wolff K, Freedberg IM, Austen KF, editors. *Dermatology in general medicine*. USA: McGraw Hill; 1993. p. 1183-1186.
9. Wojnarowska P, Kirtschig G, Highet AS, Venning VA, Khumalo NP. Guidelines for the management of bullous pemphigoid. *Br J Dermatol* 2002;147: 214-221.
10. Iranzo P, López I, Robles MR, Mascaró JM, Campo E, Herrero C. Bullous pemphigoid associated with mantle cell lymphoma. *Arch Dermatol* 2004;140: 1496-1499.
11. Weedon D, Strutton G. *Piel. Patología*. Madrid: Marban; 2002 p. 135-138.
12. Muramatsu T, Hda T, Tada H, Hatoko M, Kobayashi N, Ko T, Shirai T. Bullous pemphigoid associated with internal malignancies: identification of 180 kDa antigen by Western immunoblotting. *Br J Dermatol* 1996;135:782-784.
13. Saikia NK, Rona M, Mackie, McQueen. A case of bullous pemphigoid and figurate erythema in association with metastatic spread carcinoma. *Br J Dermatol* 1973;88:331-334.
14. Hauschild A, Swensson O, Christophers E. Paraneoplastic bullous pemphigoid resembling erythema gyratum repens. *Br J Dermatol* 1999;140:550-552.
15. McLean D, Haynes HA. Cutaneous manifestations of internal malignant disease. En: Fitzpatrick T, Eisen AZ, Wolff K, Freedberg IM, Austen KF, editors. *Dermatology in general medicine*. USA: McGraw Hill; 1993. p. 2229-2249.
16. Stern RS. Bullous Pemphigoid therapy- think globally, act locally. *N Engl J Med* 2002;346:364-367.
17. Guillaume JC, Vaillant L, Bernard P, Picard C, Prost C, Labeille B, et. Controlled trial of azathioprine and plasma exchange in addition to prednisolone in the treatment bullous pemphigoid. *Arch Dermatol* 1993;129:49-53.
18. Jolles S, Hoghes J, Whittaker S. Dermatological uses of high-dose intravenous immunoglobulin. *Arch Dermatol* 1998;134:80-86. 