

Comentario al artículo “Rentabilidad diagnóstica de la biopsia pleural cerrada: Tru-cut frente a Cope”

Comment on article: “Diagnostic rentability of close pleural biopsy: Tru-cut vs. Cope”

René Agustín Flores-Franco,^a
Ernesto Ramos-Martínez^b

^aInstituto Mexicano del Seguro Social, Hospital General Regional de Zona No. 1, Departamento de Medicina Interna, Chihuahua, Chihuahua, México

^bPatología e Inmunohistoquímica de Chihuahua, S.C. Chihuahua, Chihuahua, México

Correo electrónico: rflores99@prontomail.com

En esta carta al editor se discute el uso de la aguja Tru-cut en la biopsia pleural y lo rentable que resulta para el diagnóstico de casos de mesotelioma; también se expone su utilidad, con un adiestramiento adecuado, para obtener resultados diagnósticos orientadores en gente obesa.

Hemos leído con interés el trabajo publicado por Valdez *et al.*, en relación con la rentabilidad diagnóstica de la aguja Tru-cut en la biopsia pleural en un hospital de tercer nivel en Monterrey, Nuevo León.¹ A diferencia de estos autores, en nuestro medio existe una alta incidencia de casos con mesotelioma² y la aguja Tru-cut ha sido de gran ayuda para llegar a su diagnóstico. Tan solo durante el año 2017 con la ayuda de este instrumento diagnosticamos 29 casos en nuestra institución, con lo que disminuyó significativamente la necesidad de toracotomías por esta indicación. No obstante, la frecuencia de pleuritis crónicas inespecíficas fue un poco mayor a la encontrada por estos autores, tal vez debido a que nuestro hospital no es un centro de concentración (figura 1). Sin embargo, quisiéramos también hacer las siguientes observaciones. Son bien reconocidas las variables que influyen en la calidad de una biopsia pleural, pero la habilidad para el uso adecuado de esta aguja requiere un mayor entrenamiento que aquel requerido con las agujas de Abrams o de Cope, sobre todo cuando se trata de pacientes obesos de quienes no se puede obtener la angulación deseada para una muestra suficiente de tejido pleural (figura 2). Por otra parte, es más difícil percibir la localización adecuada de la muesca de la aguja al entrar en contacto con la superficie pleural. A pesar de ello, consideramos que tiene más virtudes, ya que en una biopsia bien realizada con una aguja Tru-cut No. 14 Fr pueden obtenerse cilindros de hasta 2 cm de longitud, lo que aumenta la probabilidad de obtener un resultado orientador. Además, la aguja es desechable, lo cual la hace muy valiosa cuando se requieren muestras en las que se pudieran aplicar técnicas de reacción en cadena de la polimerasa (PCR) en aquellos posibles casos de tuberculosis pleural.

Finalmente, la evaluación de la rentabilidad de una biopsia con determinado instrumento deberá ir más allá y evaluar otros resultados, como la disminución de tiempos de espera para recibir el tratamiento específico, o el mejoramiento en la calidad de vida de estos pacientes, por ejemplo, al realizar en forma simultánea una pleurodesis química y con ello evitar otros procedimientos invasivos más dolorosos para, así, disminuir la estancia hospitalaria y sus costos.

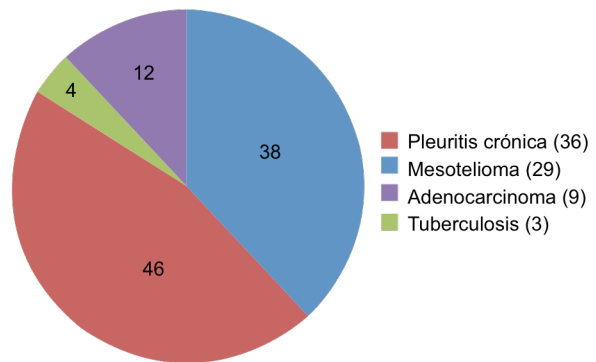


Figura 1 Frecuencia porcentual de diagnósticos histopatológicos obtenidos de las biopsias pleurales con aguja Tru-cut de enero de 2017 a enero de 2018

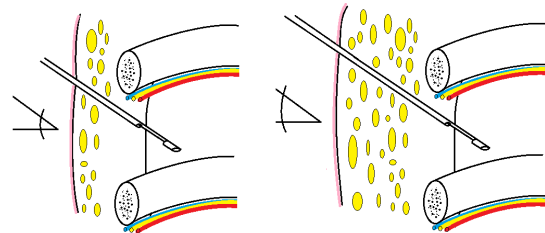


Figura 2 Ilustración que demuestra la dificultad técnica para obtener una biopsia pleural percutánea con la aguja Tru-cut en sujetos obesos. Obsérvese la mayor apertura en la angulación cuando incrementa el espesor de los tejidos blandos del tórax

Palabras clave

Derrame Pleural; Biopsia con Aguja; Cáncer

In this letter to the editor it is discussed the use of Tru-cut needle in pleural biopsy and its profitability for the diagnosis of mesothelioma; it is exposed as well its usefulness, having the appropriate training, to obtain guiding results in obese people.

Keywords

Pleural Effusion; Biopsy, Needle; Cancer

Referencias

- Valdez-López HG, Cano-Rodríguez AI, Montemayor-Chapa M, Castillo Sánchez JF. Rentabilidad diagnóstica de la biopsia pleural cerrada: Tru-cut frente a Cope. Rev Med Inst Mex Seguro Soc. 2018;56(1):12-7.
- Flores-Franco RA, Ramos-Martínez E, Luévano-Flores E, Fierro-Murga R, Barriga-Acevedo R, Martínez-Tapia ME et al. Malignant mesothelioma trends in Chihuahua, Mexico. Salud Publica Mex. 2014;56(4):315-6.

Cómo citar este artículo: Flores-Franco RA, Ramos-Martínez E. Comentario al artículo “Rentabilidad diagnóstica de la biopsia pleural cerrada: Tru-cut frente a Cope”. Rev Med Inst Mex Seguro Soc. 2019;57(1):6