

# Hermafroditismo verdadero y secuencias del cromosoma Y.

## Implicaciones a propósito de dos casos

José de Jesús  
Toscano-Flores,<sup>1</sup>  
Jorge  
Padilla-Gutiérrez,<sup>1</sup>  
Luis Becerra-Solano,<sup>1</sup>  
Manuel  
Díaz-Rodríguez,<sup>1</sup>  
Oscar  
Bañuelos-Robles,<sup>2</sup>  
Fernando  
Rivas-Solis,<sup>3</sup>  
María de Lourdes  
Ramírez-Dueñas<sup>3</sup>

### RESUMEN

El hermafroditismo verdadero es un trastorno de la diferenciación sexual caracterizado por tejido ovárico y testicular en una misma persona y condiciona un riesgo mayor de desarrollar cáncer gonadal. Los procedimientos de diagnóstico y manejo médico-quirúrgico acertados y oportunos facilitan la prevención de gonadoblastoma, además de contribuir a solucionar problemas de asignación social del sexo. Se presentan dos casos con hermafroditismo verdadero a quienes se les realizó análisis citogenético y búsqueda de secuencias del cromosoma Y. Aunque tuvieron un cariotipo 46,XX ambos mostraron positividad para regiones polimórficas del cromosoma Y. La detección molecular del cromosoma Y es un procedimiento no invasivo y rápido que permite evidenciar líneas celulares no aparentes por análisis citogenético. Se concluye que este procedimiento es útil ya que optimiza el manejo de las alteraciones de la diferenciación sexual al identificar sujetos con riesgo mayor de cáncer gonadal.

### SUMMARY

True hermaphroditism is a disorder of sexual differentiation characterized by the presence of ovarian and testicular tissue in a person, and it determines an increased risk for developing gonad cancer. Diagnostic and medical-surgical procedures with opportunity and successful in true hermaphroditism, facilitate the prevention of gonadoblastoma, besides contributing to solving social problem for assignment of sex. In this paper we present two cases with true hermaphroditism that had cytogenetic analysis and search for sequences of chromosome Y. Both patients, had a karyotype 46,XX and showed positive polymorphic regions in chromosome Y. The molecular detection of the Y chromosome is a non-invasive and fast procedure that allows explore cell lines by cytogenetic analysis. We conclude that this procedure is useful as it streamlines the management of disorders of sexual differentiation to identify individuals with higher risk to gonad cancer.

<sup>1</sup>Centro Universitario de Ciencias de la Salud, Universidad de Guadalajara  
<sup>2</sup>Unidad Privada de Estudios Radiológicos "Dr. Bañuelos", Guadalajara, Jalisco  
<sup>3</sup>División de Genética, Centro de Investigación Biomédica de Occidente, Instituto Mexicano del Seguro Social

Comunicación con:  
María de Lourdes  
Ramírez-Dueñas.  
Tel: (33) 3617 0060,  
extensión 31930  
Fax: (33) 3618 1756.  
Correo electrónico:  
mramirez@koch.mb.udg.mx

Recibido: 27 de abril de 2007

Aceptado: 21 de enero 2008

## Introducción

Los trastornos de la diferenciación sexual se agrupan en tres categorías: pseudohermafroditismo masculino, pseudohermafroditismo femenino y hermafroditismo verdadero. Cada uno comprende un amplio espectro de síndromes y manifestaciones clínicas. El hermafroditismo verdadero da cuenta de menos de 10 % de los casos de diferenciación sexual anormal y es el más raro. Se presenta en uno de cada 20 mil recién nacidos y se conocen más de 400 casos en la literatura. Aunque se han informado casos familiares, la mayoría es esporádico.<sup>1</sup>

El hermafroditismo verdadero se caracteriza por tejido gonadal ovárico y testicular en una misma persona.<sup>2</sup> Las gónadas pueden encontrarse en cualquiera de las siguientes combinaciones: *a)* un testículo y un ovario, *b)* cualquier gónada y un ovotestes, *c)* dos ovotestes.<sup>3</sup> Un ovotestes y un ovario es la combinación más común y con frecuencia las gónadas tienen una localización anatómica anormal.<sup>4</sup> El cariotipo 46,XX es el más frecuente (60 %), el 46,XY se observa en 7 % y 33 % corresponde a un mosaico.<sup>5</sup>

Los pacientes con hermafroditismo verdadero no presentan malformaciones en otros órganos y sistemas, desarrollan inteligencia normal y

### Palabras clave

- ✓ trastornos de la diferenciación sexual
- ✓ hermafroditismo verdadero
- ✓ cromosomas Y
- ✓ gonadoblastoma

### Key words

- ✓ sex differentiation disorders
- ✓ true hermaphroditism
- ✓ human Y chromosomes
- ✓ gonadoblastoma

en general tienen una buena expectativa de vida,<sup>4,5</sup> aunque tienen 2.6 % de riesgo de desarrollar neoplasias gonadales.<sup>5</sup> La reciente identificación de genes en el cromosoma Y que determinan un desarrollo embrionario masculino hacen que el estudio molecular del cromosoma Y sea fundamental en el diagnóstico del hermafroditismo verdadero.<sup>6,7</sup> En este trabajo se presentan dos casos de hermafroditismo verdadero en los que se identificaron regiones genómicas del cromosoma Y oculto, lo que permitió estimar riesgos incrementados para neoplasia gonadal.

## Casos clínicos

### Caso 1

Evaluated a los dos meses de edad por ambigüedad de los órganos genitales externos, fue el producto de la primera gestación a término, de curso normal, con parto eutócico, 3000 g de peso al nacimiento y llanto espontáneo. La madre de 17 años y el padre de 18 años de edad, ambos sanos, no consanguíneos.

Desde su nacimiento se observó ambigüedad de genitales externos. A los dos meses de edad el peso fue de 5.2 kg, la talla de 55 cm y el perímetro cefálico de 40.8 cm. El examen clínico fue normal, con excepción del área genital por presencia de pliegues labioescrotales, hipospadia perineoescrotal y tubérculo genital sin prepucio, de 3.5 cm de longitud y 3.3 cm de circunferencia. Solo se detectó una gónada, en la región inguinal derecha.

A los cuatro meses de edad, los valores de testosterona basales (0 pg/mL libre, 8 ng/dL total) y después de estimulación con gonadotropina coriónica (4.1 pg/mL libre, 305 ng/dL total) fueron normales. A los cinco meses, por uretroscopia se apreció cavidad vaginal y cérvix, y mediante laparoscopia, gónada intraabdominal izquierda con apariencia de ovotestes y salpinge normal; en el lado derecho, ovotestes, estructura epididimaria y conducto deferente. Se realizó biopsia de útero y de ambas gónadas; en el lado izquierdo se encontró tejido ovárico con abundantes folículos primarios; y en el derecho, una región correspondiente a folículos primordiales y otra a túbulos seminíferos de tipo infantil sin células de Leydig diferenciadas. Se resecó el

ovotestes izquierdo, el tejido con apariencia macroscópica de testículo y se extirpó gónada derecha. A los seis meses de edad se le realizó plastia genital feminizante y reducción del clítoris. La alfa fetoproteína y el antígeno carcinoembrionario fueron negativos.

A los dos años de edad, la búsqueda de secuencias génicas del cromosoma Y fue positiva, por lo que se informó a los padres del riesgo mayor de gonadoblastoma, recomendándose la extirpación de la gónada remanente, procedimiento no autorizado por los padres; por lo anterior se vigiló la gónada con determinaciones semestrales de alfa-fetoproteína y ecosonograma pélvico. A los siete años de edad, el ecosonograma abdominal evidenció crecimiento tumoral, por lo que se realizó laparotomía exploradora, encontrando gónada izquierda crecida, edematosa y vascularizada, que fue extirpada. El examen anatomopatológico del espécimen demostró gonadoblastoma.

### Caso 2

Producto de la cuarta gestación, de curso y parto normales; pesó al nacimiento 3575 g, llanto y respiración espontáneos. Madre de 25 años y padre de 27 años de edad, sanos, no consanguíneos. A la exploración física se observó tubérculo genital de 2.5 cm de longitud y 0.8 cm de diámetro, con cuerpos cavernosos bien desarrollados y foseta ciega en la punta del falo, unido a la base de los pliegues labioescrotales por una cuerda fibrosa. En la parte media de los labios se observó seno urogenital estrecho de 2 a 3 mm de diámetro. Los labios tenían características rugosas, se unían a 1.5 cm de la punta y había hipospadia perineoescrotal; no se logró palpar las gónadas.

A los 22 días de edad se realizó genitografía en la que se apreció solamente el seno urogenital. Los exámenes hormonales mostraron el eje hipotálamo-suprarrenal en buenas condiciones (estudios basales de cortisol y 17-hidroxiprogesterona normales, testosterona libre 3.3 pg/mL). Después de la estimulación con gonadotropina coriónica se notó incremento de testosterona libre (24.4 pg/mL).

A los cuatro meses de edad, una minilaparotomía exploratoria puso de manifiesto una vagi-

na atrésica, gónadas con apariencia de ovarios y salpinges y útero de aspecto macroscópico normal. El estudio histopatológico en biopsia reveló del lado izquierdo 90 % de parénquima ovárico y 10 % de tejido testicular rudimentario; del lado derecho, 75 % era testicular y 25 % ovárico, sin datos de malignidad (ovotestes bilateral).

A los nueve meses de edad se realizó vaginoplastia y reducción del clítoris, y a los cuatro años, gonadectomía derecha y resección de la porción testicular de la gónada izquierda. El examen anatómopatológico de la gónada derecha (ovotestes) contenía folículos primordiales y estroma ovárico, así como túbulos seminíferos (algunos de tipo infantil y otros con proliferación de células germinales y calcificaciones), hiper cromasia y atípicas, edema del intersticio y células estromales no diferenciadas, con neoplasia intratubular germinal (gonadoblastoma). El fragmento del lado izquierdo mostró folículos, estroma y túbulos seminíferos de tipo infantil con células germinales y calcificaciones. Cuatro meses después se extirpó la gónada izquierda, que mostró histológicamente túbulos seminíferos y folículos primordiales dentro del estroma ovárico, los primeros con proliferación de células germinales atípicas (neoplasia intratubular germinal y focos con gonadoblastoma). Posterior a la cirugía se realizaron estudios moleculares en busca de secuencias de cromosoma Y.

### Estudios específicos

**Análisis citogenético.** El cariotipo se realizó en 30 células por cada caso, a partir de cultivos de células obtenidas de sangre periférica y tinción con bandas GTG.

**Análisis molecular.** Se extrajo ADN de ambos pacientes a partir de sangre venosa periférica,<sup>8</sup> el cual se verificó en su integridad por espectrofotometría. La amplificación se hizo mediante RCP y se tipificaron los marcadores STR DYS19, DYS390, DYS391, DYS392 y DYS393 del cromosoma Y.<sup>9,10</sup>

La amplificación de estos marcadores se hizo en un termociclador MJ Research PTC 200®, con 30 ciclos de un único programa de termociclado: desnaturalización inicial de 94 °C por un minuto, desnaturalización de 94 °C por 20 segundos, alineamiento de 57 °C por 20 segundos, extensión de 72 °C por 20 segundos, ex-

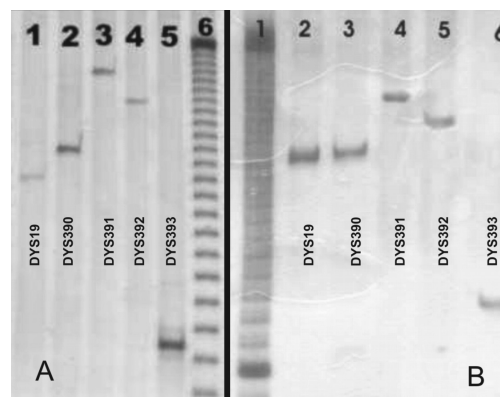
tensión final de 72 °C por dos minutos y enfriamiento final de 4 °C por cinco minutos. Cada reacción de amplificación se llevó a cabo en eventos independientes con las siguientes concentraciones de reactivos: Buffer 1X, MgCl<sub>2</sub> 1.5 mM, dideoxinucleótidos, dNTP mix, PCR Grade, Invitrogen® 100 µM, cebadores sentido y antisentido 3 pmol/µL, Taq DNA polimerasa, Invitrogen® 0.02 u/µL y ADN 10 ng/µL.

Los productos de la RCP se analizaron por electroforesis en geles de poliacrilamida a razón 19:1 con una concentración de 7 % y se utilizó nitrato de plata como agente de tinción.

En los dos pacientes sujetos a estudio, el cariotipo resultó 46,XX y para la amplificación de los marcadores DYS19, DYS390, DYS391, DYS392 y DYS393 ambos casos resultaron positivos para todos los marcadores (figura 1).

### Discusión

La ambigüedad de genitales en el recién nacido es una condición de urgencia social que requiere intervención médica inmediata dada la incertidumbre en la asignación de sexo,<sup>10</sup> y constituye un reto terapéutico.<sup>11</sup> El diagnóstico de certeza en pacientes con hermafroditismo verdadero es complejo, debido a la variedad de procedimientos médico-quirúrgicos que deben realizarse para su confirmación.<sup>12</sup>



**Figura 1. En los geles de poliacrilamida se aprecian los corrimientos (bandas) de los marcadores DYS19, DYS390, DYS391, DYS392 y DYS393 en cada paciente. A) Carriles 1-5, marcadores del cromosoma Y; carril 6, marcador referencia de ADN de peso molecular 10 pb. B) Carril 1, marcador de referencia de peso molecular de 10 pb; carriles 2-6, marcadores del cromosoma Y**

En los casos descritos, el diagnóstico definitivo de hermafroditismo verdadero se obtuvo por biopsia gonadal. La búsqueda de secuencias del cromosoma Y fue realizada posteriormente a la biopsia gonadal en el primer caso y después del desarrollo de gonadoblastoma bilateral en el segundo. Si el estudio molecular se hubiera realizado en paralelo con el estudio de cariotipo, el riesgo de gonadoblastoma hubiera sido considerado desde etapas tempranas.

La secuencias de Y en el primer caso alertó al clínico para una vigilancia estrecha de la gónada que permanecía intraabdominal, la que al cabo de algunos años evolucionó a gonadoblastoma.

El cariotipo no representa de manera certera la condición sexual biológica integral de los pacientes,<sup>5</sup> debido a que sólo es un muestreo de las líneas celulares en médula ósea. Así, líneas con diferente complemento cromosómico en distintas estirpes celulares pueden pasar inadvertidas por los medios citogenéticos convencionales. En ambos casos, el material cromosómico del Y incrementó el riesgo para el desarrollo de gonadoblastoma. Las líneas celulares con cromosomas Y pueden pasar inadvertidas en sujetos hermafroditas con cariotipo 46,XX, por lo que se debe buscar con métodos moleculares.

El estudio molecular de secuencias de cromosoma Y es un auxiliar valioso en el diagnóstico del hermafroditismo verdadero porque es rápido, no invasivo e identifica las líneas celulares que portan las secuencias ocultas del cromosoma Y, aun cuando la evaluación macroscópica o histopatológica no revelen tejido testicular.<sup>4</sup>

Aunque la cirugía laparoscópica y la biopsia son los métodos de elección y definitivos en el diagnóstico de problemas de diferenciación sexual sin gónadas palpables,<sup>12</sup> deben ser posteriores al cariotipo y la detección molecular de secuencias génicas del cromosoma Y, cuyos resultados orientarán al clínico y al cirujano.

En conclusión, el análisis molecular de secuencias del cromosoma Y por RCP es una herramienta no invasiva, rápida, económica y confiable para evidenciar líneas celulares que contengan el cromosoma Y, además complementa los estudios citogenéticos convencionales. Sus resultados proporcionan bases adicionales que permiten optimar la toma de decisiones médicas y quirúrgicas.

## Referencias

1. Johns Hopkins University. Online Mendelian inheritance in man, OMIM (TM). Baltimore, MD. MIM Number: #235600. Disponible en <http://www.ncbi.nlm.nih.gov/omim/>
2. Aparicio-Rodrigo M, Melgosa-Hijosa E, Bernal-Vaño M, Martín-Serrano N, Gracia-Bouthelie R. Hermafroditismo verdadero familiar: aportación de un nuevo caso y revisión de la literatura. *An Esp Pediatr* 1996;45:93-96.
3. Zaparackaitė I, Barauskas V. Congenital genital anomalies. Aspects of diagnostics and treatment. *Medicina (Kaunas)* 2003;39:105-113.
4. Gillenwater JY, Grayhack JT, Howards SS, Mitchell ME. *Adult and pediatric urology*. Philadelphia, USA: Lippincott Williams & Wilkins; 2002. p. 2549-2550.
5. Queipo G, Zenteno JC, Pena R, Nieto K, Radillo A, Dorantes LM, et al. Molecular analysis in true hermaphroditism: demonstration of low-level hidden mosaicism for Y-derived sequences in 46,XX cases. *Hum Genet* 2002;111:278-283.
6. McElreavey K, Fellous M. Sex determination and the Y chromosome. *Am J Med Genet* 1999;89:176-185.
7. Rajender S, Rajani V, Gupta NJ, Chakravarty B, Singh L, Thangaraj K. SRY-Negartve 46,XX male with normal genitals, complete masculinization and infertility. *Mol Hum Reprod* 2006;12:341-346.
8. Miller SA, Dykes DD, Polesky HF. A simple salting out procedure for extracting DNA from human nucleated cells. *Nucleic Acids Res* 1988;16:1215.
9. Rangel-Villalobos H, Jaloma-Cruz AR, Sandoval-Ramírez L, Velarde-Félix JS, Gallegos-Arreola MP, Figuera LE. Y-chromosome haplotypes for six short tandem repeats (STRs) in a Mexican population. *Arch Med Res* 2001;32:232-237.
9. Redd AJ, Agellon AB, Kearney VA, Contreras VA, Karafet T, Park H, et al. Forensic value of 14 novel STRs on the human Y chromosome. *Forensic Sci Int* 2002;130:97-111.
10. Ramírez-Velasco JA, Morales-Juvera E, De la Cruz-Yáñez H, Díaz-Pardo M, Quiroz-Guerrero J, Montalvo López H. El niño con genitales ambiguos. Tratamiento quirúrgico. *Rev Med IMSS* 2002;40:15-17.
11. Chertin B, Koulikov D, Alberton J, Hadas-Halpern I, Reissman P, Farkas A. The use of laparoscopy in intersex patients. *Pediatr Surg Int* 2006;2:405-408.
12. Dénes FT, Cocuzza MA, Schneider-Monteiro ED, Silva FA, Costa EM, Mendonca BB, et al. The laparoscopic management of intersex patients: the preferred approach. *BJU Int* 2005;95:863-867. 