

Tumor del estroma gastrointestinal (GIST) de yeyuno: caso clínico

Víctor Eduvigis Navarrete-Salazar,^a
 Alfonso Eduardo Fierro-Macías,^b
 Victoria Michelle Mena-Burciaga,^b
 Carlos Mario Franco-Prieto,^a Alfredo Felipe Gallardo-Loya,^c
 Manuel Martínez-Meraz^b

Jejunal gastrointestinal stromal tumor (GIST): clinical case

Background: Gastrointestinal stromal tumors (GIST) are the most common mesenchymal tumors of the gastrointestinal tract. It is exposed a clinical case of jejunal GIST from a second-level hospital in Mexico.

Clinical case: Female patient of 76 years, with history of tobacco use (two cigarettes per day for 25 years), that is referred to General Surgery due to a four-month evolution of symptoms, characterized by abdominal pain, hyporexia and urinary symptomatology. Physical examination revealed a non-pulsatile, solid, non-mobile, non-painful mass in the hypogastrium and right iliac fossa of approximately 15 cm in length. Ovarian tumor was ruled out, since CEA and CA-125 tumor markers were negative. Abdominopelvic ultrasound was performed and reported a solid tumor with cystic spaces inside. CT reported a solid tumor of 9.5 x 2.5 x 8.3 cm, with defined edges, multilobed, presence of some calcifications in its wall that did not show enhancement with the use of contrast media. Patient underwent exploratory laparotomy and it was found a jejunal tumor, 210 cm from the ligament of Treitz. Immunohistochemistry reported positivity to KIT and DOG1, confirming the diagnosis of GIST.

Conclusion: GISTs are uncommon entities. Their clinical presentation is insidious and the preoperative diagnosis is complex due to the need for biopsy. The treatment is surgery, but tyrosine kinase inhibitors should be administered. Even in patients with response to treatment, follow-up is mandatory due to the risk of recurrence.

Keywords

Gastrointestinal Stromal Tumors

Imatinib Mesylate

Proto-Oncogene Proteins c-kit

Jejunum

Recibido: 03/06/2018

Palabras clave

Tumores del Estroma Gastrointestinal

Mesilato de Imatinib

Proteínas Proto-Oncogénicas c-kit

Yeyuno

Aceptado: 13/02/2020

Los tumores del estroma gastrointestinal (del inglés GIST: *gastrointestinal stromal tumors*) son el tipo más común de tumor mesenquimatoso del tracto gastrointestinal; las células neoplásicas de los GIST parecen surgir de una célula precursora común, la misma célula que da origen a la célula intersticial de Cajal en el plexo mientérico, principalmente debido a mutaciones en uno de los receptores de tirosina cinasa, el KIT (CD117), o en el receptor alfa del factor de crecimiento derivado de plaquetas (del inglés PDGFRA, *platelet-derived growth factor receptor alpha*).¹ El objetivo del presente estudio consiste en presentar un caso clínico de GIST en yeyuno, comprobado mediante estudios de imagen, histopatología e inmunohistoquímica en un hospital de segundo nivel de atención en México.

Caso clínico

Paciente de sexo femenino, de 76 años de edad, que presentó como antecedentes personales patológicos: diabetes mellitus tipo 2, hipertensión arterial sistémica, neumopatía obstructiva crónica, insuficiencia venosa crónica, otitis media crónica e hysterectomía sin ooforectomía. Sus antecedentes ginecoobstétricos incluyeron: menarca a los 16 años, inicio de vida sexual activa a los 22 años, ocho gestas, cinco abortos y tres partos. Además presentó tabaquismo positivo a razón de dos cigarrillos diarios durante 25 años.

La paciente fue referida al servicio de Cirugía General por presentar cuadro de cuatro meses de evolución, caracterizado por dolor abdominal tipo cólico en hipogastrio, sintomatología urinaria (disuria, tenesmo y polaquiuria) e hiporexia. A la exploración física se detectó tumor no pulsátil, sólido, no móvil, no doloroso, adherido a planos profundos en hipogastrio y fosa ilíaca derecha, de aproximadamente 15 cm de longitud (**figura 1A**).

A su ingreso, la paciente presentó resultados de laboratorio dentro de parámetros normales: biometría hemática, química sanguínea, pruebas de función hepática, tiempos de sangría, examen general de orina, urocultivo, sangre oculta en heces y coproparasitoscópico.

Debido a la sospecha de tumor ovárico, se realizaron marcadores tumorales (antígeno carcinoembrionario y CA-125), los cuales se reportaron normales. Posteriormente se realizó ultrasonido abdominal, que reportó imagen compatible con tumoración sólida a nivel de hipogastrio y

^aInstituto Mexicano del Seguro Social, Hospital General de Zona No. 23, Servicio de Cirugía General. Hidalgo del Parral, Chihuahua, México

^bInstituto Politécnico Nacional, Escuela Superior de Medicina, Sección de Estudios de Posgrado e Investigación. Ciudad de México, México

^cUniversidad Autónoma de Chihuahua, Facultad de Medicina. Hidalgo del Parral, Chihuahua, México

Comunicación con: Víctor Eduvigis Navarrete Salazar
 Teléfono: 627 112 0375

Correo electrónico: vnavarrete69@hotmail.com

Introducción: los tumores del estroma gastrointestinal (GIST) son los tumores mesenquimatosos más comunes del tracto gastrointestinal. Se expone un caso clínico de GIST en yeyuno que se presentó en un hospital de segundo nivel en México.

Caso clínico: femenino de 76 años, con antecedente de tabaquismo (dos cigarrillos diarios durante 25 años), referida a Cirugía General por cuadro de cuatro meses de evolución (dolor abdominal tipo cólico en hipogastrio, hiporexia y sintomatología urinaria). A la exploración física, se le detectó tumor no pulsátil, sólido, no móvil, no doloroso, adherido a planos profundos en hipogastrio y fosa ilíaca derecha de aprox. 15 cm de longitud. Se descartó tumor ovárico al resultar negativos los marcadores tumorales ACE y CA-125. Se realizó ultrasonido abdominopélvico que reportó imagen de tumoración sólida con zonas quísticas en su interior. La

TC reportó tumoración sólida, de bordes definidos, multilobulada con algunas calcificaciones milimétricas en su pared de 9.5 x 2.5 x 8.3 cm y sin realce al administrar medio de contraste. La paciente se sometió a laparotomía exploradora y se encontró tumoración adherida a yeyuno a 210 cm del ligamento de Treitz. El tumor fue positivo a KIT y DOG1, lo que confirmó el diagnóstico de GIST de patrón fusiforme.

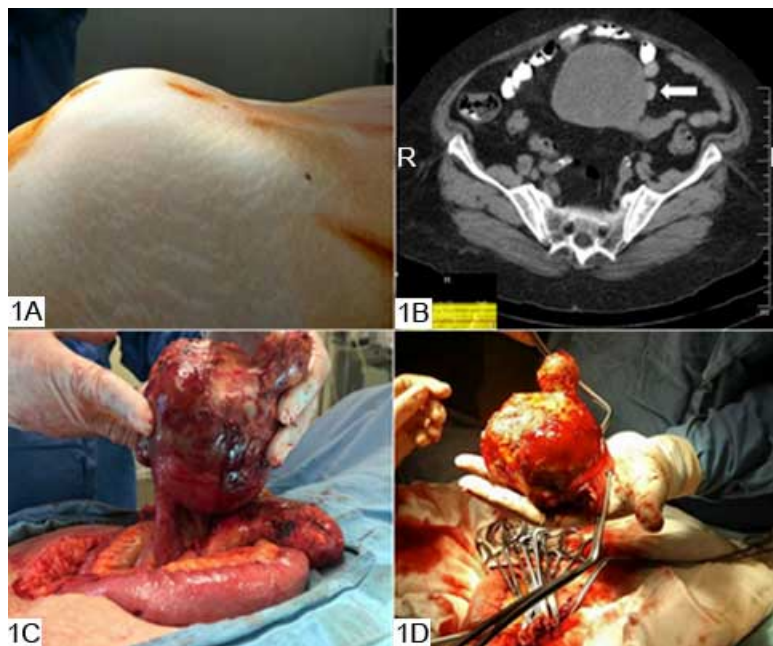
Conclusión: los GIST son poco frecuentes. Su presentación clínica es insidiosa y el diagnóstico preoperatorio es complejo debido a la toma de biopsia. El tratamiento continúa siendo la cirugía, pero se deben administrar inhibidores de la tirosina cinasa. Incluso en pacientes con respuesta favorable al tratamiento, se recomienda seguimiento por riesgo de recidiva.

fosa ilíaca derecha con zonas quísticas en su interior (cuyas medidas fueron 89 x 97 x 126 mm), no vascularizada a la aplicación de *Doppler* color.

Se realizó tomografía computada de pelvis que reportó tumoración sólida, de bordes definidos, multilobulada, con presencia de algunas calcificaciones milimétricas en su pared, cuyas medidas fueron 9.5 x 2.5 x 8.3 cm, y que tras la administración de medio de contraste no presentó realce; no se observaron adenopatías circundantes (**figura 1B**).

La paciente fue sometida a laparotomía exploradora, gracias a la cual se observó tumoración dependiente de intestino delgado a 210 cm del ligamento de Treitz, con múltiples adherencias y con las características descritas previamente. Se realizó la resección cuidadosa del tumor sin rasgar su cápsula, así como de 15 cm de intestino delgado con su posterior anastomosis termino-terminal (**figuras 1C y 1D**). Se exploró la cavidad abdominal y pélvica en búsqueda intencionada de metástasis sin encontrar focos sugestivos.

Figuras 1A, 1B, 1C y 1D, que presentan a la paciente antes de la laparotomía exploratoria y la posterior resección del tumor



1A: visualización preoperatoria del GIST localizado en hipogastrio y fosa ilíaca derecha. **1B:** tomografía computada en la que se observa el GIST adherido a yeyuno (flecha). **1C:** visualización transoperatoria del GIST adherido a yeyuno. **1D:** resección quirúrgica de GIST adherido a yeyuno, con su cápsula intacta

Se envió el tumor a Patología para su estudio histopatológico. Su descripción macroscópica fue: tumoración de aspecto violáceo, hemorrágico, ahulado, al corte con aspecto quístico, relleno de abundante material necrótico-hemorrágico con abundante fibrina, con algunas áreas muy pequeñas de tipo sólido en la periferia, amarillentas. Asimismo, se describe el segmento del intestino delgado adherido de 10 cm, con serosa despulida, que al corte presentó mucosa edematosa y congestiva (**figura 2**). En la descripción microscópica se apreciaron zonas hemorrágicas y necróticas con áreas extensas de fibrina, así como en las zonas sólidas previamente descritas, principalmente en la zona de adherencia al intestino delgado. Se apreció neoplasia maligna que estaba formada por células con citoplasma escaso, mal delimitado, cuyos núcleos eran fusiformes con cromatina gruesa e irregular, y cuya distribución formaba haces largos con algunas mitosis aisladas, lo cual infiltraba el estroma. Los límites quirúrgicos estaban libres de malignidad.

Asimismo, se realizó estudio de inmunohistoquímica que demostró positividad a CD117 y a DOG1 (**figura 3**). Por ende, se confirmó tumor del estroma gastrointestinal de intestino delgado tipo fusiforme con degeneración quística necrótico-hemorrágica en un 99%.

La paciente presentó estado postoperatorio favorable y permaneció hospitalizada para vigilancia durante seis días.

Debido a la ausencia de complicaciones y al estado clínico satisfactorio se decidió egresarla a su domicilio, así como dar seguimiento por el servicio de Oncología y Cirugía General. Actualmente la paciente se encuentra en buenas condiciones generales, sin adenopatías, síntomas residuales o hallazgos sugestivos de recidiva en los estudios de imagen.

Discusión

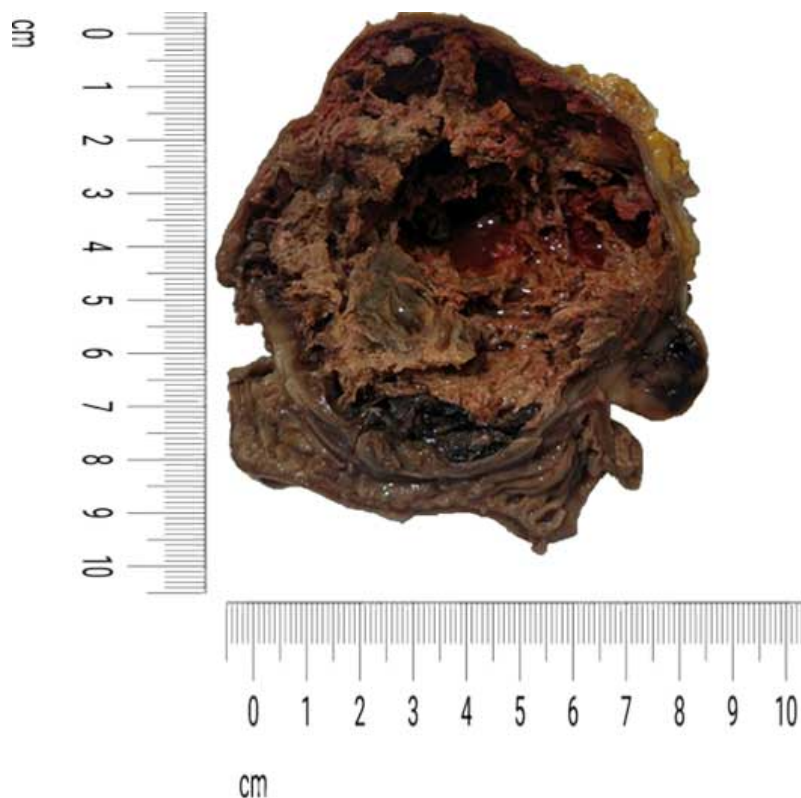
Epidemiología

Reportes del Instituto Nacional de Cáncer de los Estados Unidos indican que los sarcomas comprenden el 2.2% de los cánceres gástricos, el 13.9% de los cánceres de intestino delgado y el 0.1% de los cánceres colorrectales; además, la mayoría de los sarcomas gastrointestinales son GIST.^{1,2}

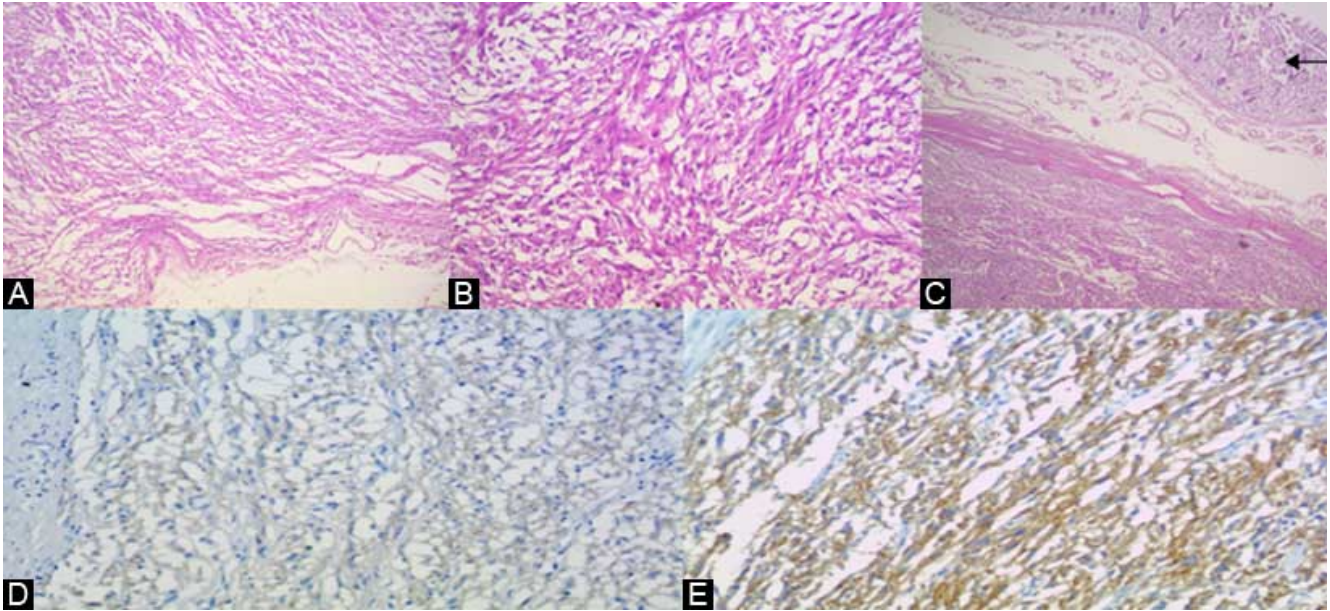
Los porcentajes previos sugieren una incidencia anual aproximada de 500 a 600 nuevos casos de GIST; empero, estas estadísticas pudieran subestimar la verdadera incidencia de GIST, ya que muchos casos no son reportados debido a la complejidad del diagnóstico.¹

La incidencia anual ajustada por edad de GIST es de 6.8 casos por cada millón de habitantes; el 54% fueron del

Figura 2 Aspecto macroscópico del GIST



Se presentan las medidas del GIST, que son de 9.5 x 8.3 cm, con tumoración de aspecto violáceo, hemorrágico, ahulado, al corte con aspecto quístico, relleno de abundante material necrótico-hemorrágico, con abundante fibrina. Se determina GIST fusiforme con degeneración quística necrótico-hemorrágica

Figura 3 Tinción de hematoxilina-eosina

En la tinción de hematoxilina-eosina se expone: **A)** la cápsula del tumor (aumento 60x); **B)** la zona sólida del tumor (aumento 60x) y **C)** la zona de transición entre la cápsula del tumor y el asa intestinal (flecha; aumento 40x). Asimismo, se muestran laminillas de inmunohistoquímica que demuestran positividad hacia **D)** DOG1 y **E)** KIT (CD17)

sexo masculino y el 46% del sexo femenino. En reportes de países europeos como Islandia, Holanda, España y Suecia se sugiere una incidencia anual que va de 6.5 a 14.5 casos por cada millón de habitantes. Asumiendo una incidencia anual de 10 casos por millón de habitantes, se diagnosticarían 3000 casos de GIST cada año.¹

Según una serie de autopsias consecutivas realizadas a pacientes mayores de 50 años en Alemania, los GIST pequeños (de 1 a 10 mm de diámetro) fueron detectados en el 22.5% de las mismas. De forma similar, en un estudio realizado en Japón, en el que se estudiaron 100 estómagos resecados de pacientes con cáncer gástrico, los GIST fueron detectados en el 35% de los casos. Estos GIST fueron inmunopositivos para CD117 y frecuentemente presentaban mutación oncogénica en el gen que codifica para CD117 o para el PDGFRA. Estos hallazgos sugieren que la mayoría de los GIST pequeños no presentan una progresión rápida hacia tumores macroscópicos de tamaño considerable, incluso con la presencia de mutaciones en KIT o en PDGFRA.¹

Los GIST se han reportado en todos los grupos de edad, incluyendo a recién nacidos. Sin embargo, es extremadamente raro encontrarlos en pacientes menores de 30 años. La edad promedio de presentación de estos tumores en la población adulta varía de los 60 a los 69 años y la mayoría son diagnosticados una década después de que los pacientes comienzan con la sintomatología. Es menester mencionar que solo el 2.7% de los GIST gástricos y el 0.6% de los GIST de intestino delgado son detectados en pacientes con edad inferior a los 21 años.^{1,2,3,4}

Diagnóstico

El diagnóstico de los GIST se ha incrementado notoriamente desde 1992 y la tasa de supervivencia ha mejorado significativamente desde la introducción de los inhibidores de la tirosina cinasa (del inglés TKI, *tyrosine kinase inhibitors*), como el mesilato de imatinib o el malato de sunitinib. Es probable que el incremento en el número de GIST diagnosticados anualmente se deba a una mayor preocupación por parte de los médicos tratantes, así como a la mejora en la detección histopatológica.¹

Los GIST pueden presentarse en cualquier sitio del tracto gastrointestinal, aunque son más frecuentes en el estómago (60%) y en el intestino delgado (30%), mientras que el duodeno (5%), así como el apéndice, el colon, el recto, el mesenterio y el esófago (< 5%) comprenden los sitios primarios menos frecuentes. Una menor cantidad de GIST se presenta entre el abdomen y el retroperitoneo, pero no muestran una asociación anatómica clara con el tracto gastrointestinal. Los tumores del estroma no gastrointestinales (de tejidos blandos) son histológicamente e inmunofenotípicamente similares a los gastrointestinales, pero presentan un patrón más agresivo. Las manifestaciones clínicas de malignidad suelen ser metástasis hepática o diseminación abdominal. Por su parte, la diseminación linfática, pulmonar o a otros sitios extraabdominales es extremadamente infrecuente.¹

Por lo general, los pacientes con diagnóstico posible de GIST se presentan con cuatro patrones clínicos característicos:^{1,2,3,4,5}

1. Presentación súbita en forma de abdomen agudo debido a hemorragia intraabdominal, sangrado, perforación u obstrucción gastrointestinal.
2. Tumor de gran tamaño ubicado en el abdomen, con o sin síntomas.
3. Como hallazgo incidental transoperatorio o en estudios de imagen.
4. Como hallazgo incidental durante endoscopias (GIST < 2 cm).

Los GIST se presentan como lesiones incidentales y van de aquellos que miden apenas unos pocos milímetros de diámetro a los tumores de gran tamaño de más de 35 cm, aunque su tamaño promedio al momento del diagnóstico es de 5 cm. Los tumores por lo general se encuentran adheridos a la pared intestinal, pero es posible encontrarlos en forma de pólipos serosos o mucosos. La ulceración de la mucosa es una manifestación típica de los GIST y se asocia con sangrado gastrointestinal. La mayoría de estos tumores se presenta como un nódulo solitario bien circunscrito, cuya superficie externa es carnosa y puede contener áreas de degeneración quística, necrosis y hemorragia. Ocasionalmente, se observan nódulos satélites entre la *muscularis* propia adyacente y la serosa. Excepcionalmente un paciente se presentará con dos GIST simultáneos en diferentes localizaciones del tracto gastrointestinal. En estos casos se deberá sospechar de la presencia de GIST familiar, que se encuentra asociado a hiperplasia de las células intersticiales de Cajal, en el plexo mientérico.¹

Se han descrito tres patrones histológicos: fusiforme (70%), epitelioides (20%) o mixto. Los GIST epitelioides tienen una arquitectura anidada o difusa, mientras que el patrón fusiforme se presenta como agrupaciones en fascículos cortos o espirales. El estroma es usualmente escaso, pero varía de hialinizado a mixoide (muy raros). Los GIST fusiformes en su mayoría tienen una citología uniforme, con citoplasma eosinófilo fibrilar y núcleos que contienen cromatina fina, así como nucléolos discretos. La presencia de pleomorfismos citológicos es infrecuente y aumenta la posibilidad de un diagnóstico diferencial. No obstante, el patrón epitelioides muestra evidencia de bi o multinucleación, así como atipia nuclear significativa.^{1,2}

El diagnóstico morfológico diferencial del GIST fusiforme incluye tanto lesiones benignas como malignas, tales como tumores del músculo liso (leiomioma, leiomiomasarcoma, etcétera), schwannoma, tumor desmoide intraabdominal, fibromatosis, tumor miofibroblástico inflamatorio, tumor fibroso solitario y carcinoma sarcomatoide. El diagnóstico diferencial del GIST epitelioides incluye el carcinoma, el melanoma metastásico, el sarcoma de células claras, variantes epitelioides del leiomiomasarcoma y el hemangioendotelio epitelioide.^{1,2,3}

Obtener una adecuada muestra de tejido tumoral para establecer el diagnóstico definitivo previo a la resección quirúrgica continúa siendo un reto, debido a que este tipo de tumores tiende a ser de consistencia suave y friable, por lo que la biopsia pudiera ocasionar su ruptura y aumentar el riesgo de diseminación. Además, el diagnóstico de GIST es sugestivo según la presentación clínica y estudios complementarios, como el ultrasonido endoscópico o la

esofagogastroduodenoscopia. A pesar de que la recomendación actual consiste en tomar una muestra tumoral a través de aspiración con aguja fina guiada por ultrasonido endoscópico, pudiera omitirse la toma de biopsia si el tumor es sencillo de resear y el paciente no requiere tratamiento preoperatorio con TKI.^{1,2,3,4}

Además de los datos clínicos y el estudio morfológico, existen recursos laboratoriales y de imagen de gran importancia para establecer un diagnóstico certero. Entre ellos, la inmunohistoquímica, el perfil de expresión génica, la tomografía computada (TC), la resonancia magnética (RM) y la tomografía por emisión de positrones con fluorodesoxiglucosa (PET-FDG). Los GIST presentan un perfil inmunohistoquímico que resulta esencial para confirmar el diagnóstico. Aproximadamente el 95% son positivos para CD117, aunque la intensidad de la tinción no predice el comportamiento o la respuesta al tratamiento con TKI. Aun cuando la positividad hacia KIT es una de las principales características de los GIST, por sí sola no pudiera ser suficiente para establecer el diagnóstico. Existen tumores no GIST que también son positivos para KIT, como el melanoma metastásico, el angiosarcoma, el sarcoma de Ewing, el neuroblastoma de la infancia, el tumor mieloides extramedular, el seminoma y el carcinoma pulmonar de células pequeñas.^{1,2,3,4}

Otros marcadores comúnmente expresados por los GIST incluyen el antígeno CD34 (70%), la actina del músculo liso (del inglés SMA: *smooth muscle actin*; 30-40%), la desmina (< 5%) y la proteína S100 (< 5%). El inmunofenotipo de los GIST varía dependiendo de la localización anatómica: el CD34 se encuentra positivo en lesiones esofágicas, gástricas y rectales; el SMA en el intestino delgado y el S100 en GIST intestinales pequeños.¹

Aproximadamente el 5% de los GIST son negativos a KIT, los cuales son denominados *GIST KIT-negativos*. El diagnóstico preciso es de suma importancia, puesto que algunos GIST KIT-negativos presentan sensibilidad a los TKI. La inmunotinción con PDGFRA ha demostrado particular importancia en este escenario debido a su potencial para discriminar entre GIST KIT-negativos y otras lesiones mesenquimatosas gastrointestinales. Las mutaciones de BRAF también se han reportado en un pequeño subgrupo de GIST intestinales de alto riesgo (resistentes a TKI) que no presentan mutaciones en KIT ni en PDGFRA. Este hallazgo sugiere que un subgrupo de pacientes pudieran beneficiarse del tratamiento con inhibidores selectivos de BRAF como alternativa a los TKI.^{1,2}

La proteína cinasa C theta (PKCtheta) es un efector en la vía de señalización del KIT, por lo que juega un rol importante en el diagnóstico de los GIST KIT-negativos. También se ha demostrado que la PKCtheta es activada en todos los GIST, independientemente de sus mutaciones y, por ende, pudiera funcionar como un nuevo agente terapéutico.¹

El anticuerpo DOG1 se encuentra expresado en los GIST, independientemente de sus mutaciones. En un estudio de 1168 casos de GIST, la sensibilidad del DOG1 y del KIT fue casi idéntica (94.4% frente a 94.7%, respectivamente); además, se observó una fuerte concordancia entre la positividad mediante inmunohistoquímica (92.3% para ambos). Los GIST epitelioides gástricos con mutaciones del

PDGFRA son más sensibles a DOG1 y los GIST intestinales a KIT. En general, aproximadamente el 2.6% de los GIST son negativos tanto a DOG1 como a KIT y el 30% de los GIST KIT-negativos pueden ser confirmados con inmunohistoquímica para DOG1.^{1,2,4}

Los estudios del perfil de expresión génica han demostrado que los GIST primarios no tratados se caracterizan por firmas genéticas distintivas que son homogéneas y estrechamente distintas a otros subtipos de sarcomas. De entre los genes discriminatorios más prominentes, la expresión de KIT, *PKCtheta* y el receptor 20 acoplado a proteína G (del inglés *GPR20: G-protein-coupled receptor 20*) han sido los más significativos.¹

De acuerdo con el perfil de expresión génica, el receptor del factor de crecimiento similar a la insulina tipo 1 (del inglés *IGF1R, insulin-like growth factor 1 receptor*) se encuentra con frecuencia en los GIST de tipo salvajes pediátricos. Basados en la información disponible hasta el momento, el perfil de expresión génica continúa como una herramienta de uso exclusivo para investigación que podría ser útil para predecir la respuesta de los GIST al tratamiento con TKI, para identificar nuevos blancos de progresión tumoral y para estudiar la patogénesis.^{1,4}

Los estudios de imagen se realizan para evaluar integralmente un GIST, incluyendo el diagnóstico, la estadificación, la respuesta al tratamiento y el seguimiento de una posible recurrencia. La TC o la RM son muy efectivas para establecer la extensión de la enfermedad, mientras que la PET-FDG aunada a las anteriores pruebas ofrecen la oportunidad de evaluar la actividad tumoral.^{1,2,3,4}

La TC (u ocasionalmente la RM) es considerada la modalidad de imagen inicial para evaluar un tumor abdominal o síntomas abdominales no específicos. Se prefiere la TC contrastada para caracterizar y evaluar la extensión de un tumor abdominal, así como para examinar la presencia o ausencia de metástasis durante el análisis inicial de un GIST confirmado mediante estudios histopatológicos. Cuando un tumor pequeño es encontrado de manera incidental durante una endoscopia, se recomienda el uso de TC para evaluar la extensión extraluminal de la enfermedad.^{1,2,3,4}

Se debe realizar una TC basal (previo al tratamiento) mediante la administración de medio de contraste vía oral, con la finalidad de definir los márgenes intestinales. De mayor importancia resulta el uso de contraste intravenoso, ya que es esencial observar el grado y el patrón de realce de los vasos tumorales. La fase venosa portal de una TC contrastada puede desenmascarar una metástasis hipervascular hepática ocasionada por un GIST. Otras técnicas de imagen multifásicas (bifásica o trifásica) pudieran ser necesarias para identificar estas metástasis hepáticas.^{1,2,3,6}

La TC no contrastada también resulta útil para detectar hemorragia intratumoral que además puede desenmascarar una disminución en la densidad tumoral o un realce posterior en ciertos tumores. Los criterios tradicionales de respuesta al tratamiento antitumoral se basan en el tamaño del tumor y no toman en cuenta los cambios en su metabolismo, densidad o disminución de la vascularidad, criterios que indican respuesta de un GIST al tratamiento con TKI.^{1,2,6}

Una disminución en la densidad tumoral observada en una TC contrastada indica respuesta al tratamiento y se

asocia con la necrosis del tumor o la degeneración (quística o mixoide) de este. Por ende, los criterios tomográficos de respuesta al tratamiento propuestos para los GIST incluyen la densidad y el tamaño tumoral; se trata de criterios que se asocian significativamente con los hallazgos observados durante una PET-FDG.^{1,2}

Por lo general, un GIST se observa en la TC como un tumor sólido hiperdenso que presenta realce al contraste. Sin embargo, los GIST de gran tamaño (> 10 cm) son más complejos debido a sus componentes hemorrágicos, necróticos o degenerativos. Cuando un GIST presenta respuesta a TKI generalmente se vuelve homogéneo e hipodenso y los vasos tumorales, así como los nódulos con realce comienzan a desaparecer. Estos cambios pueden ser observados de uno a dos meses después de tratamiento con TKI.^{1,7}

Reconocer el patrón de respuesta tumoral mediante el uso de TC resulta particularmente importante en la estadificación temprana. Para los pacientes con GIST candidatos a resección quirúrgica, el conocimiento de esos cambios tempranos es benéfico para la decisión quirúrgica final del cirujano.^{1,2,4}

La progresión tumoral se observa típicamente como la presencia de nuevos nódulos pequeños intratumorales sin cambio en el tamaño total tumoral o su morfología; también se puede observar como un aumento en el tamaño de los nódulos intratumorales preexistentes. Cuando se detecta progresión tumoral, la frecuencia de los estudios de imagen debe incrementarse y cada lesión tratada debe ser analizada cuidadosamente con la finalidad de detectar nuevos cambios intratumorales.^{1,3}

Por lo general, la TC se recomienda a los primeros tres meses de iniciado el tratamiento con TKI en los pacientes que presentan GIST irreseccables o con enfermedad metastásica. Por su parte, los pacientes que fueron intervenidos quirúrgicamente para la resección de un GIST deben realizarse seguimiento con TC cada tres o seis meses, con la finalidad de evaluar enfermedad recurrente o metastásica. Para los pacientes con GIST de bajo riesgo, se recomienda un seguimiento menos frecuente y para los pacientes con enfermedad avanzada, la TC es una modalidad de imagen excelente para monitorizar el curso de la enfermedad. La PET-FDG se puede considerar cuando los hallazgos obtenidos en una TC son inconclusos o inconsistentes con las manifestaciones clínicas.^{1,2,3,4}

La PET-FDG ayuda a diferenciar entre la actividad tumoral y un tejido necrótico o inactivo, entre un tejido maligno y uno benigno, así como entre los tumores recurrentes de cambios indeterminados posiblemente benignos. Esto debido a que los tumores presentan una demanda incrementada hacia la glucosa y la captación de fluorodesoxiglucosa en los tumores es proporcional a la tasa metabólica glucolítica en células tumorales activas. La PET-FDG puede ser útil para evaluar enfermedad metastásica compleja en pacientes que son candidatos a cirugía o en aquellos en los que ha fallado la respuesta a TKI. Para monitorizar la respuesta a TKI, se debe considerar tomar una PET-FDG basal antes del tratamiento. Sin embargo, se debe tener en cuenta que el estudio inicial de elección es la TC.^{1,2,3,4,8}

Pronóstico

En cuanto a los factores pronósticos, los principales utilizados para establecer la estratificación de riesgo para GIST son el tamaño, la localización y el índice mitótico. La localización anatómica afecta el riesgo de recurrencia y progresión de la enfermedad; los GIST intestinales pequeños son más agresivos que los GIST gástricos del mismo tamaño. Ante la ausencia de tratamiento con TKI, la recurrencia de un GIST primario completamente resecado se pudiera predecir según el tamaño del tumor, su tasa mitótica y su localización (los pacientes con GIST intestinales pequeños presentan mayor riesgo). La tasa mitótica del GIST después de tratamiento con TKI no se debe utilizar para evaluar el pronóstico, pero pudiera ser útil para establecer la tasa de respuesta contra la resistencia.^{1,2,3,4}

Aproximadamente entre 10 y 15% de los GIST no presentan mutaciones genéticas para KIT y PDGFRA; estos tumores son denominados “tipo salvaje”. Los pacientes que padecen GIST tipo salvaje presentan menor respuesta a los TKI y un peor pronóstico. Como se comentó previamente, se ha demostrado una sobreexpresión del IGF1R en el GIST tipo salvaje del adulto y de la infancia en comparación con los GIST que presentan mutaciones para KIT o PDGFRA. Incluso la inhibición de la actividad del IGF1R o la disminución de su expresión conlleva citotoxicidad celular y apoptosis inducida en las células tumorales (tanto en las sensibles a TKI como en las resistentes). Por tanto, una expresión aberrante del IGF1R pudiera estar asociada con la oncogénesis en un subgrupo de GIST que no presentan mutaciones para KIT o PDGFRA.^{1,2,4}

Asimismo, una sobreexpresión del factor de crecimiento similar a la insulina tipo 1 (del inglés IGF-1: *insulin-like growth factor 1*) se encuentra asociada con los GIST de mayor índice mitótico, mayor tamaño, mayor riesgo, metastásicos y recidivantes. De igual forma, la sobreexpresión del IGF-2 se asocia con GIST de mayor riesgo. Por ende, el IGF1R pudiera ser utilizado como un posible marcador diagnóstico en los GIST que carecen de mutaciones para KIT y PDGFRA, aunque permanece en fase de investigación.¹

Tratamiento

La evaluación inicial de todo paciente con diagnóstico probable de GIST debe incluir historia clínica, exploración física, biometría hemática, pruebas de funcionamiento hepático, TC abdominal y pélvica contrastada, RM, endoscopia (con y sin ultrasonido endoscópico para casos seleccionados de tumor gástrico o duodenal primario) así como evaluación quirúrgica para determinar las posibilidades de resección del tumor.^{1,2,3,4}

Los pacientes con GIST que debutan con abdomen agudo requieren cirugía inmediata y, por lo general, no son evaluados para GIST hasta después de obtener el reporte de Patología. En estos pacientes, es importante confirmar que el tumor ha sido completamente resecado mediante la búsqueda intencionada de metástasis con TC abdominal y pélvica.^{1,2,3,4}

Una vez establecido el diagnóstico de GIST, se debe iniciar su abordaje terapéutico. La tasa de respuesta a los regímenes quimioterapéuticos convencionales es prácticamente nula; distintas series han reportado una tasa de respuesta de entre 0 y 5%. La información reportada a nivel mundial apoya sólidamente la hipótesis de que la quimioterapia citotóxica no es útil como tratamiento de los GIST y existe un acuerdo universal en cuanto a que la quimioterapia no debe ser utilizada en los pacientes con GIST. El tiempo de supervivencia en los pacientes que son tratados con quimioterapia citotóxica es de menos de 2 años.^{1,2,3,4}

El mesilato de imatinib es un inhibidor selectivo potente de una familia de enzimas tipo tirosina cinasa relacionadas estructuralmente y que incluyen al CD117, al PDGFRA y al BCR-ABL. Su uso al igual que los otros TKI como tratamiento de los GIST presenta una justificación científica sólida, debido a que los GIST se asocian con una activación constitutiva del receptor de KIT; además, la mayoría de los GIST presentan mutaciones en KIT que son incontrolablemente activas y que contribuyen a la señalización oncogénica.^{1,2,3,4}

En febrero del año 2002, la *Food and Drug Administration* (FDA) aprobó el uso de imatinib para tratar a los pacientes con GIST KIT-positivos irresecables o metastásicos. Sin embargo, se ha demostrado que el efecto terapéutico podría tomar varios meses en aparecer (mediana de 3 meses). Diversos estudios han demostrado que aproximadamente el 71% de los pacientes presentan una respuesta objetiva y que un 18% de los mismos exhiben una estabilidad de la enfermedad de más de un año.^{1,2}

La dosis máxima tolerada es de 400 mg dos veces al día y la dosis inicial recomendada es de 400 mg diarios. Sin embargo, los pacientes que presentan mutaciones en el exón 9 de KIT se pudieran beneficiar de una dosis inicial de 800 mg diarios. El imatinib es metabolizado principalmente por el sistema enzimático del citocromo P-450. El CYP3A4 hepático es la principal enzima responsable del metabolismo de imatinib y los fármacos que potencialmente interactúan con el mismo alteran los niveles plasmáticos de imatinib. En estos casos, el ajuste en la dosis de imatinib pudiera ser necesario para evitar toxicidad o control subóptimo de la enfermedad.^{1,2,3,4,9}

Algunos pacientes pueden ser resistentes al tratamiento con imatinib. Se habla de *resistencia primaria* cuando el tratamiento falla inmediatamente después de su inicio (durante los primeros seis meses) y de *resistencia secundaria* cuando los pacientes que muestran respuesta o estabilización de la enfermedad (por más de seis meses) desarrollan posteriormente progresión. La resistencia primaria se observa con mayor frecuencia en pacientes con mutaciones en el exón 9 de KIT, exón 18 de PDGFRA o GIST tipo salvaje. La resistencia secundaria parece encontrarse asociada a la adquisición de nuevas mutaciones cinasas (que siempre se localizan en los exones que codifican para el dominio de tirosina cinasa como el exón 13, 14 y 17).^{1,2,3,4}

La resistencia a imatinib puede ser tratada mediante el incremento progresivo a una dosis máxima de 800 mg/día. Alternativamente, se puede modificar el tratamiento a sunitinib inmediatamente después de la dosis inicial de imatinib (400 mg/día). El malato de sunitinib es un TKI

menos específico que el imatinib y fue aprobado por la FDA en el 2006 como tratamiento de segunda línea en pacientes con GIST avanzado.^{1,2,3,4}

Sin embargo, además de inhibir a KIT y a PDGFRA, el sunitinib actúa en los receptores del factor de crecimiento endotelial vascular (del inglés VEGFR: *vascular endothelial growth factor receptors*), en el factor estimulante de colonias (del inglés CSF, *colony-stimulating factor*) y en el protooncogén RET. Por ende, el sunitinib posee actividad antiangiogénica potente aunada a la actividad antitumoral asociada con la inhibición del receptor tirosina cinasa. También se ha demostrado que el sunitinib inhibe algunas isoformas mutantes de KIT que son resistentes al imatinib.^{1,2}

La dosis estándar varía de 37.5 mg/día o 50 mg/día. La tasa de respuesta promedio es del 53% y la evidencia demuestra que es una alternativa efectiva con un perfil de seguridad aceptable para los pacientes con GIST resistentes a imatinib. El sunitinib también es metabolizado por el CYP3A4, por lo que se deben tener las mismas precauciones que con el imatinib.^{1,2,4}

Incluso se ha reportado que el tratamiento con TKI de primera y segunda línea (imatinib y sunitinib) para GIST avanzados (irreseccables o metastásicos) en pacientes geriátricos mayores de 70 años es capaz de alcanzar la misma tasa de control de la enfermedad como la observada en pacientes jóvenes, solo teniendo en cuenta la necesidad de ajuste de dosis debido a una mayor incidencia de efectos adversos (14.7% frente a 3.8%).¹⁰

Las opciones para los pacientes resistentes a imatinib y a sunitinib son limitadas. La FDA aprobó en el año 2013 el regorafenib como tratamiento de tercera línea. En un estudio multicéntrico en el que se incluyeron 133 pacientes con resistencia demostrada a imatinib y a sunitinib se demostró que el tratamiento con regorafenib durante ocho meses presentó una disminución en la progresión de la enfermedad, la cual se observó solo en el 21.80% (29 pacientes) pero con una incidencia de efectos adversos del 98.5% (de los cuales un 61.4% fueron eventos graves).¹¹

Estos resultados han sido comprobados por diversas series y aunque los efectos adversos asociados al uso de regorafenib son frecuentes, la tasa de respuesta es mayor al 40% de los casos, por lo que se sugiere su uso en pacientes con enfermedad avanzada y resistencia demostrada mediante progresión de la misma con tratamiento de primera y segunda línea (imatinib y sunitinib).^{12,13,14,15}

Otros TKI de segunda generación como sorafenib, dasatinib y nilotinib muestran actividad pero la eficacia y seguridad de los mismos aún no ha sido confirmada por ensayos clínicos prospectivos. Otros tratamientos en investigación incluyen los inhibidores de mTOR y la proteína de choque térmico 90 (del inglés HSP90, *heat shock protein*).^{1,2,4}

A pesar de los avances en el tratamiento médico, la cirugía continúa siendo el pilar del tratamiento de los pacientes con GIST primario sin evidencia de metástasis y debe ser el tratamiento inicial si el tumor es técnicamente reseccable, así como asociado a un riesgo de morbimortalidad aceptable.^{1,2,3,4}

Los GIST deben ser manejados con extrema precaución con la finalidad de evitar su ruptura. Si la pseudocápsula es rasgada, existe un mayor riesgo de sangrado y ruptura

tumoral. El objetivo es una resección completa con una pseudocápsula intacta y márgenes microscópicos negativos. Durante la laparotomía, el abdomen debe ser explorado minuciosamente a través de las superficies peritoneales, particularmente de la bolsa omental si se trata de un GIST gástrico, del hígado, de la porción rectovaginal y vesical en búsqueda de metástasis.^{1,2,3,4}

Los GIST primarios emergen frecuentemente del estómago e intestino y, como en otros sarcomas, tienden a desplazar a las estructuras adyacentes. Pueden encontrarse densamente adheridos a estructuras adyacentes y, por lo tanto, requerir de una resección en bloque de tejido adyacente. La resección segmentaria del estómago o del intestino se debe realizar con el objetivo de alcanzar márgenes microscópicos negativos. La resección gástrica amplia y la disección linfática y de estructuras adyacentes no involucradas no han demostrado beneficio. La linfadenectomía es innecesaria debido a que la metástasis de nódulos linfáticos es infrecuente.¹

El valor de los márgenes microscópicos negativos es incierto en los GIST de gran tamaño (> 10 cm), ya que pueden esparcir células tumorales a lo largo del peritoneo. El tratamiento de márgenes microscópicos positivos en el resultado patológico no se ha establecido y depende en gran medida del criterio del cirujano, debido a que la interpretación del espécimen por el patólogo es compleja. No existe evidencia que demuestre que los pacientes sometidos a una resección tumoral completa pero que presenten márgenes microscópicos positivos necesiten una reintervención quirúrgica.¹

El equipo multidisciplinario debe considerar cuidadosamente los posibles riesgos y beneficios de una nueva exploración quirúrgica, vigilando minuciosamente la respuesta a tratamiento médico postoperatorio con TKI. Algunos pacientes pueden requerir una cirugía extensa debido a una difícil localización del tumor. Los riesgos operatorios y la recuperación postoperatoria deben ser contemplados contra el beneficio oncológico de la resección tumoral. Por ejemplo, un tumor localizado cerca de la unión gastroesofágica requiere de gastrectomía proximal o total, así como la necesidad de realizar una pancreatoduodenectomía ante la presencia de un GIST duodenal. En estas situaciones, el análisis preoperatorio por parte del equipo multidisciplinario es crítico, ya que se puede evitar una resección radical aun cuando el paciente presente respuesta parcial preoperatoria a los TKI.^{1,2,4}

Por consenso internacional, todos los GIST con tamaño ≥ 2 cm deben ser reseccados mientras que el manejo de los GIST incidentales < 2 cm continúa siendo controversial; la historia natural de estos tumores pequeños, incluyendo la tasa de crecimiento y el potencial metastásico, permanece desconocida. Incluso los tumores más pequeños pueden albergar mutaciones en KIT. Por lo general, son biológicamente indolentes y la mayoría permanecen pequeños o incluso pueden involucionar. Sin embargo, también pudieran ser precursores de un GIST clínicamente significativo.^{1,3,4}

Se ha reportado la resección endoscópica de dichos GIST pequeños, pero debido a los riesgos inherentes de márgenes positivos, esparcimiento tumoral y perforación, su uso continúa siendo controversial. Aunque se recomienda dar

seguimiento endoscópico de este tipo particular de GIST hasta su desenlace final, la frecuencia del seguimiento aún no se ha establecido. Los resultados reportados indican que solo una pequeña proporción de tumores (13%) sin datos de alto riesgo durante el ultrasonido endoscópico (gran tamaño, bordes irregulares, patrón ecogénico heterogéneo, presencia de espacios quísticos y focos ecogénicos) tienen progresión significativa.^{1,2,3,4}

La importancia del abordaje laparoscópico para la resección de los GIST continúa en expansión. Los mismos principios de seguridad sugeridos para la laparotomía se aplican para la cirugía laparoscópica. La evidencia demuestra que no solo es posible este abordaje, sino que presenta menos tasa de recurrencia, menos tiempo de estancia hospitalaria y tiene una menor morbilidad asociada. Hasta el momento, se sugiere para tumores de 2 a 5 cm de longitud.^{1,2,3,4,16,17,18,19,20,21}

El uso de TKI preoperatorio como tratamiento de los GIST es un tema controversial. Pacientes con GIST de gran tamaño localizados se pueden considerar irreseccables debido a un elevado riesgo (inaceptable) de morbilidad o déficit funcional. Por consiguiente, se puede recomendar el uso de imatinib o sunitinib como tratamiento de primera línea con la finalidad de la citorreducción del tamaño tumoral. El uso preoperatorio de imatinib o sunitinib está indicado para tumores de gran tamaño, así como para aquellos que presentan una localización no favorable y que son considerados como potencialmente reseccables. En aquellos pacientes que presentan GIST no candidatos a resección quirúrgica también se debe iniciar tratamiento con TKI.^{1,2,3,4,22}

En un estudio se reportó que la media de supervivencia en pacientes con GIST avanzado (con metástasis hepática) que no reciben tratamiento es de 48 meses, en comparación con los pacientes que recibieron tratamiento con imatinib y sunitinib, cuya media es de 53 meses. Sin embargo, los pacientes sometidos a resección hepática combinada con TKI presentaron una media de supervivencia de 89 meses.²³

Otro punto que se debe considerar son los GIST pediátricos, los cuales son considerados entidades clínico-patológicas diferentes de los GIST observados en adultos y que constituyen entre 1 y 2% de todos los GIST. Típicamente carecen de mutaciones en KIT o PDGFRA. Los GIST pediátricos presentan predominancia por el sexo femenino y usualmente presentan múltiples nódulos en el estómago. La mayoría son de patrón epitelioides y expresan CD117. Los GIST pediátricos presentan un perfil genómico distinto, caracterizado por sobreexpresión de BAALC, PLAG1, IGF1R, FGF4 y NELL1.^{1,2,3,4,24}

La gran mayoría de los GIST pediátricos de tipo salvaje progresan hacia malignidad aun sin presentar aberraciones cromosómicas significativas. Su curso clínico es indolente a pesar de presentar altas tasas de recurrencia y se asocia con mayor sobrevida, incluso en pacientes con enfermedad metastásica. La recurrencia local en el muñón gástrico es más frecuente en GIST pediátricos que en GIST observados en adultos, probablemente debido a su presentación característica multifocal. Por tanto, se recomienda seguimiento endoscópico frecuente. Al igual que en los

adultos, la metástasis ocurre predominantemente en el hígado y en el peritoneo.^{1,2,3,4,24}

El síntoma clínico predominante es la anemia secundaria a sangrado gastrointestinal insidioso, que puede progresar hacia debilidad y síncope. La cirugía presenta un rol de suma importancia en el manejo de los GIST pediátricos, debido a que los pacientes requieren resecciones múltiples. La información sobre el beneficio de tratamiento médico con TKI es limitada y, debido a que la mayoría de los casos son de tipo salvaje, es de esperar una menor tasa de respuesta en comparación con los adultos.^{1,2,3,4,24,25}

Síndromes asociados

Finalmente, es de importancia mencionar la triada de Carney, la cual se integra al presentar un GIST asociado a uno o dos tumores infrecuentes (paraganglioma y condroma pulmonar). Esta triada afecta a menos de 100 pacientes a nivel mundial, no es hereditaria y presenta un patrón similar al observado en los GIST pediátricos. Ocurre predominantemente en mujeres y se caracteriza por ser una enfermedad multifocal en el estómago que por lo general requiere múltiples resecciones gástricas o incluso gastrectomía total. Los pacientes presentan un curso clínico prolongado aun en la presencia de metástasis. Su significativa superposición con el GIST pediátrico sugiere una asociación genética.^{1,2,3,4}

Por su parte, el síndrome de Carney-Stratakis involucra dos de las tres condiciones requeridas para la triada de Carney: la presencia de un GIST concomitante con un paraganglioma. Se asocia con mutaciones diversas en los genes que codifican para la succinato deshidrogenasa (SDH). El estómago es el principal sitio afectado y la enfermedad metacrónica es común.^{1,2,3,4}

Conclusiones

Los GIST son entidades poco frecuentes, pero su incidencia ha aumentado notoriamente en años recientes debido a la mayor preocupación de los médicos. Su presentación clínica es insidiosa y el diagnóstico preoperatorio es complejo debido a la necesidad de la toma de biopsia dirigida por ultrasonido endoscópico o tomografía con la posterior confirmación histopatológica, lo cual resulta incluso imposible de realizar por el riesgo de la ruptura y el esparcimiento tumoral. El pilar del tratamiento continúa siendo la cirugía, pero teniendo en cuenta los beneficios agregados de administrar inhibidores de la tirosina cinasa, como imatinib, sunitinib o regorafenib. Incluso en pacientes con respuesta favorable a la cirugía y a TKI, se recomienda vigilancia estrecha por el riesgo de recidiva. Finalmente, cabe mencionar que es una entidad en la que aún falta un cuantioso camino por recorrer en espera de mejorar la calidad de vida y la tasa de supervivencia de los pacientes.

Agradecimientos

Se agradece a los enfermeros quirúrgicos Miguel Andrés Franco Villarreal y Aracely Franco Chacón, así como a los médicos residentes José Guadalupe Esquivel Cassio y Luis Álvaro Barbosa Santos por su apoyo en la toma de fotografías, así como el transporte de piezas de patología y expediente clínico.

Declaración de conflicto de interés: los autores han completado y enviado la forma traducida al español de la declaración de conflictos potenciales de interés del Comité Internacional de Editores de Revistas Médicas, y no fue reportado alguno en relación con este artículo.

Referencias

- Demetri GD, von Mehren M, Antonescu CR, DeMatteo RP, Ganjoo KN, Maki RG, et al. NCCN Task Force report: update on the management of patients with gastrointestinal stromal tumors. *J Natl Compr Canc Netw*. 2010;8(2):S1-41.
- Poveda A, García Del Muro X, López-Guerrero JA, Cubedo R, Martínez V, Romero I, et al. GEIS guidelines for gastrointestinal sarcomas (GIST). *Cancer Treat Rev*. 2017;55 (1):107-19.
- Judson I, Bulusu R, Seddon B, Dangoor A, Wong N, Mudan S. UK clinical practice guidelines for the management of gastrointestinal stromal tumours (GIST). *Clin Sarcoma Res*. 2017;7 (1):6.
- ESMO/European Sarcoma Network Working Group. Gastrointestinal stromal tumours: ESMO Clinical Practice Guidelines for diagnosis, treatment and follow-up. *Ann Oncol*. 2014 Sep;25 Suppl 3:iii21-6.
- Prakash D, Siragusa L, Wajed S, Manzelli A. The mass effect of a slowly growing GIST. *BMJ Case Rep*. 2018 Mar 5;2018. pii: bcr-2017-222556.
- Scola D, Bahoura L, Copelan A, Shirkhoda A, Sokhandon F. Getting the GIST: a pictorial review of the various patterns of presentation of gastrointestinal stromal tumors on imaging. *Abdom Radiol*. 2017;42 (5):1350-64.
- Werewka-Maczuga A, Stepien M, Urbanik A. Evaluation of Alterations in Tumor Tissue of Gastrointestinal Stromal Tumor (GIST) in Computed Tomography Following Treatment with Imatinib. *Pol J Radiol*. 2017;82(1):817-26.
- Lefebvre G, Cornelis F, Cumsille P, Colin T, Pognard C, Saut O. Spatial modelling of tumour drug resistance: the case of GIST liver metastases. *Math Med Biol*. 2017; 4 (2):151-76.
- Wasielewski K, Wasag B, Wozniak A, Pikiel J, Kowalik A, Osuch C, et al. Influence of Cytochrome P450, ABC and SLC Gene Polymorphisms on Imatinib Therapy Outcome of Patients with Gastrointestinal Stromal Tumours (GIST). *Folia Biol (Praha)*. 2017;63(2):78-83.
- Rutkowski P, Bylina E, Lugowska I, Teterycz P, Klimczak A, Streb J, et al. Treatment outcomes in older patients with advanced gastrointestinal stromal tumor (GIST). *J Geriatr Oncol*. 2018;9(5):520-5.
- Demetri GD, Reichardt P, Kang YK, Blay JY, Rutkowski P, Gelderblom H, et al. Efficacy and safety of regorafenib for advanced gastrointestinal stromal tumours after failure of imatinib and sunitinib (GRID): an international, multicentre, randomised, placebo-controlled, phase 3 trial. *Lancet*. 2013;381(9863):295-302.
- Son MK, Ryu MH, Park JO, Im SA, Kim TY, Lee SJ, et al. Efficacy and Safety of Regorafenib in Korean Patients with Advanced Gastrointestinal Stromal Tumor after Failure of Imatinib and Sunitinib: A Multicenter Study Based on the Management Access Program. *Cancer Res Treat*. 2017;49(2):350-7.
- Tamoschus D, Draexler K, Chang J, Ngai C, Madin-Warburton M, Pitcher A. Cost-Effectiveness Analysis of Regorafenib for Gastrointestinal Stromal Tumour (GIST) in Germany. *Clin Drug Investig*. 2017;37(6):525-33.
- Zhang Z, Jiang T, Wang W, Piao D. Efficacy and safety of regorafenib for advanced gastrointestinal stromal tumor after failure with imatinib and sunitinib treatment: A meta-analysis. *Medicine (Baltimore)*. 2017;96 (48):e8698.
- Van Weehaeghe D, Gheysens O, Vandecaveye V, Schoffski P, Van Laere K, Deroose CM. Mixed response on regorafenib treatment for GIST (gastro-intestinal stromal tumor) according to (18)F-FDG-PET/CT. *BMC Cancer*. 2018;18(1):253.
- Wiegmann AL, Fair BA, Myers JA. Laparoscopic, Trans-Gastric Endoscopic Removal of Gastroesophageal Junction Gastrointestinal Stromal Tumors (GIST). *Am Surg*. 2017;83(7):234-7.
- Tanaka Y, Kosuga T, Komatsu S, Okamoto K, Shoda K, Arita T, et al. [Laparoscopic Local Resection for a Gastric GIST with Ulcer Locating Near to the Esophagogastric Junction - A Case Report]. [Article in Japanese] *Gan To Kagaku Ryoho*. 2017;44(12):1308-10.
- Reimondez S, Moser F, Maldonado PS, Alcaraz A, Rossini AM, Obeide LR. Gastrectomía atípica laparoscópica en el tratamiento de gist gástrico. Resultados a corto y mediano plazo. *Med*. 2017;77(4): 274-8.
- Somu K, Dashore AR, Shah AR, Anandh R. Laparoscopic excision of large lower rectal gastrointestinal stromal tumour (GIST): A case report. *J Minim Access Surg*. 2016;12(3):283-5.
- Loureiro Mde P, Almeida RA, Claus CM, Bonin EA, Cury-Filho AM, Dimbarre D, et al. Laparoscopic Resection of Gastrointestinal Stromal Tumors (Gist). *Arq Bras Cir Dig*. 2016;29(1):1-4.
- Hsiao CY, Yang CY, Lai IR, Chen CN, Lin MT. Laparoscopic resection for large gastric gastrointestinal stromal tumor (GIST): intermediate follow-up results. *Surg Endosc*. 2015;29(4):868-73.
- Tang S, Yin Y, Shen C, Chen J, Yin X, Zhang B, et al. Preoperative imatinib mesylate (IM) for huge gastrointestinal stromal tumors (GIST). *World J Surg Oncol*. 2017;15(1):79.
- Shi YN, Li Y, Wang LP, Wang ZH, Liang XB, Liang H, et al. Gastrointestinal stromal tumor (GIST) with liver metastases: An 18-year experience from the GIST cooperation group in North China. *Medicine (Baltimore)*. 2017;96(46):e8240.
- Weldon CB, Madenci AL, Boikos SA, Janeway KA, George S, von Mehren M, et al. Surgical Management of Wild-Type Gastrointestinal Stromal Tumors: A Report From the National Institutes of Health Pediatric and Wildtype GIST Clinic. *J Clin Oncol*. 2017;35(5):523-8.
- Cianci P, Luini C, Marinoni M, Nespoli L, Salvatori A, Salvatore S. Pediatric GIST presenting as anemia. *Pediatr Hematol Oncol*. 2017;34(5):343-7.

Cómo citar este artículo: Navarrete-Salazar VE, Fierro-Macias AE, Mena-Burciaga VM, Franco-Prieto CM, Gallardo-Loya AF, Martínez-Meraz M. Tumor del estroma gastrointestinal (GIST) de yeyuno: caso clínico. *Rev Med Inst Mex Seguro Soc*. 2020;58 (1):66-75.