

# Miotomía endoscópica a través de la boca (POEM): una alternativa endoscópica segura y efectiva para el tratamiento de la acalasia en pacientes geriátricos

Oscar Víctor Hernández-Mondragón,<sup>a</sup>

Omar Michel Solórzano-Pineda,<sup>a</sup>

Juan Manuel Blancas-Valencia,<sup>a</sup>

Marina Alejandra González-Martínez<sup>a</sup>

## Per-oral Endoscopic Myotomy (POEM): A safe and effective treatment for achalasia in geriatric patients

**Background:** Esophageal achalasia is a primary motor disorder of the esophagus characterized by impair relaxation of the lower esophageal sphincter and absent of esophageal peristalsis. Per-oral endoscopic myotomy is an alternative treatment to surgical Heller myotomy in patients over 65 years old. The aim of this paper was to describe the results of peroral endoscopic myotomy (POEM) or the treatment of achalasia in geriatric patients.

**Methods:** We included patients over 65 years old with POEM, from retrospective cohort review, in which POEM was performed with a standardized technique in our department.

**Results:** 12 patients were included, the procedure was successful in 98% of patients, minor adverse events occurred without mortality.

**Conclusions:** POEM is a safe and effective technique for the treatment of achalasia, the results of the study are similar to those reported in the literature.

La acalasia es un trastorno motor primario del esófago caracterizado por falla en la relajación del esfínter esofágico inferior (EEI) y peristalsis esofágica ausente, sin una causa identificable de obstrucción en el esófago distal.<sup>1</sup> Su prevalencia es de 0.3 a 1.63 casos por 100 000 adultos por año,<sup>2</sup> con una distribución similar en ambos géneros y con una media de edad de 50 años. Los síntomas principales son disfagia (90%), pirosis (75%), regurgitación o vómito (45%), dolor torácico no cardíaco (20%) y la pérdida involuntaria de peso (10%),<sup>3</sup> los cuales pueden ser evaluados por medio del índice de Eckardt.<sup>4</sup> La etiología de la acalasia primaria es desconocida, sin embargo, los cambios fisiopatológicos incluyen una pérdida funcional de las células ganglionares del plexo mientérico en el esófago distal y del EEI, generando una degeneración neuronal que se relaciona, generalmente, a un proceso autoinmune desencadenado por una infección viral subclínica (herpes) en un huésped susceptible.<sup>5</sup>

La manometría esofágica de alta resolución (MAR) proporciona una topografía detallada de la presión esofágica, por lo que se ha convertido en el método de elección para el diagnóstico y clasificación de la acalasia.<sup>6,7</sup> Se distinguen tres subtipos de acalasia, según la clasificación de Chicago:<sup>8</sup> Tipo I: acalasia clásica, caracterizada por una presión de relajación (IRP) elevada (> 15 mm Hg) con 100% de peristalsis fallida; Tipo II: acalasia con compresión esofágica, IRP elevada con presurización panesofágica en más del 20% de los tragos, y Tipo III: acalasia espástica, IRP elevada peristalsis anormal, contracciones prematuras (espásticas) en más del 20% de los tragos.

El tratamiento está dirigido a reducir el gradiente de presión a través del EEI. Los tratamientos actualmente incluyen: el farmacológico (bloqueadores de canales de calcio o nitratos), el cual tiene una mala respuesta y múltiples efectos adversos; endoscópico (inyección de toxina botulínica y dilatación esofágica con balón principalmente), aunque la respuesta

### Keywords Palabras clave

Esophageal achalasia	Acalasia del esófago
Endoscopy	Endoscopia
Esophageal motility disorders	Trastornos de la motilidad esofágica

<sup>a</sup>Servicio de Endoscopia, Hospital de Especialidades, Centro Médico Nacional Siglo XXI, Instituto Mexicano del Seguro Social, Ciudad de México, México

Comunicación con: Oscar Hernández Mondragón

Teléfono: 5627 6900, extensión 21317

Correo electrónico: mondragonmd@yahoo.co.uk

**Introducción:** la acalasia es un trastorno motor primario del esófago caracterizado por falla en la relajación del esfínter esofágico inferior y ausencia de peristalsis esofágica sin una causa identificable de obstrucción en el esófago distal. La miotomía endoscópica a través de la boca es un tratamiento alternativo a la cardiomiomía de Heller laparoscópica en pacientes mayores de 65 años. El objetivo de este trabajo fue describir los resultados la miotomía endoscópica a través de la boca (POEM), en pacientes mayores de 65 años.

**Métodos:** estudio retrospectivo con diagnóstico mano-

métrico de acalasia, de pacientes mayores de 65 años de edad.

**Resultados:** se incluyeron 12 pacientes, se consideró tratamiento exitoso cuando el paciente alcanza un índice de Eckardt < 3. El procedimiento fue exitoso en el 98% de los pacientes, se presentaron eventos adversos menores en la mayoría de los pacientes.

**Conclusiones:** la miotomía endoscópica a través de la boca es una técnica segura y efectiva para el tratamiento de acalasia en adultos mayores, los resultados del estudio son similares a los reportados en la literatura.

## Resumen

inicial es buena (> 80%), esta es temporal (toxina) o con un riesgo elevado de perforación (8%) en el caso de la dilatación. De esta forma, el tratamiento quirúrgico -cardiomiomía de Heller laparoscópica (MLH), más un procedimiento antirreflujo- se considera como el estándar de oro,<sup>9</sup> ya que tiene los mayores índices de eficacia a corto y mediano plazo (> 90%). Sin embargo, no todos los pacientes geriátricos son candidatos a este procedimiento, debido al riesgo inherente al mismo. Sin embargo, en el año 2008, se desarrolló la miotomía endoscópica peroral (POEM) por el Dr. Inoue *et al.*<sup>10</sup> Esta técnica consiste en la realización de la miotomía del EEI de forma endoscópica por medio de un túnel submucoso. Múltiples estudios desde entonces han demostrado seguridad y eficacia, comparables con el estándar de oro (MLH). Sin embargo, pocos reportes existen sobre esta técnica en población geriátrica. En el servicio de Endoscopia del Hospital de Especialidades del Centro Médico Nacional Siglo XXI (CMN SXXI) se ha implementado esta técnica desde el 2012, beneficiando a pacientes con este diagnóstico.<sup>11</sup> Por lo cual, el objetivo del estudio fue evaluar la seguridad y eficacia de esta técnica en una cohorte prospectiva de pacientes geriátricos con acalasia.

## Material y métodos

Se analizaron los resultados de pacientes con acalasia esofágica que fueron operados por la técnica endoscópica POEM. Se incluyeron pacientes mayores de 65 años con el diagnóstico de la enfermedad, vírgenes o postratados previamente, que hubieran sido tratados en el departamento de Endoscopia Gastrointestinal del CMN SXXI en un periodo comprendido entre noviembre del 2012 y abril 2017. El diagnóstico de acalasia esofágica

fue realizado con base en una alta sospecha clínica (valoración por el índice de Eckardt), una endoscopia superior, esofagograma con bario y confirmado por manometría de alta resolución (MAR). Se excluyeron pacientes con alguna patología que contraindicara el procedimiento como: hipertensión portal, condiciones premalignas en esófago, pacientes que no pudieran realizarse el procedimiento por un alto riesgo anestésico (ASA IV) y pacientes que rechazaron el procedimiento.

## Valoración antes del procedimiento

Previo al procedimiento, todos los pacientes fueron evaluados por endoscopia, esofagograma cronometrado, MAR, tomografía tóraco-abdominal, cuestionario clínico de Eckardt y de calidad de vida (AE-18) y toma de muestra para enfermedad de Chagas. Una vez confirmada la enfermedad se procedió a su programación.

## Procedimiento POEM

Los pacientes fueron ingresados 24 horas previas al procedimiento, se utilizó profilaxis antimicrobiana (cefalosporina o quinolona), ayuno durante 24 horas, y en el caso de tratarse de pacientes con megaesófago o dilatación severa, se indicó dieta líquida por 72 horas y ayuno 24 horas previas al procedimiento. El procedimiento POEM se realizó de acuerdo a lo ya descrito por Inoue *et al.*<sup>10</sup> con los siguientes accesorios: un endoscopio convencional modelo EG590WR (diámetro 9.8 mm, canal 2.8 mm) capuchón modelo DH-28GR (Fujinon, Tokio, Japón), una unidad electroquirúrgica marca ERBE VIO 200D con un cuchillo tipo *hybrid knife* tipo I (Tübingen, Alemania) con los siguientes

parámetros: inyección (ERBEJET efecto 50), incisión (ENDOCUT Q efecto 3, duración de corte 3 e intervalo de 3), tunelización (SWIFT COAG efecto 3 a 70 w), miotomía (ENDOCUT Q), hemostasia (SOFT COAG efecto 3 a 40 w); para el cierre de la incisión se utilizan hemoclips (Boston Scientific, USA) o cianoacrilato (B-Braun, USA). Se utilizó insuflador (ENDO STRATUS, Medivators; Minneapolis) y dióxido de carbono para todos los procedimientos.

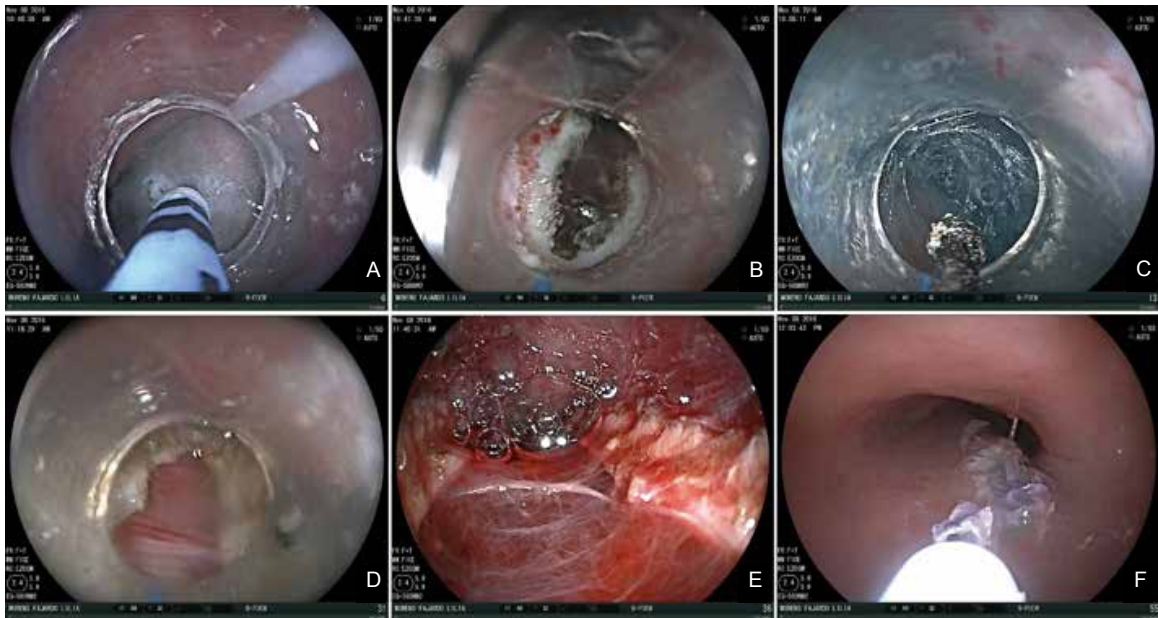
La técnica que utilizamos para el POEM y ya descrita internacionalmente, contó de 5 pasos (figura 1):<sup>10</sup>

3. Túnel: Se realizó inyección para elevar el espacio submucoso y, posteriormente, la disección de este espacio del sitio comprendido entre la entrada hasta 2-3 cm por debajo de la UEG.

4. Miotomía: Se inicia dos centímetros por debajo de la incisión, dentro ya del túnel submucoso y realizando miotomía hasta dos centímetros por debajo de la UEG.

5. Cierre: Se utilizaron entre 6 y 8 hemoclips para el cierre de la incisión, y en aquellos casos donde no fue posible su colocación se utilizó 1 mL de cianoacrilato sin dilución. Todos los procedimientos fueron realizados por un endoscopista con experiencia en esta técnica.

**Figura 1** Técnica del procedimiento (NasoPOEM / Thin-POEM): A) Inyección, B) Incisión, C) Túnel submucoso, D y E) Miotomía, F) Cierre de incisión con cianoacrilato



1. Revisión e inyección: Se realiza endoscopia diagnóstica ubicando la unión esófago-gástrica (UEG) hacia las 2 en sentido de las manecillas del reloj (POEM anterior). En caso de paciente con antecedente de cirugía previa para acalasia, se realizó un POEM posterior (6-8 en sentido de las manecillas del reloj). Posteriormente, se realizó una inyección de una combinación de solución de cloruro de sodio al 0.9% con azul de metileno al 0.5% con el hybrid-knife tipo I, dependiendo del subtipo de acalasia esta se realizó entre 13 cm por encima de la unión esófago-gástrica (EG) para los tipos I y II, y a los 20 cm de la arcada dental superior para poder realizar una miotomía larga en acalasia tipo III.

2. Incisión: Se realizó una incisión longitudinal de 10-15 mm de longitud, representando el sitio de entrada al túnel submucoso y paralelo al eje mayor del esófago.

## Seguimiento

El seguimiento se planeó al mes de la cirugía, a los 3, 6, 12, 18 meses y posteriormente de forma anual hasta los 5 años postprocedimiento, en cada periodo se realizaron los siguientes estudios: panendoscopia, MAR, pHmetría, valoración clínica de síntomas por escala de Eckardt, Cuestionario de calidad de vida AE-18, cuestionario de ERGE y esofagograma cronometrado (el cual se realizó a partir de mayo 2016).

## Definiciones

Éxito clínico: Cuando el paciente alcanza un índice de Eckardt < 3.

Éxito manométrico: Cuando se alcanza una IRP < 15 mm Hg postprocedimiento.

Complicaciones menores: Aquellas presentadas durante o después del procedimiento sin poner en riesgo la vida del paciente, pueden ser manejadas de forma endoscópica, médica o se resuelve de forma espontánea. Estas incluyen: mucosotomía, sangrado durante el procedimiento sin necesidad de administración de paquetes globulares, enfisema subcutáneo, pneumoperitoneo o neumomediastino con o sin punción trans o postprocedimiento, disfagia postprocedimiento, dolor abdominal leve.

Complicaciones mayores: Aquellas que pusieron en riesgo la vida del paciente, que requirieron cirugía o cuya resolución fue difícil por cualquier medio, ya fuera endoscópico, o médico. Aquí se incluyeron: inestabilidad hemodinámica durante el procedimiento, el requerimiento transfusional por hemorragia trans o postprocedimiento (aun habiendo realizado una adecuada coaptación), ingreso a terapia intensiva para vigilancia, hospitalización prolongada (> 5 días), neumonía, conversión a cirugía abierta, procedimiento invasivo postoperatorio (colocación de sonda endopleural, toracotomía), así como readmisión hospitalaria por evidencia de fuga en el túnel submucoso, sangrado o datos sugestivos de mediastinitis.

## Resultados

Se realizaron, en total, 50 procedimientos en el periodo comprendido entre noviembre 2012 y abril del 2017 en el departamento de Endoscopia Gastrointestinal del Hospital de Especialidades CMN SXXI, de los cuales 12 pacientes cumplieron con los criterios de inclusión. Los pacientes presentaron las siguientes características: 8 mujeres (66.7%) y 4 hombres (33.3%). La media de la edad fue de 68.4 (rango 65-77) años y el tiempo entre el inicio de los primeros síntomas hasta el diagnóstico final de la enfermedad tuvo una mediana de 32 meses (6-120) desde el inicio de los primeros síntomas. Nueve pacientes (75%) fueron vírgenes al tratamiento, mientras que 3 pacientes (25%) habían recibido algún tratamiento previo. En todos los casos se realizó el protocolo prePOEM, que incluyó la serología para Chagas, no se reportaron casos positivos. La presión basal del EEI prePOEM fue de 26.05 Hg, la presión de relajación integrada (IRP) de 21.35 (13.6-32.5) mm Hg. Un paciente presentó esófago sigmoideo. La media de la duración del procedimiento fue de 70 minutos (rango 31-141), la mediana de la longitud de la miotomía fue de 13.5 centímetros (rango 7-18 cm), la mediana de estancia hospitalaria fue de 3 días (rango 1-4). La mediana del puntaje de Eckardt preoperatorio fue de 8.5 (3-12). De

los pacientes incluidos, 3 presentaron antecedentes de cardiomiomía de Heller. El cierre de la incisión en todos los casos fue con hemoclips, excepto en un caso en el que se utilizó cianoacrilato, pero en todos fue exitoso. La eficacia a los 3 meses postPOEM se valoró clínicamente con el puntaje de Eckardt, donde se obtuvo una mediana de 0.8 (0-3) y el IRP con una mediana de 9.9 (0-14.5) mm Hg, ambos valores disminuyeron con respecto a los prePOEM (cuadro I).

El éxito clínico se obtuvo en todos los casos a los 3 meses, y se ha mantenido hasta los 18 meses post-POEM. Se obtuvo disminución del 50% del IRP posterior al POEM en 11 pacientes. En un paciente no se logró el objetivo manométrico, sin embargo, no presenta síntomas de la enfermedad (Eckardt < 3) (cuadro I).

No hubo diferencias entre ambos grupos de tratamiento (vírgenes frente a postratados) en ninguno de los parámetros evaluados (tiempo del procedimiento, Eckardt pre-POEM, tipo de esófago, tipo de cierre utilizado); sin embargo, existió una tendencia a que estos pacientes (postratados), presentaron un IRP basal menor con respecto a aquellos vírgenes a tratamiento.

En cuanto a los eventos adversos, estos fueron leves y autolimitados, y se presentaron en el 50% de los casos. Un paciente presentó pneumoperitoneo sin repercusión clínica y autolimitado; dos pacientes presentaron sangrado leve durante el procedimiento, sin alteración hemodinámica ni requerimientos de hemoderivados; un paciente (8.3%) reingresó a las 4 semanas por desgarro a nivel de la unión EG secundario a emesis y desgarro posterior, esta complicación fue la más grave, se trató endoscópicamente con clips y cianoacrilato de forma adecuada con 3 días de vigilancia intrahospitalaria. En un paciente, durante la inducción anestésica, se sospechó broncoaspiración, pero que no impidió la realización del POEM, aunque durante la vigilancia desarrolló neumonía la cual fue controlada médicamente durante los 10 días de estancia intrahospitalaria. En ningún caso se evidenció fuga al túnel submucoso durante el esofagograma hidrosoluble (cuadro II).

## Discusión

La miotomía endoscópica (POEM) es una modalidad de invasión mínima para el tratamiento de la acalasia. Fue introducida en el 2010 y, desde entonces, los resultados preliminares demuestran la seguridad y eficacia del procedimiento en población joven, pero pocos estudios a nivel mundial señalan la eficacia del procedimiento en pacientes mayores de 65 años.<sup>12,13,14</sup> Sin embargo, como pudimos observar en el presente trabajo, el éxito a corto y mediano plazo es elevado

**Cuadro I** Características del procedimiento y de los pacientes

Característica	n = 12
Edad (rango)	68.5 (65-77)
Género (%)	Mujer 8 (66.6%) Hombre 4 (33.3%)
Tiempo entre inicio de síntomas y diagnóstico; mediana (rango), meses	32 (6-120)
Virgen vs. postratado; número (%)	Virgen 9 (75%) Postratado 3 (25%)
Eckardt prePOEM; mediana (rango), puntaje	8.5 (3-12)
Eckardt postPOEM3m; mediana (rango), puntaje	0.8 (0-3)
IRP prePOEM; mediana (rango), mm Hg	21.35 (13.6-32.5)
IRP postPOEM3m; mediana (rango), mm Hg	9.9 (0-14.5)
Subtipo de acalasia o trastorno motor; número (%)	Tipo I 1 (8.33%) Tipo II 8 (66.66%) Tipo III 1 (8.33%) Cambios por tratamiento previo 2 (16.66)
Tiempo del procedimiento; mediana minutos (rango)	70.58 (31-141)
Longitud de la miotomía; mediana (cm)	13.5 (7-18)
Estancia intrahospitalaria; mediana días (rango)	3 (1-4)
POEM = Miotomía endoscópica a través de la boca	

**Cuadro II** Eventos adversos de los 12 pacientes a los que se les realizó POEM

Evento adverso	n = 12 (5)
Enfisema subcutáneo	1 (8.3)
Sangrado menor durante el procedimiento	2 (16.6)
Neumoperitoneo	1 (8.3)
Desgarro Mallory-Weiss	1 (8.3)
Neumonía	1 (8.3)
Complicaciones por anestesia	1 (8.3)
Estancia en UCI	1 (8.3)
POEM = Miotomía endoscópica a través de la boca	

(éxito clínico: 100%, manométrico: 93% a 18 meses). La seguridad fue adecuada en este grupo de alto riesgo, el procedimiento se completó en todos los casos, no hubo mortalidad y los eventos adversos fueron menores en la mayoría de los pacientes. Además, el 50% de los pacientes presentó contraindicación para cirugía por vía laparoscópica o abierta (considerándose como de alto riesgo) y 50% se rehusaron a tratamiento quirúrgico optando por esta nueva técnica endoscópica.

Para el desarrollo de esta técnica, se implementó un modelo de aprendizaje basado en el concepto actual de entrenamiento en técnicas quirúrgicas, el cual incluye la realización de procedimientos experimentales en modelos *ex vivo*, previo conocimiento de la técnica, posteriormente en un modelo animal vivo y finalmente en humanos. Nosotros conside-

ramos que este es el mejor método para aprender la técnica, disminuir los riesgos asociados con una curva de aprendizaje larga, calculado en distintos estudios de POEM hasta 80-90 casos en pacientes vivos. En nuestro caso, determinamos en un estudio previo que 26 modelos (16 *ex vivo* y 10 vivos), son suficientes para poder dominar la técnica,<sup>15</sup> realizando un total de 100 casos en modelos de aprendizaje previo al contacto con el modelo humano; con esta experiencia decidimos iniciar el protocolo con esta técnica desde el 2012 y en este trabajo incluimos una cohorte de 48 casos realizados en el Hospital de Especialidades del CMN SXXI, de los cuales 12 correspondieron a la población mayor a 65 años. Todos los casos fueron realizados por un endoscopista experto en esta técnica y con este modelo de aprendizaje, factores que consideramos importantes para la disminución de los eventos adversos y el mantenimiento de la eficacia de este procedimiento en esta población. Los resultados son similares a los obtenidos en la población menor a 65 años (información no mostrada), y a los resultados de reportes en la literatura a corto y mediano plazo en pacientes con una heterogeneidad en edad, género, subtipo de acalasia y grupo etéreo.<sup>16,17,18,19,20</sup>

Los resultados obtenidos para el tratamiento en este grupo de edad fueron satisfactorios y similares a lo observado por otros grupos de trabajo a nivel internacional: longitud de la miotomía similar, tiempo del procedimiento, días de estancia intrahospitalaria, puntaje clínico de Eckardt postprocedimiento, dis-

minución del IRP postoperatorio, presión basal del EEI preoperatorio. El 100% de los pacientes presentó ganancia de peso, y esta fue similar a lo observado en otros trabajos (5 frente a 5.4 kg) a los 3 meses de seguimiento.<sup>17,18,19,20</sup>

Los eventos adversos se presentaron en los primeros 20 casos de nuestra cohorte, siendo 6 de los 12 (50%), los que presentaron algún tipo de evento adverso. Estos últimos fueron menores y no requirieron una intervención mayor, a excepción de los casos del desgarro de Mallory-Weiss y de la neumonía por broncoaspiración, representando 2/12 (16%) y que se encuentran dentro de lo reportado en otros centros.<sup>19,20</sup>

El reflujo postprocedimiento se presentó en el 75% de los casos en la pHmetría de control; reportes recientes en la literatura confirman este resultado, sin embargo, esta exposición anormal del esófago al ácido no tiene una relación directa con el grado de daño endoscópico (30% con algún grado de esofagitis), ni clínica (15% presentaron síntomas positivos para reflujo). Finalmente, el tratamiento con inhibidor de bomba de protones (IBP) fue efectivo en todos los casos, y aunque no se saben los efectos a mediano y largo plazo de esta exposición anormal ácida aumentada, puede ser controlada con dosis simples de IBP. Se han documentado también eventos graves en aquellos pacientes que probablemente han tenido esta exposición ácida y no han sido tratados, como en el caso de Csendes *et al.*,<sup>21,22</sup> quien ha documentado la presencia de adenocarcinoma esofágico en 3 casos relacionados con ERGE sin tratamiento médico en cohortes de pacientes postratados por MLH. Por lo cual, la mejor conducta es la utilización de IBP en aquellos postratados por POEM a pesar de tener síntomas negativos para la enfermedad.<sup>23,24,25</sup>

El esofagograma cronometrado es un método más sensible para el seguimiento de los pacientes tratados, en nuestro grupo se utilizó en el 100% de los casos y aunque previo al POEM el 100% presentaba un vaciamiento menor al 50% a los 5 minutos, en la evaluación

postprocedimiento a los 3 meses el 95% presentaron un vaciamiento > 50% a los 5 minutos, lo cual correlaciona con los resultados manométricos encontrados en estos pacientes.

La limitación de nuestro trabajo responde a un análisis retrospectivo de una muestra pequeña de pacientes, sin embargo, los resultados aquí mostrados sirven como base para la realización de estudios prospectivos con mayor número de pacientes. En la actualidad podemos considerar al POEM como una alternativa segura y eficaz en aquellos pacientes geriátricos no candidatos a tratamiento quirúrgico o con alguna contraindicación al mismo. Los resultados son similares al estándar de oro a corto y mediano plazo, siendo un procedimiento más económico (utilización de sala de endoscopia solamente), rápido (menor días de estancia intrahospitalaria), seguro (0% mortalidad, 16% eventos adversos que requieren una intervención endoscópica o médica) y efectivo (100% de eficacia clínica y manométrica a corto plazo).

## Conclusiones

En pacientes no candidatos a otros tratamientos o que presentan alto riesgo quirúrgico, los resultados son similares en cuanto a eficacia (> 98%), un mejor perfil de seguridad (mortalidad no reportada), y probablemente una mayor frecuencia de reflujo documentado con respecto a la cirugía convencional, sin embargo, responde de forma adecuadamente con el uso de IBP, sumado a menor estancia hospitalaria. Probablemente el POEM representa en la actualidad el mejor tratamiento en este grupo de pacientes.

**Declaración de conflicto de interés:** los autores han completado y enviado la forma traducida al español de la declaración de conflictos potenciales de interés del Comité Internacional de Editores de Revistas Médicas, y no fue reportado alguno que tuviera relación con este artículo.

## Referencias

1. Stavropoulos SN, Modayil R, Friedel D. Achalasia. *Gastrointest Endosc Clin N Am.* 2013;23(1):53-75.
2. Pandolfino JE, Gawron AJ. Achalasia. *Jama.* 2015;313(18):1841.
3. Boeckxstaens GE, Zaninotto G, Richter JE. Achalasia. *Lancet.* 2014;383(9911):83-93.
4. Eckardt V, Aignherr C, Bernhard G. Predictors of outcome in patients with achalasia treated by pneumatic dilation. *Gastroenterology.* 1992;103(6):1732-8.
5. Ates F, Vaezi M. The Pathogenesis and Management of Achalasia: Current Status and Future Directions. *Gut Liver.* 2015;9(4):449.
6. Clouse RE, Staiano A, Clouse RE, Staiano A. Topography of the esophageal peristaltic pressure wave. *Am J Physiol Gastrointest Liver Physiol.* 1991;261(10):677-84.
7. Clouse RE, Staiano A, Alrakawi A, Haroian L. Application of topographical methods to clinical esophageal manometry. *Am J Gastroenterol.* 2000;95(10):2720-30.
8. Kahrilas PJ, Bredenoord AJ, Fox M, Gyawali CP, Roman S, Smout AJPM, et al. The Chicago Classification of esophageal motility disorders, v3.0. *Neurogastroenterol Motil.* 2015;27(2):160-74.
9. Tack J, Zaninotto G. Therapeutic options

- in oesophageal dysphagia. *Nat Rev Gastroenterol Hepatol.* Nature Publishing Group. 2015;12(6):332-41.
10. Inoue H, Minami H, Kobayashi Y, Sato Y, Kaga M, Suzuki M, et al. Peroral endoscopic myotomy (POEM) for esophageal achalasia. *Endoscopy.* 2010;42(4):265-71.
  11. Hernández-Mondragón OV, González-Martínez M, Blancas-Valencia JM, Altamirano-Castañeda ML, Muñoz-Bautista A. Cartas científicas. Miotomía peroral endoscópica en acalasia. Reporte del primer caso realizado en México. *Rev Gastroenterol México.* 2015;80(2):165-70.
  12. Chiu PWY, Inoue H, Chiu PWY, Building S. From POEM to POET: Applications and perspectives for submucosal tunnel endoscopy. *Endoscopy.* 2016;48(12):1134-42.
  13. Werner YB, Rösch T. POEM and Submucosal Tunneling. *Curr Treat Options Gastroenterol.* 2016;14(2):163-77.
  14. Wang AY. Endoscopic submucosal tunnel dissection: The space between. *Gastrointest Endosc.* 2013;78(6):953-5.
  15. Hernández Mondragón OV, Rascón Martínez DM, Muñoz Bautista A, Altamirano Castañeda ML, Blanco-Velasco G, Blancas-Valencia JM. The Per Oral Endoscopic Myotomy (POEM) technique: How many preclinical procedures are needed to master it? *Endosc Int open.* 2015;3(6):E559-65.
  16. Inoue H, Sato H, Ikeda H, Onimaru M, Sato C, Minami H, et al. Per-Oral Endoscopic Myotomy: A Series of 500 Patients. *J Am Coll Surg. American College of Surgeons.* 2015;221(2):256-64.
  17. Bechara R, Onimaru M, Ikeda H, Inoue H. Per-oral endoscopic myotomy, 1000 cases later: pearls, pitfalls, and practical considerations. *Gastrointest Endosc. American Society for Gastrointestinal Endoscopy.* 2016;84(2):330-8.
  18. Lee BH, Shim KY, Hong SJ, Bok GH, Cho JH, Lee TH, et al. Peroral endoscopic myotomy for treatment of achalasia: Initial results of a Korean study. *Clin Endosc.* 2013;46(2):161-7.
  19. Grimes KL, Inoue H. Per Oral Endoscopic Myotomy for Achalasia. A Detailed Description of the Technique and Review of the Literature. *Thorac Surg Clin. Elsevier Inc.* 2016;26(2):147-62.
  20. Familiary P, Gigante G, Marchese M, Boskoski I, Tringali A, Perri V, et al. Peroral Endoscopic Myotomy for Esophageal Achalasia. *Ann Surg.* 2016;263:82-87.
  21. Csendes A, Braghetto I, Burdiles P, Korn O, Salas J. Tratamiento quirúrgico de la acalasia esofágica. Experiencia en 328 pacientes. *Rev Chil Cir.* 2012;64(1):46-51.
  22. Csendes A, Braghetto I, Burdiles P, Korn O, Csendes P, Henríquez A. Very late results of esophagomyotomy for patients with achalasia: clinical, endoscopic, histologic, manometric, and acid reflux studies in 67 patients for a mean follow-up of 190 months. *Ann Surg.* 2006;243(2):196-203.
  23. Bhayani NH, Kurian AA, Dunst CM, Sharata AM, Rieder E SL. A comparative study on comprehensive, objective outcomes of laparoscopic Heller myotomy with per-oral endoscopic myotomy (POEM) for achalasia. *Ann Surg.* 2014;259(6):1098-103.
  24. Rawlings A, Soper NJ, Oelschlagel B, Swanson L, Matthews BD, Pellegrini C, Pierce RA, Pryor A, Martin V, Frisella MM, Cassera M BL. Laparoscopic Dor versus Toupet fundoplication following Heller myotomy for achalasia: results of a multicenter, prospective, randomized-controlled trial. *Surg Endosc.* 2012;26(1):18-26.
  25. Vaezi MF, Baker ME, Richter JE. Assessment of esophageal emptying post-pneumatic dilation: use of the timed barium esophagram. *Am J Gastroenterol.* 1999;94(7):1802-7.