



# Hemangioendotelioma cardiaco primario: diagnóstico y resección quirúrgica temprana

Fernando Celso Gaytán-Cortés,<sup>a</sup> Juan Arteaga-Adame,<sup>a</sup> Guillermo Careaga-Reyna,<sup>a</sup> Carlos Lezama-Urtecho,<sup>a</sup> Luis Álvarez-Sánchez<sup>a</sup>

## Primary cardiac hemangioendothelioma: early diagnosis and surgical resection

**Background:** The term hemangioendothelioma encompasses all tumors that derive from the endothelium of blood vessels. It has an uncertain prognosis, and it is always considered as a low-grade malignancy.

**Clinical case:** Male, 23, who was admitted to the emergency room with chest pain, intermittent paroxysmal nocturnal dyspnea and malaise. He denied having a history of degenerative diseases, and had a weight loss of 6 kg in two months. Chest X-rays suggested pericardial effusion. Patient presented a tendency to hypotension tamponade, which was solved with subxiphoid puncture, and drain 800 mL of liquid from ancient hematological parameters. He presented a tumor in the right atrium of 8 x 4 cm, attached to the anterior wall of the atrium without involucre of interatrial septum. When patient underwent surgery, it was identified a tumor lesion in the anterior wall of right appendage. It was done the resection of the tumor and of 70 % of the right atrial appendage. The latter was replaced with bovine pericardium. Patient showed good outcome; it was discharged after 10 days of follow-up surgery for six months in the outpatient clinic.

**Conclusion:** The hemangioendothelioma is a vascular tumor of unpredictable behavior, and whose origin rarely comes from the heart. A timely detection, and a radical surgical resection is, so far, the more acceptable management, given the worldwide little experience for handling this type of tumor. Our experience suggests an aggressive clinical approach and surgical removal within the first hours of the suspected diagnosis for the greatest chance of complete resection and reducing the risk of recurrence.

### Keywords Palabras clave

|                                  |                                  |
|----------------------------------|----------------------------------|
| Epithelioid hemangioendothelioma | Hemangioendotelioma epitelioides |
| Heart                            | Corazón                          |
| Neoplasms                        | Neoplasias                       |

El término hemangioendotelioma se utilizó por primera vez por Mallory en 1908.<sup>1</sup> Con ese uso buscaba englobar todos aquellos tumores que derivan del endotelio de los vasos sanguíneos.

Por su parte la OMS lo clasificó desde 1965 como un tumor agresivo, el cual en raras ocasiones se asocia a metástasis y se caracteriza por la presencia de estructuras en forma de cordones celulares de apariencias sólidas y conformadas por arreglos vasculares endoteliales. Las células de tipo endotelial de la estructura son de tamaño prominente y de estructura globular, pero, a diferencia del angiosarcoma, no presentan datos de tipo maligno *per se*.<sup>2</sup>

Es de recalcar que los hemangioendoteliomas se consideran, por su comportamiento histológico, como lesiones más cercanas a un tejido neoplásico que a una malformación vascular. Como característica particular, poseen gran capacidad de crecimiento tisular, con múltiples atipias nucleares, sin mencionar su alto nivel de actividad mitótica, lo cual explica su gran capacidad de recidiva a nivel local, especialmente tras una resección quirúrgica inadecuada.

Sin embargo, en 1988 Enzinger y Weiss estudiaron y describieron también estos tumores y los consideraron en sus resultados como tumores vasculares de malignidad intermedia. Incluso debido a la dificultad para determinar su comportamiento, se les llega a conocer como “de pronóstico incierto”, (o en inglés *borderline*), incluso algunos son de bajo grado.<sup>2</sup> Sin duda, este comportamiento debe obligar al médico a dudar de su benignidad y a considerarlo siempre como una *lesión maligna de bajo grado*.

En mayo de 1959 James F. Crenshaw *et al.* reportaron “el primer hemangioendotelioma primario de corazón diagnosticado vía toracotomía *ante-mortem*”. Esto habla de la dificultad del diagnóstico temprano y de su comportamiento impredecible.<sup>3</sup>

En sí, el hemangioendotelioma es un tumor de origen vascular que en muy pocas ocasiones involucra al corazón, ya sea a nivel de pericardio, miocardio o endocardio, y que es más frecuente encontrarlo como hallazgo durante una autopsia o bien como una lesión metastásica con origen en territorio hepático. En la

<sup>a</sup>Servicio de Cirugía Cardiorrástica, Hospital General “Dr. Gaudencio González Garza”, Centro Médico Nacional “La Raza”, Instituto Mexicano del Seguro Social, Distrito Federal, México

Comunicación con: Fernando Celso Gaytán-Cortés  
Teléfono: (55) 5583 3646, extensión 23424  
Correo electrónico: rex136@yahoo.com

Recibido: 31/12/2014

Aceptado: 02/06/2015

**Introducción:** el hemangioendotelioma engloba todos los tumores que derivan del endotelio de los vasos sanguíneos. Es de pronóstico incierto y siempre se considera como una lesión maligna de bajo grado.

**Caso clínico:** paciente masculino de 23 años que ingresó a urgencias con dolor retroesternal intermitente, disnea paroxística nocturna y ataque al estado general. Negó antecedentes crónico-degenerativos y tuvo pérdida ponderal de 6 kg en dos meses. Las pruebas sugirieron derrame pericárdico. Presentó tendencia a la hipotensión por tamponade, resuelta con punción subxifoidea, y drenaje de 800 mL de líquido de características hemáticas antiguas. El paciente presentó un tumor de la aurícula derecha de 8 x 4 cm, dependiente de la pared anterior de la aurícula, sin involucro de *septum* interatrial. Al someter

al paciente a cirugía, se identificó lesión tumoral en la pared anterior de orejuela derecha. Se hizo resección del tumor y del 70 % de la orejuela derecha, sustituida con parche de pericardio bovino. El paciente presentó buena evolución; egresó a los 10 días de la cirugía con seguimiento por seis meses en la consulta externa.

**Conclusión:** estamos ante un tumor vascular oncológicamente impredecible y que rara vez se origina en el corazón. Una detección oportuna y la resección quirúrgica radical es el manejo más aceptado ante la poca experiencia que hay a nivel mundial para lidiar con esta entidad. Sugerimos un abordaje clínico agresivo y la extirpación quirúrgica dentro de las primeras horas de la sospecha diagnóstica para obtener la mayor posibilidad de resección total y la reducción del riesgo de recidiva.

## Resumen

revisión de la literatura médica hay reportados menos de 20 casos a nivel mundial dentro de un periodo de 34 años<sup>4</sup> y en ellos se ha comprobado un origen primario a nivel de corazón.

A nivel histológico, la mayoría de los hemangioendoteliomas llegan a ser clasificados como de tipo cavernoso, capilar o arteriovenoso.<sup>5</sup> En la mayoría de los informes de casos de origen cardiaco, se describe la escisión quirúrgica como el tratamiento de elección y en caso de ser una variante de bajo grado, es más común la recuperación completa.<sup>6</sup> En nuestro caso, el paciente cursó con una evolución adecuada y libre de recidiva después de seis meses de seguimiento.

El pronóstico de los pacientes con lesiones sintomáticas que son tratadas quirúrgicamente de forma temprana y con bordes quirúrgicos libres adecuados suele ser muy bueno. No así en el caso de lesiones diagnosticadas como hallazgo quirúrgico o con malos bordes de resección, en las que la recidiva suele ser la regla.

Por otro lado, se ha informado de la regresión espontánea de algunos tipos de lesiones diagnosticadas como hemangioendoteliomas cardíacos. Las complicaciones de dichos casos no son comunes, pero se sabe que pueden abarcar las mismas que los tumores sin remisión, tales como el derrame pericárdico en forma de hemopericardio, insuficiencia cardíaca, síncope o muerte súbita.<sup>7</sup>

## Caso clínico

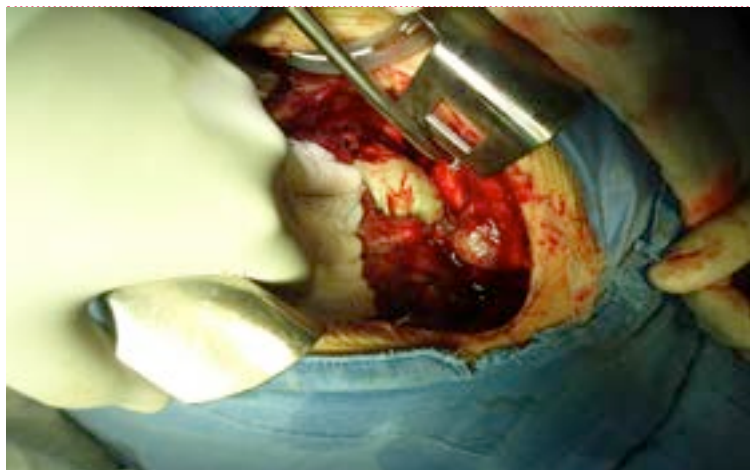Paciente masculino de 23 años, quien ingresó a Urgencias de nuestro centro hospitalario y fue valorado por nuestro servicio por presentar dolor retroesternal intermitente de moderada a gran intensidad, disnea paroxística nocturna y ataque al estado general. Negó antecedentes crónico-degenerativos, alérgicos, transfusionales o traumatológicos recientes; además, clínicamente se descartó algún antecedente de infección viral

en las dos semanas previas a su ingreso. A la exploración física se encontró con estabilidad hemodinámica, con cifras tensionales de 100/60 mmHg, frecuencia cardíaca de 118 latidos por minuto y frecuencia respiratoria de 22 por minuto. Presentó datos de ingurgitación yugular GII, ruidos cardíacos rítmicos, levemente apagados, sin soplos audibles. Se descartó la presencia de pulso paradójico. Se solicitó electrocardiograma de 12 derivaciones en reposo, con imagen compatible con alternancia eléctrica y se tomó telerradiografía de tórax con cardiomegalia GIII y ensanchamiento leve de mediastino, sugerentes de derrame pericárdico. El paciente presentó una historia de pérdida ponderal reciente (aproximadamente 6 kg en dos meses) sin motivo aparente. Al momento de la valoración presentó tendencia a la hipotensión y llegó a cifras tensionales de 60/40, por lo cual se decidió realizar una punción subxifoidea para drenaje y resolución de tamponade. Se obtuvieron 800 mL de líquido de características hemáticas antiguas. Se logró la mejoría clínica inmediata con tensión arterial de 100/60, frecuencia cardíaca de 90 latidos por minuto y disminución de la ingurgitación yugular.

Debido a las características del líquido del drenaje pericárdico, se decidió realizar ecocardiografía transtorácica, la cual presentó una adecuada contractilidad, una FEVI del 50 %, sin zonas de acinesia y desinencia, pero evidenció un tumor de la aurícula derecha, dependiente de la pared anterior de la aurícula, con dimensiones estimadas en 8 x 4 cm, sin involucro de *septum* interatrial.

Se realizó también toma de marcadores tumorales, como antígeno carcinoembrionario (CEA), gonadotropina coriónica humana (BhCG) y alfa-feto proteína (AFP), que estuvieron dentro de los parámetros normales.

Con base en el reporte ecocardiográfico y la alta posibilidad de recidiva de derrame pericárdico de origen neoplásico, se decidió realizar manejo quirúrgico en las siguientes 48 horas posteriores al ingreso del paciente para la resección del tumor auricular.

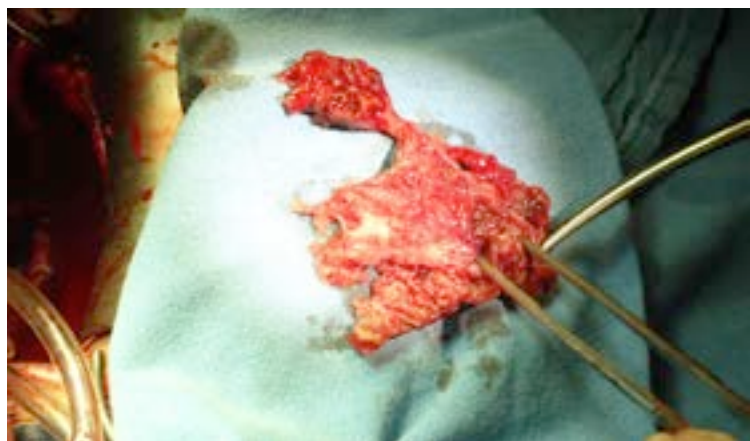


**Figura 1** Se aprecia resección de la orejuela derecha del 70 %, con sustitución de esta con pericardio bovino

Se inició procedimiento bajo anestesia general balanceada, con abordaje por vía esternotomía media, pericardiectomía y referencia de pericardio, canulación bicaval con cánulas rectas, y aórtica sin complicaciones. Se decidió manejar cardioprotección con cardioplegia fría cristaloide intracelular a 30mL/kg, con pinzamiento aórtico en hipotermia de 28 °C.

Al momento del abordaje intraatrial se identificó lesión tumoral a nivel de la pared anterior de orejuela derecha; se hizo resección del tejido involucrado y se llegó a extirpar hasta el 70 % de la orejuela mencionada, la cual se sustituyó con colocación de parche de pericardio bovino con súrgete continuo de polipropileno 4-0.

Se respetaron tanto las venas cavas, como el *septum* interatrial en su totalidad. Se logró el destete de la circulación extracorpórea al primer intento, con un tiempo total de apoyo de derivación cardiopulmonar de 78 minutos y



**Figura 2** Pieza quirúrgica resecada con medidas de 7 x 5 cms, dependiente de orejuela derecha

de pinzamiento aórtico de 36 minutos. El paciente pasó a terapia intensiva postquirúrgica, donde evolucionó de manera satisfactoria con destete de aminas vasoactivas y extubación de soporte ventilatorio dentro de las primeras 24 horas (figura 1). La pieza quirúrgica obtenida tuvo una dimensión de 7 x 5 cm (figura 2).

El reporte del estudio histopatológico de la pieza quirúrgica fue hemangioendotelioma epitelioides atípico, con las siguientes características: factor VII positivo; CD 31 positivo; CD 34 positivo; proteína p53: 15 % ++ a +++; Ki-67: 30 % (figura 3).

Durante su estancia en la unidad de cuidados intensivos postquirúrgicos, el paciente evolucionó de forma favorable, con gasto de 200 mL a través de los drenajes mediastinales y con adecuada estabilidad hemodinámica, con una tensión arterial de 100/70 en promedio, por lo cual fue posible su egreso de la terapia postquirúrgica y su ingreso al área de hospitalización de nuestro servicio, donde se le retiraron los drenajes y comenzó la deambulación; se le dio de alta a 10 días de haber sido sometido a la resección del tumor. El paciente ha recibido un seguimiento por seis meses por parte de la consulta externa, sin reporte de recidiva o complicaciones asociadas.

## Discusión

El hemangioendotelioma es un tumor vascular de comportamiento oncológico impredecible que rara vez se origina en el corazón. Han pasado ya casi 56 años desde que el ya mencionado Crewnshaw publicara su reporte de un caso de hemangioendotelioma cardiaco primario, donde estableció la baja incidencia de esta entidad y la poca probabilidad de diagnóstico en pacientes que sobrevivieran al procedimiento quirúrgico realizado de forma temprana; sin embargo, poco ha cambiado desde entonces.

En general los tumores cardiacos primarios tienen una frecuencia en autopsia de tan solo 0.001 al 0.03 %.<sup>5</sup> A pesar de ello sigue siendo prioridad la detección temprana, ya que el diagnóstico precoz y preciso puede ser curativo. Sin embargo, la sintomatología asociada es inespecífica y se relaciona sin lugar a dudas con complicaciones mecánicas diversas pero graves. En nuestro caso fue de radical importancia la obtención del drenaje de líquido pericárdico de características hemáticas en un procedimiento de urgencia, lo que orientó a la sospecha de un origen oncológico del derrame y a la obtención del estudio ecocardiográfico que reportó la imagen sugerente de tumor auricular. La ecocardiografía es la modalidad inicial de diagnóstico, ya que es simple, no invasiva, ampliamente disponible y de bajo costo. Además, logra delinear el aspecto morfológico, la ubicación y el movimiento de los tumores de origen cardiaco.

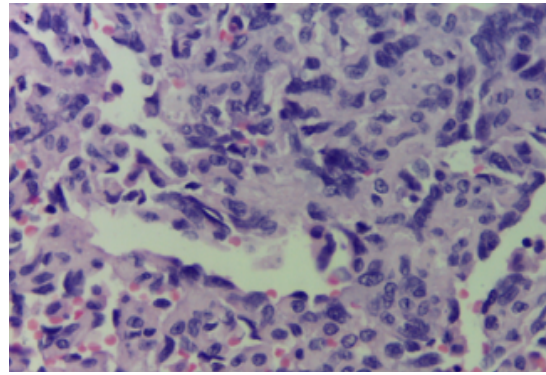
Por otra parte, si se excluyen los mixomas, los tumores cardiacos benignos primarios son aún menos frecuentes en el adulto. El principal grupo conocido de estas lesiones es el de los fibroelastomas papilares, los lipomas y los hemangiomas.<sup>8</sup>

A su vez, dentro de los tumores cardiacos, los hemangiomas o hemangioendoteliomas representan solo de 1 a 2 % de todos los tumores catalogados como neoplasias benignas del corazón.<sup>5</sup> Burke y Virmani<sup>9</sup> encontraron en su estudio menos de 75 casos de este tipo, después de haber realizado una extensa revisión de la literatura. Es por todo lo anterior que la confirmación de este caso y su publicación es siempre necesaria para contribuir en cierta medida con la mejor comprensión y manejo de esta rara entidad.

En lo referente a la historia natural de los hemangioendoteliomas cardiacos, es difícil de determinar su pronóstico, ya que a menudo son asintomáticos.<sup>10</sup> Pueden presentarse en cualquier grupo etario, mientras que la presentación clínica es variable y depende de la ubicación y el tamaño del tumor.<sup>11</sup> El tratamiento óptimo no está bien definido o estandarizado, dada la naturaleza variable de la presentación y la baja frecuencia en los casos reportados en la literatura, pero la resolución quirúrgica temprana es, hasta este momento, la conducta terapéutica más aceptada en cuanto se cuenta con el diagnóstico de este raro tumor cardiaco.<sup>12</sup> Se han documentado casos en los que la radiación o quimioterapia resultó únicamente en la paliación, mientras que el pronóstico es relativamente bueno si el tumor se resecó completamente de forma inicial.<sup>13</sup> Por lo tanto y debido a su potencial maligno, un periodo más largo y estrecho de seguimiento que el habitual, es siempre necesario y recomendable.

Debe recalcar también que los signos y síntomas que presentan los pacientes suelen estar determinados por la localización del tumor y no necesariamente por el tipo histológico al que la entidad pertenece. Por ejemplo, existen tumores cardiacos histológicamente benignos, con afección e invasión local, pero con un crecimiento suficiente para deteriorar la contractilidad miocárdica o causar disfunción valvular, lo que clínicamente puede traducirse en un cuadro de insuficiencia cardiaca, tromboembolia pulmonar, o cualquier alteración del sistema de conducción, que incluso puede llegar a arritmias fatales o presencia de derrame pericárdico con o sin taponamiento, tal como se presentó de forma aguda en el paciente, lo cual ameritó el procedimiento de evacuación por punción.

Finalmente, el comportamiento histológico de este tumor es y sigue siendo incierto; en ocasiones se hace referencia a él con un grado intermedio de malignidad, ya que puede ocasionar metástasis e incluso reportarse con recurrencias postquirúrgicas. Es por ello que ante su potencial malignidad se recomienda realizar resec-



**Figura 3** Canales vasculares con revestimiento endotelial, los cuales son positivos para CD 31, CD 34 y factor VIII

ción radical con un borde quirúrgico  $\geq 1$  cm, ante un reporte histopatológico transoperatorio de sospecha; esto con la finalidad de reducir las metástasis antes mencionadas, tal y como se realizó en nuestro caso, en el que llegamos incluso a la reparación atrial por medio del parche de pericardio bovino.

En contraste, otra forma más frecuente de aparición de esta entidad es, no como tumor primario a nivel cardiaco, sino como lesión metastásica, con foco primario proveniente de hígado, pulmón, ganglios linfáticos, o el bazo.<sup>14</sup> De cualquier forma, ambas presentaciones, tanto primaria como metastásica, se originan en el subendocardio y pueden ocurrir en cualquier parte del corazón.<sup>15</sup> La aurícula derecha es el lugar más frecuente a este nivel y el derrame pericárdico hemorrágico es el síntoma inicial más común.<sup>16</sup>

En la evolución del conocimiento de esta entidad, se conoce que inicialmente se le clasificaba como una neoplasia vascular de bajo grado de agresividad, pero en fechas recientes, con la aparición de metástasis sistémica hasta en un 21 % de los casos reportados, y su alta tasa de mortalidad, ha llevado a la conclusión de que debe considerarse como un tumor totalmente maligno, en lugar de un tumor limítrofe.<sup>6,17</sup>

En lo referente a los recursos que existen para su diagnóstico histopatológico, se cuenta con la inmunohistoquímica, ya que el hemangioendotelioma generalmente reacciona con al menos un marcador endotelial como el CD 31, CD 34, factor VIII; mientras que a nivel de especificidad, es siempre negativo para la citoqueratina.<sup>7,18</sup>

El CD 31 se considera como un marcador altamente sensible y se piensa que puede ser el agente más confiable de la diferenciación endotelial.

Los tumores como los sarcomas y los carcinomas muestran un patrón inmunohistoquímico opuesto, en el que la expresión de marcadores endoteliales vasculares descarta el adenocarcinoma metastásico o el melanoma. En nuestro caso, el reporte histopatológico

fue de hemangioendotelioma epiteloide atípico, con marcadores inmunohistoquímicos, como el factor VII, CD 31 y CD 34, todos positivos.

### Conclusiones

El hemangioendotelioma es un tumor de origen vascular que rara vez involucra tejido cardiaco o se origina a partir de este. En la revisión de literatura médica hay reportados menos de 20 casos a nivel mundial, en un lapso de 34 años, en los que no se comprueba como un tumor primario de corazón y menos aún que se logre su extracción en un paciente *ante mortem*. La ecocardiografía, la tomografía computarizada y la resonancia magnética son muy útiles para hacer el diagnóstico, pero este solo puede ser confirmado al 100 % histológicamente, método en el que el marcador CD 31 se perfila como uno de los más específicos. En lo referente a su evolución clínica y pronóstico,

aun cuando el grado histológico sea bajo (de aparente agresividad infiltrativa), es muy frecuente que actúe como un tumor maligno por las complicaciones mecánicas, hemodinámicas y electrofisiológicas que es capaz de generar. Es por todo lo anterior que una detección oportuna y la resección quirúrgica radical con bordes libres adecuados es, hasta el momento, la línea de manejo más aceptada ante la baja experiencia con la que se cuenta a nivel mundial para el manejo de este tipo de tumor. Nuestra experiencia sugiere un abordaje clínico agresivo y la extirpación quirúrgica dentro de las primeras horas de la sospecha diagnóstica para obtener la mayor posibilidad de resección total y la reducción del riesgo de recidiva.

**Declaración de conflicto de interés:** los autores han completado y enviado la forma traducida al español de la declaración de conflictos potenciales de interés del Comité Internacional de Editores de Revistas Médicas, y no fue reportado alguno en relación con este artículo.

### Referencias

- Weiss SW, Goldblum JR, eds. Enzinger and Weiss's Soft Tissue Tumors. 4th ed. Philadelphia, Pa: Mosby; 2001. p. 1391.
- Organización Mundial de la Salud (OMS). Manual de la clasificación estadística internacional de enfermedades, traumatismos y causas de defunción. Basada en las recomendaciones de la Octava Conferencia de Revisión, 1965 y adoptada por la Decimonovena Asamblea Mundial de la Salud. Volumen 1. Ginebra: OMS; 1968.
- Crenshaw JF, Dowling EA, Cresswell Jr WF. Primary hemangio-endothelioma of the heart. *Ann Intern Med.* 1959;50(5):1289-98.
- Abad C, Campo E, Estruch R, Condom E, Barriuso C, Tassies D, et al. Cardiac hemangioma with papillary endothelial hyperplasia: report of a resected case and review of the literature. *Ann Thorac Surg.* 1990;49:305-8.
- Bruce CJ. Cardiac tumours: diagnosis and management. *Heart.* 2011;97:151-60.
- Traverse JH, Lesser JR, Flygenring BP, Bracken TH, Olevsky OM, Nicoloff DM, et al. Epithelioid Hemangioendothelioma of the Thoracic Aorta Resulting in Aortic Obstruction and Congestive Heart Failure. *Circulation.* 1999;100:564-5.
- Safirstein J, Aksenov S, Smith F. Cardiac Epithelioid Hemangioendothelioma with 8-Year Follow up. *Cardiovascular Pathology.* 2007;16(3):183-6.
- Abad C, de Varona S, Limeres MA, Morales J, Marrero J. Resection of a Left Atrial Hemangioma. Report of a Case and Overview of the Literature on Resected Cardiac Hemangiomas. *Tex Heart Inst J.* 2008;35(1):69-72.
- Sugimoto T, Yamamoto K, Yoshii S. A Primary Epithelioid Hemangioendothelioma of the Right Atrium: Report of a Case and Literature Review. *Open Journal of Thoracic Surgery.* 2013;3:63-7.
- Basso C, Rizzo S, Valente M, Thiene G. Prevalence and pathology of primary cardiac tumors. *Cardiovascular Medicine.* 2012;15(1):18-29.
- Stiller B, Hetzer R, Meyer R, Dittrich S, Pees C, Meskishvili VA. Primary cardiac tumours: when is surgery necessary? *European Journal of Cardio-thoracic Surgery.* 2001;20:1002-6.
- Botha J, Ihlberg L, Elhenawy A, Abbott M, Butany J, Paul N, et al. A Giant Cavernous Hemangioma of the Heart. *Ann Thorac Surg.* 2010;90:293-5.
- Kitamura H, Okabayashi H, Hanyu M, Soga Y, Nomoto T, Johno H, et al. Successful enucleation of a giant cardiac hemangioendothelioma showing an unusual proliferation pattern. *J Thorac Cardiovasc Surg.* 2005;130(4):1199-201.
- Milan L, Beierlein W, Müller H, Bültmann B, Ziemer G. Left atrial epithelioid hemangioendothelioma. *J Thorac Cardiovasc Surg.* 2007;133:803-4.
- Messias P, Bernardo J, Antunes M. Primary left atrial haemangioendothelioma. *Interac Cardiovasc Thorac Surg.* 2008;7(5):945-6.
- Tansel T, Aydogan U, Yilmazbayhan D, Bilgic B, Demiryont M, Onursal E. Epithelioid Hemangioendothelioma of the Heart in Infancy. *Ann Thorac Surg.* 2005;79:1402-5.
- Kahlout M, Al-Mulla A, Chaikhouni A, Al-Bozom I. Unusual presentation of a rare tumor: Cardiac epithelioid hemangioepithelioma presenting as cardiac tamponade. *Heart.* 2009;10(3):132-5.
- Moulai N, Chavanon O, Guillou L. Atypical Primary Epithelioid Hemangioendothelioma of the Heart. *J Thorac Oncol.* 2006;1: 188-9.