

Dos linfomas en un mismo paciente: reporte de un caso

Two lymphomas in the same patient: A case report

Sergio Ignacio Moreno-Urbina^{1*}, Magda Mariana Medina-Ruiz² y Raquel Gámez-Elizarrarás²

Resumen

Introducción: La asociación de forma sincrónica de un linfoma Hodgkin y un linfoma no Hodgkin en un mismo paciente es muy rara.

Caso clínico: Varón de 68 años que comienza su padecimiento con adenomegalias cervicales y axilares. Se realiza biopsia escisional y se encuentra linfoma de Hodgkin de tipo celularidad mixta, por lo que se inicia quimioterapia. Durante el transcurso del tratamiento se observa la continuidad de lesiones refractarias en la piel y el músculo, por lo que el servicio de radiooncología decide hacer una nueva biopsia y se demuestra que se trata de una nueva afección, un linfoma no Hodgkin difuso de células B grandes.

Conclusiones: Este caso ejemplifica que ante un paciente con un cuadro clínico típico y con una evolución tórpida hay que replantearse el diagnóstico e incluso repetir los estudios realizados para descartar diagnósticos alternos que puedan alterar el curso de la enfermedad.

Palabras clave: Enfermedad de Hodgkin; Linfoma no Hodgkin; Enfermedades Linfáticas

Abstract

Background: The synchronous association of Hodgkin lymphoma and non-Hodgkin lymphoma in the same patient is very rare.

Case report: A 68 years old male patient who began his disease with cervical and axillary adenomegaly, it was performed an excisional biopsy and a mixed cell-type Hodgkin lymphoma was found. Chemotherapy with partial response was initiated. During the course of the treatment, refractory lesions were observed in skin and muscle. Radiation oncology service decided to make a second biopsy which confirms the presence of a large diffuse B cell non-Hodgkin lymphoma.

Conclusions: This case is an example of how when you have a patient with a typical clinical picture of bad prognosis, the diagnosis should be reconsidered and laboratory studies previously done must be repeated to rule out alternative diagnoses that may change the course of the disease.

Keywords: Hodgkin Disease; Lymphoma, Non-Hodgkin; Lymphatic Diseases

¹Instituto Mexicano del Seguro Social, Hospital General Regional No. 1, Servicio de Hematología; ²Universidad Autónoma de Chihuahua, Facultad de Medicina y Ciencias Biomédicas, Circuito Universitario Campus II, Departamento de Medicina. Chihuahua, Chihuahua, México

Correspondencia:

*Sergio Ignacio Moreno-Urbina
E-mail: sergiomorenou@gmail.com

Fecha de recepción: 01/03/2020

Fecha de aceptación: 14/04/2020
DOI: 10.24875/RMIMSS.M2000081

Rev Med Inst Mex Seguro Soc. 2020;58(4):536-540
<http://revistamedica.imss.gob.mx/>

2448-5667 / © 2020 Instituto Mexicano del Seguro Social. Publicado por Permayer. Éste es un artículo *open access* bajo la licencia CC BY-NC-ND (<http://creativecommons.org/licenses/by-nc-nd/4.0/>).

Introducción

Los linfomas representan la octava causa de muerte por cáncer en México.¹ El linfoma de Hodgkin (LH) es una neoplasia de células B, caracterizada principalmente por la presencia de células de Reed-Sternberg, que se considera altamente curable incluso en estadios avanzados de la enfermedad.² Se conocen cuatro variantes histológicas del LH clásico: predominio linfocítico, esclerosis nodular, celularidad mixta y depleción linfocítica; la primera es la de mejor pronóstico, la última es la de peor pronóstico y las otras son de pronóstico intermedio. Se considera una enfermedad bimodal, con un primer pico entre la segunda y la tercera décadas de la vida, y un segundo pico a partir de los 60 años. En el caso del linfoma no Hodgkin (LNH), la mayoría son neoplasias originadas a partir de células B, con una minoría originada de células T o NK, y cuenta con más de 50 subtipos diferentes según la clasificación de la Organización Mundial de la Salud. El subtipo histológico más frecuente es el difuso de células B grandes, una neoplasia maligna de alto grado que es curable hasta en un 60-70% con terapia combinada, cuya incidencia va aumentando con la edad, en especial a partir de los 50 años.^{3,4}

Numerosos estudios han demostrado un incremento a largo plazo en el riesgo de presentar una segunda neoplasia después del tratamiento para el LH; sin embargo, se presentan usualmente más de 10 años después de concluido el tratamiento.⁵ Por ello, la aparición del LNH en este paciente difícilmente se puede considerar una consecuencia de la quimioterapia indicada para el LH.

La aparición de LH y LNH en un mismo paciente al mismo tiempo es un hecho sumamente infrecuente, con muy pocos casos reportados, de los cuales la mayoría son casos de linfoma compuesto, el cual se define como la aparición de dos o más linfomas diferentes, ya sea morfológicamente o según su inmunofenotipo, en el mismo órgano o tejido, lo cual no es nuestro caso, ya que el LH se localizó en diversas cadenas ganglionares y el LNH se manifestó en la piel y el tejido celular subcutáneo.^{6,7,8,9,10,11,12,13,14,15} Esto vuelve aún más único este caso clínico, pues hasta la fecha solo hay un caso documentado de un paciente que cursó con un LH subtipo celularidad mixta y un LNH difuso de células B grandes al mismo tiempo en sitios anatómicos diferentes.

Existen tres teorías para explicar la asociación entre LH y LNH; 1) la aparición de dos neoplasias linfoides es el resultado de una coincidencia y no tienen relación una con la otra; 2) la progresión de LH a LNH; y 3) ambos linfomas provienen de un precursor común.¹⁷

Caso clínico

Varón de 68 años que inicia su padecimiento hace aproximadamente 2 años con adenopatías cervicales y axilares. Refiere astenia, adinamia, pérdida de peso, dolor oral y molestia abdominal. Ingresa a la clínica presentando palidez, adenomegalia submaxilar derecha de 5 × 3 cm, además de múltiples adenomegalias cervicales, supraclaviculares y axilares (Fig. 1).

La biometría hemática reporta anemia (hemoglobina de 10.8 g/dl), leucocitopenia de $3.6 \times 10^3 \mu\text{l}$, plaquetas 107,000, deshidrogenasa láctica (LDH) 750 UI/l y albúmina 2.7 g/dl. Se realiza una tomografía computarizada que muestra adenomegalias cervicales, axilares y torácicas, derrame pleural izquierdo, hepatomegalia, lesión hipodensa en el segmento VI correspondiente a un hemangioma hepático, esplenomegalia y ganglios intraperitoneales y retroperitoneales inguinales aumentados de tamaño. Se realiza biopsia de una adenomegalia cervical que arroja el diagnóstico de LH clásico de tipo celularidad mixta, positivo para CD15, CD20, CD30, virus Epstein-Barr (VEB) y Antígeno Epitelial de Membrana (EMA), todos con al menos un 20% de positividad (Fig. 2). Se concluye LH de celularidad mixta en estadio clínico IIIb Hasenclever de 4 puntos. Se inicia quimioterapia citorreductora con esquema EVBD-R (epirubicina, vinblastina, bleomicina, dacarbazina-rituximab). Se realiza biopsia de médula ósea, la cual descarta infiltración por el linfoma.

Tres días después del inicio de la quimioterapia se realiza una biometría hemática que muestra una disminución de la LDH a 228 UI/L y albúmina de 2.8 g/dl. Tres semanas después, la biometría hemática reporta hemoglobina de 11.3 g/dl, leucocitos $19.3 \times 10^3 \mu\text{l}$, plaquetas 432,000, LDH 238 UI/l, albúmina 3.9 g/dl y velocidad de sedimentación globular (VSG) de 32 mm/h. Terminados los seis ciclos de quimioterapia, la biometría hemática muestra hemoglobina de 10.9 g/dl, leucocitos $2.2 \times 10^3 \mu\text{l}$, plaquetas 288,000 y VSG de 15 mm/h. El paciente es sometido a una tomografía que muestra una adenomegalia submaxilar de 30 × 15 mm, alcanzando así una respuesta parcial. Seis meses después se realiza una tomografía por emisión de positrones, la cual reporta evidencia de actividad hipermetabólica tumoral en la región preesternal, anterior al músculo pectoral mayor derecho y la región inguinal derecha (Fig. 3).

Dos semanas después se realiza una biometría hemática que muestra LDH de 526 UI/l, hemoglobina de 13.4 g/dl, 2970 neutrófilos, 2400 linfocitos, plaquetas 314,000 y albúmina de 4.2 g/dl. Durante la exploración

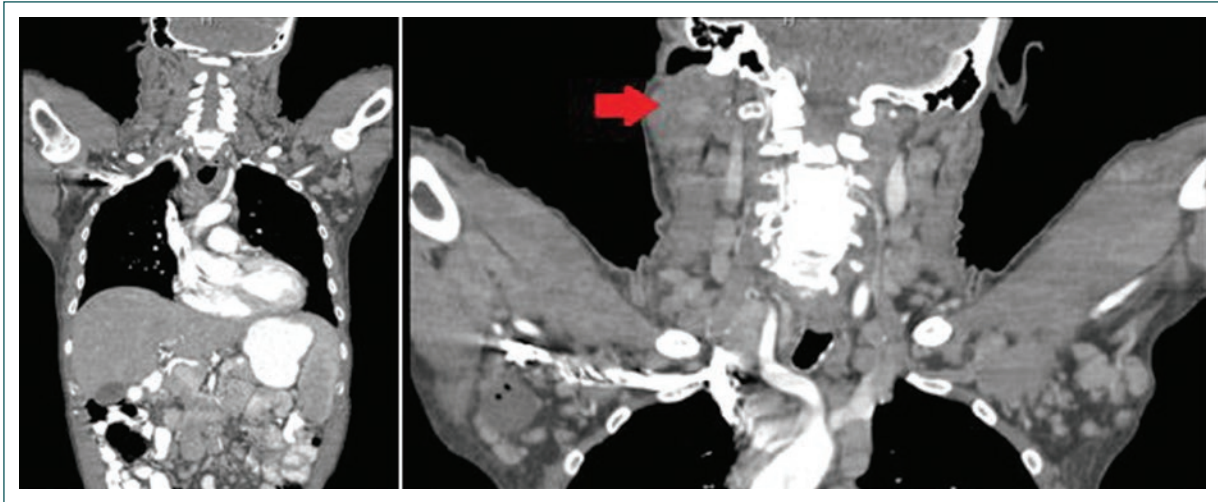


Figura 1. Tomografía computarizada que muestra múltiples adenomegalias. La flecha señala una adenomegalia cervical derecha con un tamaño de 42 × 39 mm.

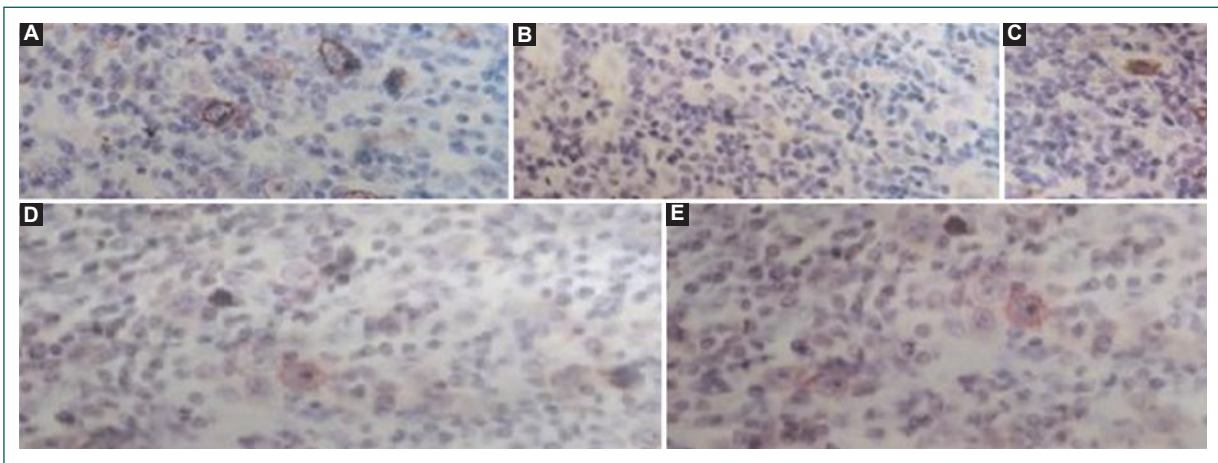


Figura 2. Hallazgos histopatológicos de una adenomegalia cervical que demuestran la presencia de un linfoma de Hodgkin clásico de celularidad mixta. **A:** CD15 positivo. **B:** EMA positivo. **C:** virus Epstein-Barr positivo. **D:** CD30 positivo. **E:** CD20 positivo. EMA: Antígeno Epitelial de Membrana.

física se encuentran nódulos subcutáneos eritematosos, indoloros a la palpación, móviles, en la región preesternal. Se decide realizar una biopsia de piel que muestra resultado positivo para CD20 (95%) y BCL6 (80%), y VEB negativo (0%), concluyendo un infiltrado por LNH B difuso de células grandes de tipo centrogerminal (Fig. 4). Se decide iniciar quimioterapia con el esquema R-MINE (mitoxantrona, ifosfamida, mesna y etopósido) como salvamento. Actualmente el paciente ha recibido únicamente dos ciclos de quimioterapia, con poca toxicidad y adecuada respuesta. Durante todo el proceso se estudió al paciente para descartar

otras patologías concomitantes, tales como infección por el virus de la inmunodeficiencia humana o hepatitis viral, siendo todos los paneles negativos.

Discusión

Es común que un paciente que desarrolló un LH termine presentando un segundo linfoma, principalmente LNH (aunque es más probable que sea una neoplasia no hematológica), como consecuencia de los agentes alquilantes empleados en la quimioterapia. Sin embargo, el tiempo que debe transcurrir para que la segunda

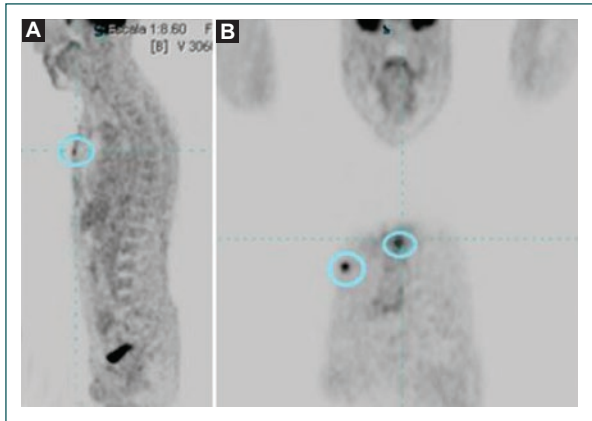


Figura 3. A: tomografía por emisión de positrones que muestra, en la región preesternal, una nodulación de 7.5 mm de espesor con SUVmax de 4.0. B: imagen nodular de tejido subcutáneo, anterior al músculo pectoral mayor derecho, de 9.4 mm, que infiltra la piel con SUVmax de 5.5.

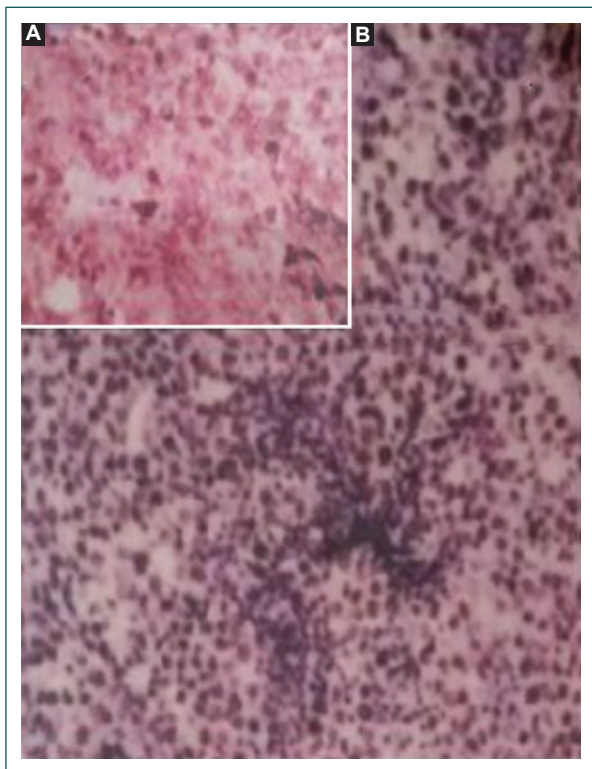


Figura 4. Hallazgos inmunohistoquímicos de la segunda biopsia. A: corte CD20 positivo. B: corte BCL6 positivo.

neoplasia sea consecuencia de los agentes alquilantes es de años.⁶ En el caso de nuestro paciente, ambas neoplasias se presentaron en un periodo de 1 año. Por lo tanto, en este paciente, la aparición del LNH no puede

considerarse una consecuencia del tratamiento debido al poco tiempo transcurrido entre la aparición del primero y del segundo linfoma. Existen tres teorías para explicar la asociación entre LH y LNH: 1) la aparición de dos neoplasias linfoides es el resultado de una coincidencia y no tienen relación una con la otra; 2) la progresión de LH a LNH; y 3) ambos linfomas provienen de un precursor común.¹⁶ El paciente que presentamos se puede considerar uno de los pocos casos de linfoma discordante documentados; un linfoma discordante se define como la presencia simultánea de dos subtipos histológicos diferentes de linfoma en sitios anatómicos separados. Una patología muy relacionada, e igualmente rara de ver, es el linfoma compuesto, el cual se caracteriza por la afección de más de un subtipo histológico en un mismo nódulo linfático o en una misma localización anatómica.¹² Como hemos expuesto, nuestro paciente presenta dos tipos histológicos diferentes (LH de celularidad mixta y LNH B difuso de células grandes de tipo centro germinal) en sitios anatómicos diferentes (ganglios cervicales, supraclaviculares y axilares, y piel) y sin aparente relación entre ambas neoplasias.

Conclusiones

Este caso ejemplifica que ante un paciente con un cuadro clínico típico y con una evolución tórpida hay que replantearse el diagnóstico y repetir los estudios realizados previamente para descartar otras enfermedades, así como la posibilidad de que el LH primario se clasifique erróneamente (es decir, que en realidad fuera un LNH), o diagnósticos simultáneos que puedan alterar el curso de la enfermedad.

Conflicto de intereses

Los autores han completado y enviado la forma traducida al español de la declaración de conflicto potencial de intereses del Comité Internacional de Editores de Revistas Médicas, y no fue reportado ninguno relacionado con este artículo.

Responsabilidades éticas

Protección de personas y animales. Los autores declaran que para esta investigación no se han realizado experimentos en seres humanos ni en animales.

Confidencialidad de los datos. Los autores declaran que han seguido los protocolos de su centro de trabajo sobre la publicación de datos de pacientes.

Derecho a la privacidad y consentimiento informado. Los autores declaran que en este artículo no aparecen datos de pacientes.

Referencias

1. Pérez-Zúñiga JM, Aguilar-Andrade C, Álvarez-Vera JL, Augusto-Pacheco M, Báez-Islas PE, Bates-Martín RA, et al. Generalidades sobre linfomas. *Rev Hematol Mex.* 2018;19(4):174-88.
2. Labardini-Méndez JR, Cervera-Ceballos E, Corrales-Alfaro C, Balbuena-Martínez M, Barbosa-Ibarra AA, Espinoza-Zamora JR, et al. Oncogüía. Linfoma de Hodgkin. *Cancerología.* 2011;6(1):133-8.
3. Bowzyk-AlNaeef A, Ajithkumar T, Behan S, James-Hodson D. Non-Hodgkin lymphoma. *BMJ* 2018;362:k3204. doi: 10.1136/bmj.k3204
4. Armitage JO, Gascoyne RD, Lunning MA, Cavalli F. Non-Hodgkin lymphoma. *Lancet.* 2017;390(10091):298-310. doi: 10.1016/s0140-6736(16)32407-2
5. Schaapveld M, Aleman BM, van Eggermond AM, Janus CP, Krol AD, van der Maazen RW, et al. Second cancer risk up to 40 years after treatment for Hodgkin's lymphoma. *N Engl J Med.* 2015;373:2499-511. doi: 10.1056/NEJMoa1505949
6. Wang HW, Yang W, Wang L, Lu YL, Lu JY. Composite diffuse large B-cell lymphoma and classical Hodgkin's lymphoma of the stomach: case report and literature review. *World J Gastroenterol.* 2013;19(37):6304-9. doi: 10.3748/wjg.v19.i37.6304
7. Nishioka A, Ureshino H, Ando T, Kizuka H, Kusaba K, Sano H, et al. Three coexisting lymphomas in a single patient: composite lymphoma derived from a common germinal center B-cell precursor and unrelated discordant lymphoma. *Int J Hematol.* 2018;107(6):703-8. doi: 10.1007/s12185-017-2370-6
8. Park J, Eun-Lee J, Kim M, Lim J, Kim Y, Han K, et al. Discordant lymphocyte-depleted classical Hodgkin's and peripheral T-cell lymphoma arising in a patient 11 years after diagnosis of multicentric Castleman's disease. *Int J Hematol.* 2013;98(1):114-21. doi: 10.1007/s12185-013-1358-0
9. Lloveras N, Pleusa E, Mate JL, Batlle M. Linfoma compuesto. *Med Clin (Barc).* 2003;121(8):316-9.
10. Vicente-Baz D, Ruiz-Borrego M, Medina M, Moreno-Nogueira JA. Linfoma compuesto. *Med Clin (Barc).* 2003;120(6):236-9.
11. Zhang C, Yi Y, Chen C, Wang J, Liu Z. Discordant lymphoma consisting of mediastinal large B-cell lymphoma and nodular sclerosis Hodgkin lymphoma in the right supraclavicular lymph nodes: a case report. *Diagn Pathol Open Access.* 2015;10:215. doi: 10.1186/s13000-015-0450-6
12. Coyne J, Kealy WF, Hogan F, Murphy C. Discordant lymphoma: a case report. *Irish J Med Sci.* 1987;156(3):104-5.
13. Cannizzo E, Sohani AR, Ferry JA, Hochberg EP, Kluk MJ, Dorn ME, et al. Carcinoma and multiple lymphomas in one patient: establishing the diagnoses and analyzing risk factors. *J Hematopathol.* 2009;2:163-70. doi: 10.1007/s12308-009-0041-0
14. Shingaki S, Yoshiki Y, Yamamoto K, Ota Y, Suzuki K. Coexistent adrenal diffuse large B cell lymphoma in a patient with Waldenström's macroglobinemia/lymphoplasmacytic lymphoma. *Ann Hematol.* 2016;95:1723-4. doi: 10.1007/s00277-016-2735-6
15. Pérez-Montaña A, Sancho JM, Mate JL, Ribera JM. Asociación temporal de linfoma de Hodgkin y linfoma no hodgkiniano: estudio de 6 pacientes en un solo centro. *Med Clin (Barc).* 2012;139(15):694-7.
16. Kendric K, Goyal G, Caponetti G. Synchronous Hodgkin lymphoma and diffuse large B cell lymphoma: a rare coexistence. *J Hosp Med.* 2016;11(Suppl 1): abstr. 605. Disponible en: <https://shabstracts.org/abstract/synchronous-hodgkin-lymphoma-and-diffuse-large-b-cell-lymphoma-a-rare-coexistence/>.

Cómo citar este artículo:

Moreno-Urbina SI, Medina-Ruiz MM, Gámez-Elizarrarás R. Dos linfomas en un mismo paciente: reporte de un caso. *Rev Med Inst Mex Seguro Soc.* 2020;58(4):536-540.