

Christian Emmanuel Rodríguez-Partida^{1a}, Iván André Guzmán-Amador^{1b}, Félix José Molina-Aguilar^{1c}

Resumen

Introducción: los defectos del tubo neural son un grupo heterogéneo de alteraciones del sistema nervioso central, de origen multifactorial, principalmente ocasionados por una falla en los mecanismos de cierre del tubo neural, la cual involucra: piel, músculos paravertebrales, tejido conectivo, hueso y médula espinal. La craneorraquisquisis es la variante más grave y rara de los defectos del tubo neural.

Caso clínico: Mujer de 36 años con un embarazo de 25.3 semanas, corroborado por ultrasonido del segundo trimestre, con el antecedente de un embarazo previo con anencefalia y mal control prenatal en el embarazo actual. Se le realizó un ultrasonido que diagnosticó craneorraquisquisis, por lo que se procedió a finalizar el embarazo por inducción de trabajo de aborto con prostaglandinas.

Conclusiones: la craneorraquisquisis es un defecto raro del tubo neural que debe diagnosticarse tempranamente por ser una patología incompatible con la vida.

Abstract

Background: Neural tube defects are a heterogeneous group of alterations of the central nervous system with multifactorial origin, mainly caused by a failure in the mechanisms of closure of the neural tube which involves skin, paravertebral muscles, connective tissue, bone and spinal cord.

Clinical case: 36-year-old woman with a pregnancy of 25.3 weeks, corroborated by second trimester ultrasound. She had a previous pregnancy with anencephaly and a poor prenatal care in the actual pregnancy. An obstetric ultrasound was performed with the diagnosis of craniorachischisis, which is why the delivery was performed by vaginal birth with labor induction with prostaglandins.

Conclusions: The craniorachischisis is a rare defect of the neural tube that must be diagnosed early because it is a pathology incompatible with life.

¹Instituto Mexicano del Seguro Social, Hospital General Regional No. 1, Departamento de Ginecología y Obstetricia. Mérida, Yucatán, México

ORCID: [0000-0003-2402-4499^a](#), [0000-0001-8631-0728^b](#), [0000-0002-1544-3619^c](#)

Palabras clave
Defectos del Tubo Neural
Anencefalia
Disrafia Espinal
Ácido Fólico

Keywords
Neural Tube Defects
Anencephaly
Spinal Dysraphism
Folic Acid

Introducción

Los defectos del tubo neural causan serios defectos de nacimiento, principalmente en el cerebro y en la médula espinal. Se estiman anualmente 300,000 nacimientos con defectos del tubo neural a nivel mundial.¹ En los Estados Unidos se reportó una prevalencia de 5.3 casos por cada 10,000 nacidos vivos de 1999 a 2011.² El Anuario de Morbilidad de la Dirección General de Epidemiología, de la

Secretaría de Salud de México, reportó en 2016 una tasa de incidencia de 0.27 casos por cada 100,000 habitantes.³

Los defectos del tubo neural pueden ser abiertos o cerrados:


- Los defectos abiertos son resultado de la falla del cierre o de la progresión incompleta del cierre de los pliegues neurales; los ejemplos más comunes son: el mielome-

Fecha de recibido: 14/06/2021

Fecha de aceptado: 29/10/2021

Comunicación con:

Félix José Molina Aguilar

 drfelixmolina@yahoo.com

 999 980 1983

Cómo citar este artículo: Rodríguez-Partida CE, Guzmán-Amador IA, Molina-Aguilar FJ. Craneorraquisquisis: reporte de un caso. Rev Med Inst Mex Seguro Soc. 2022;60(1):80-4.

ningocele, meningocele, mielocelo, encefalocele y la anencefalia. Estos defectos se pueden asociar con: la hidrocefalia, malformación de Chiari tipo II, anomalías vertebrales, desórdenes genitourinarios y gastrointestinales.

- Los defectos cerrados hacen referencia a la malformación de los arcos vertebrales pero recubiertos de piel; en este grupo se incluye la espina bífida oculta y los disrafismos espinales, los cuales habitualmente están asociados a anomalías de la médula espinal, lipomas y anomalías anorrectales.^{4,5,6}

Existen múltiples etiologías y factores de riesgo asociados a los defectos del tubo neural, entre ellos:

- Genéticos: el 70% de los casos de defectos del tubo neural pueden atribuirse a causas genéticas. Existe evidencia que asocia un riesgo de recurrencia del 2-4% con el antecedente de un hijo afectado, y un riesgo del 10% con el antecedente de dos o más hijos afectados por algún defecto. Estudios realizados en ratones han identificado más de 200 genes relacionados con los defectos del tubo neural. Se ha encontrado evidencia con los genes relacionados con el metabolismo del folato, como el gen *MTHFR*, el cual codifica una enzima citoplasmática del metabolismo del folato.⁷
- Deficiencia de folato: habitualmente, los niveles de folato se encuentran en rangos normales y raramente son deficientes; sin embargo, los niveles subóptimos contribuyen al desarrollo de los defectos del tubo neural en pacientes genéticamente susceptibles. Se ha demostrado en ratones que la deficiencia de folato no provoca defectos del tubo neural, a menos de que tengan alguna mutación en un gen predisponente, como *PAX3*.⁴
- Ambientales: el ácido valproico es un anticonvulsivo que aumenta el riesgo de defectos espinales hasta 10 veces durante el embarazo. Se piensa que sus efectos son causados por la potente actividad inhibitoria de la histona desacetilasa. Otro factor ambiental es la fumonisina, la cual es una micotoxina que provocó un aumento de la incidencia de los defectos del tubo neural en la frontera de México con Texas durante la década de 1990. Esta micotoxina tiene efectos en el metabolismo de los esfingolípidos y disminuye la expresión de genes embrionarios.⁸
- Fiebre y el uso excesivo de baños de agua caliente: se consideran factores de riesgo por el aumento de la temperatura corporal. Un episodio de hipertermia se considera teratogénico si este ocurre durante el cierre del tubo neural.^{9,10}

- Diabetes mellitus: en 1990 se realizó un estudio en el que se incluyeron 4929 recién nacidos vivos y óbitos con malformaciones mayores y 3029 sin malformaciones; se encontró que el riesgo relativo para malformaciones mayores del sistema nervioso central fue de 15.5 para pacientes que cursaban con diabetes insulino-dependiente. A nivel molecular, se ha encontrado que la hiperglucemia en ratones induce estrés oxidativo, el cual estimula la metiltransferasa del ADN, que es la encargada de suprimir las modificaciones de la cromatina y evita la expresión del gen *PAX3*. El gen antes mencionado es expresado en el neuroepitelio embrionario y es necesario para la promoción del cierre del tubo neural.¹¹

La craneorraquisquis es la variante más rara y grave de los defectos del tubo neural. Se caracteriza por la anencefalia y la espina bífida acompañada de la herniación de tejido nervioso y las meninges.¹² Este defecto ocurre generalmente en la tercera o cuarta semana de la gestación. Se puede acompañar de malformaciones del ectodermo y el mesodermo.¹³

Caso clínico

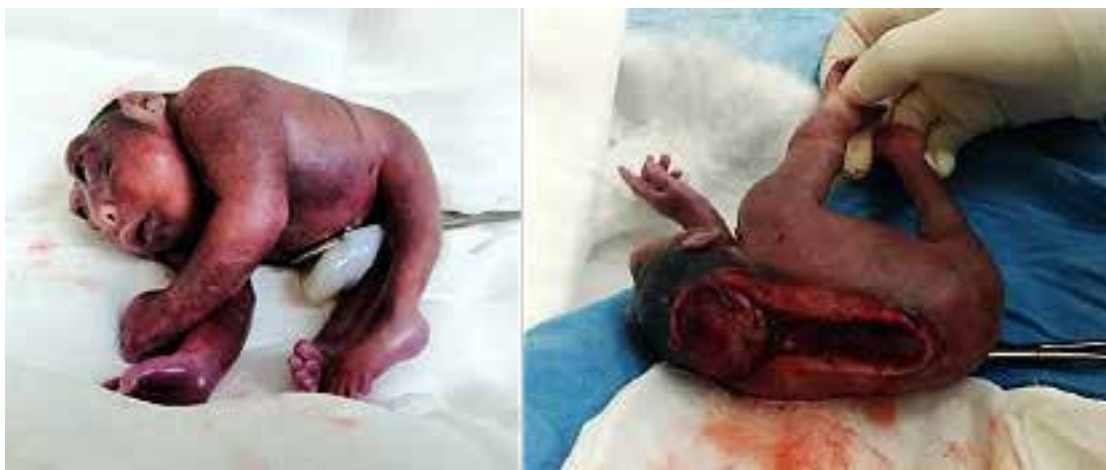Mujer de 36 años, sin antecedentes personales patológicos relevantes. Su historial obstétrico es de cuatro embarazos: un parto previo con un feto anencefálico hace 15 años, del cual no recuerda peso ni edad gestacional. Una cesárea hace 13 años por presentación pélvica. Un parto hace 9 años sin eventualidades y el embarazo actual de 25.3 semanas de gestación, corroborado por ultrasonido del segundo trimestre.

La paciente inició su control prenatal y la ingesta de ácido fólico, hierro y multivitamínicos al final del primer trimestre. No contaba con ultrasonido del primer trimestre.

Ingresó al hospital, por el diagnóstico de anencefalia a la semana 24 de la gestación por un ultrasonido realizado en otra institución, por lo que se decidió la realización de un nuevo ultrasonido obstétrico que reportó ausencia de los huesos craneales y de la masa encefálica. La columna vertebral en cortes axiales se visualizó con morfología en U en todas las vértebras cervicales hasta el sacro y en cortes coronales se observó una separación amplia de los procesos espinosos. No se lograron visualizar los huesos de la pelvis y la vejiga, por lo que se integró el diagnóstico de craneorraquisquis.

Se finalizó el embarazo por inducción de trabajo de aborto con prostaglandinas. Se obtuvo un feto femenino que pesó 350 gramos (figuras 1 y 2). La paciente evolucionó favorablemente después de la expulsión, por lo que fue egresada 24 horas después.

Figuras 1 y 2 Feto con craneorraquisquis de 25 semanas de gestación. En las imágenes se observa la presencia de anencefalia y espina bífida



Discusión

El caso clínico descrito muestra una paciente con el diagnóstico de craneorraquisquis, el cual es un defecto raro del tubo neural. La literatura menciona que el desarrollo del tubo neural inicia como una placa engrosada del ectodermo al inicio de la tercera semana de la vida embrionaria y que dará lugar al sistema nervioso central. Los pliegues laterales de la placa neural se elevan para formar los pliegues neurales, los cuales se fusionan para formar el tubo neural; la fusión inicia en la región cervical y prosigue en dirección rostral y caudal; el neuroporo rostral cierra el día 25 posterior a la concepción y el neuroporo caudal cierra dos días después; por lo tanto, los defectos del tubo neural ocurren como resultado de la falla del cierre de este entre el día 25 y 27 después de la concepción.¹³ De acuerdo con la fisiopatología y la gravedad del defecto, muy probablemente la paciente comenzó su padecimiento antes del día 25 posterior a la concepción; de acuerdo con los hallazgos, no se presentó el cierre del neuroporo rostral, clínicamente visible por la ausencia de huesos craneales y la presencia de anencefalia; la espina bífida evidenció clínicamente que no ocurrió el cierre del neuroporo caudal.

La paciente tenía el antecedente de un embarazo previo con anencefalia. El riesgo de recurrencia de defectos del tubo neural con el antecedente de un embarazo afectado va del 2 al 4%, y en la situación de tener dos hijos afectados, el riesgo se eleva aproximadamente al 10%.⁴ La paciente probablemente tenía alguna predisposición genética, la cual sumada al mal control prenatal y al deficiente aporte de ácido fólico condicionó que presentara nuevamente un feto con defectos del tubo neural. De acuerdo con lo reportado en la literatura, hasta el 70% de los casos de defectos del tubo neural se relaciona con factores genéticos.⁷

La importancia del inicio oportuno del control prenatal y la realización del ultrasonido del primer trimestre radica en que la mayoría de estas alteraciones pueden diagnosticarse desde la semana 10-14 del embarazo y en algunos casos desde la semana 9-10, a diferencia de la paciente que fue diagnosticada hasta la semana 24.^{14,15}

La paciente inició la ingesta de ácido fólico al final del primer trimestre. Está demostrado que el ácido fólico disminuye la ocurrencia y recurrencia de los defectos del tubo neural, por lo que está recomendado en toda mujer que planea un embarazo.^{16,17} El ácido fólico probablemente previene los defectos del tubo neural por medio de la regulación de modificaciones epigenéticas (metilación) y de proliferación celular (síntesis de purinas).¹⁸ Las mujeres que tienen el antecedente de estar afectadas por un defecto del tubo neural, que tienen una pareja afectada o un hijo previo afectado, se consideran con un riesgo superior al de la población general de tener un hijo con algún defecto, por lo que son candidatas a dosis mayores de ácido fólico (4 mg). La administración de esta dosis debe iniciarse tres meses antes de la concepción y mantenerse durante las primeras 12 semanas de la gestación. En las mujeres sin antecedentes o sin factores de riesgo que planean un embarazo, la dosis recomendada es de 0.4 mg diarios y comienzan un mes antes del embarazo y continúan la dosis durante todo el primer trimestre.¹⁹ Está demostrado que la dosis de 4 mg disminuye el riesgo de recurrencia aproximadamente en un 70%.²⁰ En la guía de práctica clínica mexicana de "Control prenatal con atención centrada en la paciente", se sugiere la administración de 5 mg de ácido fólico en pacientes de alto riesgo.²¹ Otras publicaciones refieren que una dosis de 5 mg es capaz de prevenir el 80% de los defectos del tubo neural, mientras que la dosis de 0.4 mg únicamente es capaz de prevenir hasta el 50% de los casos.¹⁸ Actualmente no hay

evidencia de que la dosis diaria de 4 mg sea más efectiva que la dosis de 1 mg, además de que existe información limitada en relación con los efectos adversos de la suplementación a dosis altas de ácido fólico; sin embargo, se requieren más estudios para tener una conclusión al respecto. Algunos estudios observacionales han reportado un incremento en el riesgo de presentar paladar hendido, aborto espontáneo y retraso en el desarrollo psicomotor. Se ha asociado también a un incremento en el riesgo de desarrollar cáncer.²²

Por lo referido en la literatura, la paciente en primer lugar debió tener una consulta preconcepcional tres meses antes del inicio del embarazo, por el antecedente de un embarazo previo con un defecto del tubo neural grave. Después debió iniciar con la ingesta recomendada de 5 mg de ácido fólico y continuar durante todo el primer trimestre con dosis altas de ácido fólico de acuerdo con la guía de práctica clínica mexicana; sin embargo, la paciente comenzó la ingesta de ácido fólico al final del primer trimestre, por lo que no fue de utilidad en la prevención de los defectos del tubo neural, ya que el cierre de este ocurre a finales de la tercera semana posterior a la concepción.

La vía de finalización del embarazo para la paciente fue la vaginal, con previa inducción con prostaglandinas. La mayoría de los fetos anencefálicos nacen muertos o mueren al poco tiempo de nacer; por esta razón, se deben finalizar los embarazos al conocer el diagnóstico.^{23,24} La finalización por vía abdominal únicamente está indicada por indicación materna.²⁵

Es importante comentar que se debe insistir en nuestra población acerca de la importancia del control preconcepcional y el control prenatal, independientemente de los factores de riesgo que pudieran alterar el curso de una gestación, ya que muchas mujeres inician la ingesta del ácido fólico después del periodo crítico en el que se cierra el tubo

neural, por lo que sugerimos informar a la población sobre los beneficios de estas intervenciones por medio de campañas en medios masivos de difusión, redes sociales y otros medios de comunicación.

El antecedente de la pérdida de una gestación por alguna malformación o defecto es un evento estresante y trágico para las mujeres que han presentado esa situación. Hay múltiples estudios que hacen referencia a la influencia del estrés en el embarazo y su asociación a malos resultados perinatales, como parto pretérmino, malformaciones congénitas y aborto, por lo que es importante indagar en la red social de apoyo y los factores asociados que tengan las pacientes para valorar si se requiere algún tipo de intervención psicológica que favorezca un mejor estado emocional durante el embarazo.^{26,27}

Conclusiones

El caso presentado ejemplifica muchas de las manifestaciones clínicas y antecedentes perinatales de importancia de una paciente con la variante más grave de los defectos del tubo neural. Es crucial para este tipo de pacientes una adecuada consejería preconcepcional, el inicio temprano de la suplementación con ácido fólico a dosis altas y el adecuado control prenatal por el riesgo de recurrencia. También es relevante recalcar la importancia de la realización del ultrasonido del primer trimestre, ya que permite un diagnóstico temprano en este tipo de defectos para la finalización temprana del embarazo.

Declaración de conflicto de interés: los autores han completado y enviado la forma traducida al español de la declaración de conflictos potenciales de interés del Comité Internacional de Editores de Revistas Médicas, y no fue reportado alguno que tuviera relación con este artículo.

Referencias

- Zaganjor I, Sekkarie A, Tsang BL, Williams J, Razzaghi H, Mulinare J, et al. Describing the Prevalence of Neural Tube Defects Worldwide: A Systematic Literature Review. *PLoS One*. 2016;11(4):e0151586.
- Williams J, Mai CT, Mulinare J, Isenburg J, Flood TJ, Ethen M, et al. Updated estimates of neural tube defects prevented by mandatory folic Acid fortification. *Morbidity and Mortality Weekly Report (MMWR) January 16, 2015*. 64(01):1-5. Disponible en <https://www.cdc.gov/mmwr/preview/mmwrhtml/mm6401a2.htm> [consultado el 29 de Mayo de 2021].
- Jiménez-Guerra R, Coronado-Zarco I, Zamora-Escudero R, García-May P, Yescas-Buendía G, González-Gómez L, et al. Recién nacidos vivos con defectos del tubo neural en el Instituto Nacional de Perinatología de la Ciudad de México. *Características demográficas y epidemiológicas*. *Perinato Reprod Hum*. 2018;32(1):27-32.
- Greene ND, Copp AJ. Neural tube defects. *Annu Rev Neurosci*. 2014;37:221-42.
- McComb JG. A practical clinical classification of spinal neural tube defects. *Childs Nerv Syst*. 2015;31(10):1641-57.
- Avagliano L, Massa V, George TM, Qureshy S, Bulfamante GP, Finnell RH. Overview on neural tube defects: From development to physical characteristics. *Birth Defects Res*. 2019;111(19):1455-67.
- Copp AJ, Greene ND. Genetics and development of neural tube defects. *J Pathol*. 2010;220(2):217-30.
- Copp AJ, Stanier P, Greene ND. Neural tube defects: recent advances, unsolved questions, and controversies. *Lancet Neurol*. 2013;12(8):799-810.
- Edwards MJ. Review: Hyperthermia and fever during

- pregnancy. *Birth Defect Res A*. 2006;76(7):507-16.
10. Li D. Hot Tub Use during Pregnancy and the Risk of Miscarriage. *Am J Epidemiology*. 2003;158(10):931-7.
 11. Kondo A, Matsuo T, Morota N, Kondo AS, Okai I, Fukuda H. Neural tube defects: Risk factors and preventive measures. *Congenit Anom (Kyoto)*. 2017;57(5):150-6.
 12. Singh A, Pilli GS, Bannur H. Craniorachischisis Totalis with Congenital Diaphragmatic Hernia-A Rare Presentation of Fryns Syndrome. *Fetal Pediatr Pathol*. 2016;35(3):192-8.
 13. Sadler T.W. *Langman's Medical Embryology*. 14.^a ed. Philadelphia: Lippincott Williams & Wilkins; 2019.
 14. Johnson SP, Sebire NJ, Snijders RJM, Tunkel S, Nicolaides KH. Ultrasound screening for anencephaly at 10-14 weeks of gestation. *Ultrasound Obstet Gynecol*. 1997;9(1):14-6.
 15. Cameron M, Moran P. Prenatal screening and diagnosis of neural tube defects. *Prenat Diagn*. 2009;29(4):402-11.
 16. Mills JL. Strategies for Preventing Folate-Related Neural Tube Defects. *JAMA*. 2017;317(2):144.
 17. Youngblood ME, Williamson R, Bell KN, Johnson Q, Kancharla V, Oakley GP. 2012 Update on global prevention of folic acid-preventable spina bifida and anencephaly. *Birth Defects Res A: Clin Mol Teratol*. 2013;97(10):658-63.
 18. Van Gool JD, Hirche H, Lax H, De Schaepdrijver L. Folic acid and primary prevention of neural tube defects: A review. *Reprod Toxicol*. 2018;80:73-84.
 19. [No authors listed] Practice Bulletin No. 187: Neural Tube Defects. *Obstet Gynecol*. 2017 12;130(6):e279-90.
 20. Cavalli P. Prevention of Neural Tube Defects and proper folate periconceptional supplementation. *J Prenat Med*. 2008;2(4):40-1.
 21. Control prenatal con atención centrada en la paciente. *Guía de Evidencias y Recomendaciones: Guía de Práctica Clínica*. México. IMSS: Disponible en <https://www.imss.gob.mx/sites/all/statics/guiasclinicas/028GER.pdf>
 22. Dolin CD, Deierlein AL, Evans MI. Folic Acid Supplementation to Prevent Recurrent Neural Tube Defects: 4 Milligrams Is Too Much. *Fetal Diagn Ther*. 2018;44(3):161-5.
 23. Obeidi N, Russell N, Higgins JR, O'Donoghue K. The Natural History of Anencephaly. *Prenat Diagn*. 2010;30(4):357-60.
 24. Jaquier M, Klein A, Boltshauser E. Spontaneous pregnancy outcome after prenatal diagnosis of anencephaly. *BJOG: Int J O&G*. 2006;113(8):951-3.
 25. Osathanondh R, Donnenfeld AE, Frigoletto FD, Driscoll SG, Ryan KJ. Induction of labor with anencephalic fetus. *Obstet Gynecol*. 1980;56(5):65.
 26. Suarez L, Cardarelli K, Hendricks K. Maternal stress, social support, and risk of neural tube defects among Mexican Americans. *Epidemiology*. 2003;14(5):612-6.
 27. San Lazaro Campillo I, Meaney S, McNamara K, O'Donoghue K. Psychological and support interventions to reduce levels of stress, anxiety or depression on women's subsequent pregnancy with a history of miscarriage: an empty systematic review. *BMJ Open*. 2017;7(9):e01780z.