

José Francisco Camacho-Aguilera^{1a}, Antonio Calderón-Vieyra^{2b}

Resumen

Introducción: el vólvulo cecal es una enfermedad poco común que causa obstrucción intestinal. Tiene diversos factores de riesgo congénitos y adquiridos. Se suele asociar a una fijación cecal anormal y se produce por la torsión del ciego en alguno de sus tres ejes. No se diferencia de otras causas de obstrucción intestinal, pero un retraso en su diagnóstico puede derivar en isquemia, necrosis y perforación del colon. El manejo depende de la viabilidad de los tejidos y va desde la destorsión y cecopexia hasta la hemicolectomía con o sin anastomosis. Se presenta un caso de vólvulo cecal (báscula cecal) y se hace una revisión del tema.

Caso clínico: mujer de 43 años que ingresó a un servicio de urgencias con datos de obstrucción intestinal. Se realizó tomografía simple de abdomen donde se identificó dilatación del colon e imagen que semejaba un grano de café invertido. Se hizo laparotomía exploradora y se identificó vólvulo cecal del tipo báscula, sin compromiso vascular. Se realizó desvolvulación, descompresión a través de apendicectomía, y cecopexia. Posterior a evento quirúrgico, la paciente se recuperó sin incidentes y fue dada de alta con controles adecuados por consulta externa.

Conclusiones: el vólvulo cecal es una causa de obstrucción intestinal con baja incidencia, por lo que el reconocimiento y tratamiento precoz son claves para evitar las complicaciones que conlleva su libre evolución. Este tipo de enfermedad debe de estar entre nuestros diagnósticos diferenciales, ya que el tratamiento es quirúrgico y el retraso conlleva a una alta tasa de mortalidad.

Abstract

Background: Cecal volvulus is a rare disease that causes intestinal obstruction. It has various congenital and acquired risk factors. It is frequently associated with abnormal cecal fixation, and it is caused by torsion of the cecum in one of its three axes. It is not different from other causes of intestinal obstruction, but a delay in its diagnosis can lead to ischemia, necrosis and colon perforation. Its management depends on the viability of the tissues, ranging from untwisting and cecopexy to hemicolectomy with or without anastomosis. We present a case of caecal volvulus (caecal bascule) and review the literature as well.

Clinical case: 43-year-old female, who was admitted to an emergency department with data of intestinal obstruction. A simple tomography of the abdomen was performed, where a dilated colon and an image that resembles an inverted coffee bean were identified. An exploratory laparotomy was performed, identifying a bascule-type cecal volvulus, without vascular compromise. Devolvulation, decompression through appendectomy, and caecopexy were performed. After the surgical event, the patient recovered without incident and was discharged with adequate controls by external consultation.

Conclusions: Cecal volvulus is a cause of intestinal obstruction with a low incidence, which is why early recognition and treatment are key to avoiding the complications that its evolution entails. This type of disease should be among our differential diagnoses, since treatment is surgical and delay leads to a high mortality rate.

¹Instituto Mexicano del Seguro Social, Hospital General de Zona No. 3, Servicio de Cirugía General. San Juan del Río, Querétaro, México

²Instituto Mexicano del Seguro Social, Hospital General de Zona No. 2, Servicio de Cirugía General. Santiago de Querétaro, Querétaro, México

ORCID: [0000-0002-3126-3431](https://orcid.org/0000-0002-3126-3431)^a, [0000-0001-5685-2374](https://orcid.org/0000-0001-5685-2374)^b



Palabras clave
Vólvulo Intestinal
Obstrucción Intestinal
Abdomen Agudo

Keywords
Intestinal Volvulus
Intestinal Obstruction
Abdomen, Acute

Fecha de recibido: 01/04/2022

Fecha de aceptado: 01/06/2022

Comunicación con:

José Francisco Camacho Aguilera
 scientia_medica@hotmail.com
 442 319 3885

Cómo citar este artículo: Camacho-Aguilera JF, Calderón-Vieyra A. Vólvulo cecal: un caso y revisión de la literatura. Rev Med Inst Mex Seguro Soc. 2022;60(5):591-8.

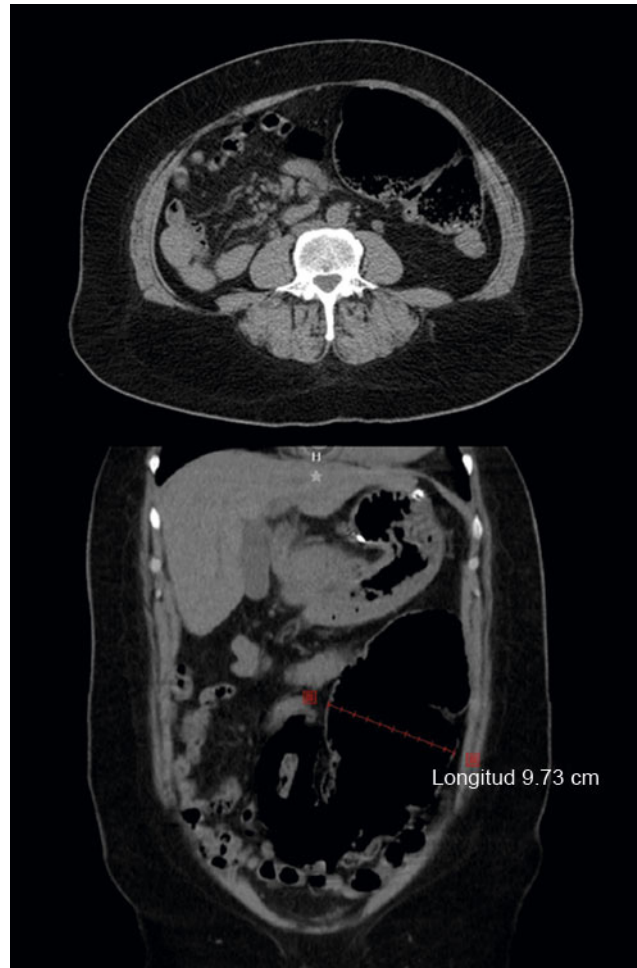
Introducción

El vólvulo es una condición donde un asa de intestino y su mesenterio rotan en torno a un punto fijo en la base. Al tener la torsión intestinal, el líquido y el gas se acumulan en el asa obstruida, lo cual lleva a distensión, isquemia, gangrena y perforación.^{1,2} Los vólvulos de colon representan la tercera causa de obstrucción del colon en el mundo, después del cáncer colorrectal y la diverticulitis complicada.³ En orden de frecuencia, los vólvulos del colon se localizan más frecuentemente en el sigmoides, en el ciego, en el ángulo esplénico y en el transversal.² El término vólvulo proviene de la palabra latina *volvere*, que significa *giro*. La torsión de un segmento de intestino fue descrita por primera vez alrededor del año 1550 a.C. en el papiro de Ebers. Hipócrates estudió la enfermedad y posiblemente describió el primer tratamiento, con la inserción de un supositorio de 22 cm de longitud.⁴ En 1837, Rokitsky describió el vólvulo del ciego como causa de estrangulación intestinal.⁵ Posteriormente, en 1883 Atherton describió la primera laparotomía con lisis de adherencias para el tratamiento del vólvulo.⁴ Este tipo de vólvulo se presenta cuando el colon ascendente y la porción terminal del íleon sufren torsión en alguno de sus ejes. Esta entidad es responsable del 1-1.5% de todas las oclusiones intestinales y el retraso en su tratamiento puede derivar en muerte hasta en un 30% de los enfermos.^{5,6}

Caso clínico

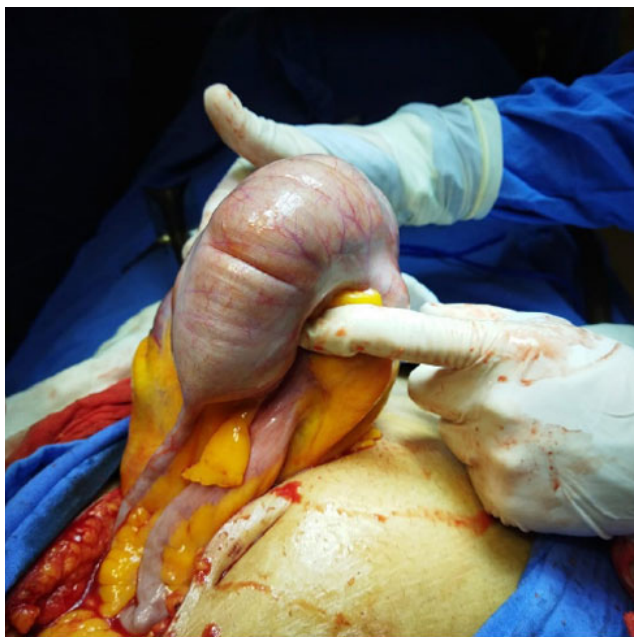
Mujer de 43 años, con antecedente de hipertensión arterial con tratamiento con losartán, dos cesáreas y oclusión tubaria bilateral. Ingresó a nuestro hospital y refirió dolor de 24 horas de evolución, tipo cólico en hipogastrio e irradiación a fosa iliaca izquierda, además de náusea y vómito en dos ocasiones. Se agregaron evacuaciones semilíquidas en forma inicial y posteriormente cese en las evacuaciones y en la canalización de gases. A la exploración física, la paciente presentó dolor en el abdomen, así como distensión, especialmente hacia el flanco izquierdo. En el mesogastrio y el flanco izquierdo hubo la presencia de timpanismo. La peristalsis estaba presente, mínima, abolida en flanco izquierdo y mesogastrio. La irritación peritoneal estuvo ausente. Se colocó sonda nasogástrica, con gasto mínimo gástrico y sin mejoría en la sintomatología. Los estudios de laboratorio demostraron: 9700 leucocitos con un 87% de neutrófilos, creatinina de 0.7 mg/dL, urea de 22 mg/dL y proteína C reactiva de 5.0 mg/L. En la radiografía simple de abdomen presentó dilatación importante del lado izquierdo del colon, con niveles hidroaéreos. La tomografía muestra la dilatación del colon del lado izquierdo, con imagen que simula grano de café en el corte coronal (figura 1).

Figura 1 Tomografía simple de abdomen de la paciente



Arriba, corte axial donde se observa el ciego distendido y situado ectópicamente al lado izquierdo. Abajo: ciego distendido hasta casi los 10 cm, que se asemeja a un grano de café. En ambas imágenes no se observan datos de complicación

Ante estos hallazgos clínicos y de imagen, se decidió hacer laparotomía de urgencia ante la sospecha de la presencia de vólvulo de sigmoides o de síndrome adherencial complicado. Durante la cirugía se evidenció un ciego flexionado hacia adelante y a la izquierda, carente de fijación retroperitoneal (figura 2). El punto de flexión fue producido por una banda de adherencia colocada sobre el colon ascendente. Se realizó liberación de la adherencia y se corroboró continuidad adecuada hacia el colon distal. No se evidenció la presencia de isquemia, necrosis o perforación del ciego. Se realizó apendicectomía con descompresión del ciego a través de base apendicular y posteriormente ligadura de esta. Se llevó a cabo cecopexia hacia pared de fosa iliaca derecha. Después de la cirugía, hubo mejoría clínica de la paciente, que tuvo evacuaciones presentes normales. La paciente siguió controles correctos en consulta externa

Figura 2 Imagen transquirúrgica

Ciego con flexión anterior y dirigido a cuadrante superior izquierdo

de cirugía y se mantuvo asintomática. En el cuadro I, el cual se presenta como anexo al final del artículo, se revisan los casos recientes de vólvulo cecal, los tipos, su manejo y su evolución.

Discusión

Un *vólvulo* se define como un asa de intestino que se tuerce en torno a sí mismo y el mesenterio que lo sostiene, lo que puede producir una obstrucción de asa cerrada. Si el mesenterio está lo suficientemente retorcido o la dilatación intestinal es excesiva, el flujo sanguíneo al intestino afectado puede comprometerse y producir isquemia. Los segmentos de intestino que son susceptibles a la volvulación son el estómago, el intestino delgado y el colon.^{4,7}

El vólvulo de colon es la tercera causa de obstrucción del colon, seguido del cáncer colorrectal y la diverticulitis complicada del sigmoides. Esta condición se presenta en un segmento de colon redundante, con un mesenterio elongado y de base estrecha. El vólvulo de colon representa menos del 5% de todas las oclusiones intestinales en Estados Unidos⁴ (y el vólvulo cecal del 1-1.5% de todas las obstrucciones).⁸ En una pequeña serie de casos mexicana, el vólvulo cecal correspondió al 8.8% de los vólvulos del colon.⁹ El vólvulo de colon más común se presenta en el colon sigmoides (60 a 75%), seguido del ciego (25 a 40%), en el colon transverso (1-4%) y en el ángulo esplénico (1%).⁴

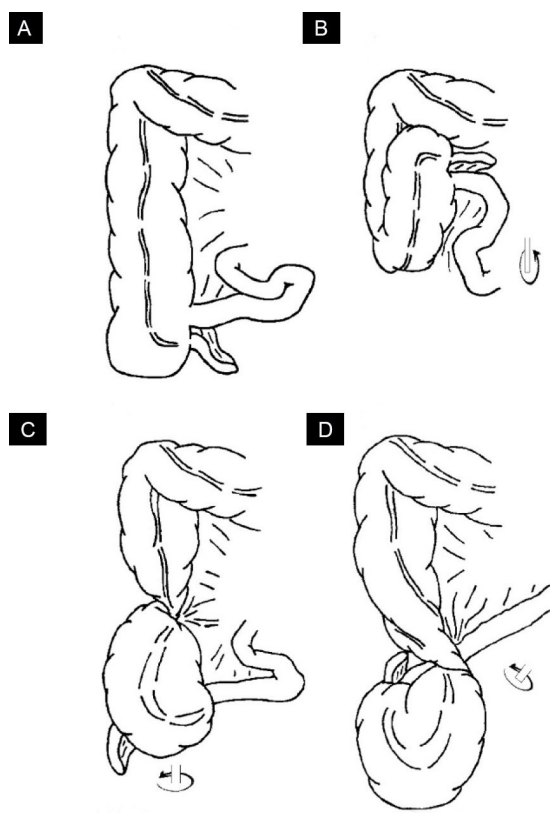
El vólvulo cecal afecta más comúnmente a mujeres entre 40 y 60 años^{2,3,4,7,10} y se clasifica en tres tipos, los cuales se describen a continuación y en la figura 3.⁷

Vólvulo cecal tipo 1

El vólvulo cecal se forma por una torsión del ciego a lo largo de su eje axial. La localización del vólvulo cecal es en el cuadrante inferior derecho.^{7,11}

Vólvulo cecal tipo 2

El vólvulo cecal se desarrolla por una torsión de una porción del ciego y de una porción del íleon terminal, además de invertirse su posición (torsión mesentérico-axial). La localización del ciego es ectópica, típicamente en el cuadrante superior derecho y es recolocado en una orientación invertida. Tradicionalmente, pero no en todos los casos, el vólvulo cecal tipo 2 tiene una torsión en contra de las manecillas del reloj.^{1,2,7,11} Los tipos 1 y 2 son los más frecuentes (80-90%).^{5,8}

Figura 3 Tipos de vólvulos cecales

A) Ciego en posición normal, B) Tipo 3 o báscula cecal, C) Tipo 1, torsión órgano-axial, D) Tipo 2, torsión mesentérico-axial

Vólvulo cecal tipo 3

En el vólvulo cecal conocido como *báscula cecal*, el ciego se pliega anteriormente y hacia arriba. En este tipo no hay una torsión axial como en el tipo 1 y 2, aunque la obstrucción se produce en el sitio de plegado.^{1,7,11} Este tipo es menos frecuente, pues corresponde al 5-20% de los vólvulos cecales.^{5,8}

Durante la embriogénesis, el ciego rota en contra de las manecillas del reloj desde la izquierda hasta el cuadrante inferior derecho. En forma simultánea, se presenta la fijación del mesenterio del colon derecho a las estructuras retroperitoneales.^{7,8} En el vólvulo cecal puede haber predisponentes anatómicos secundarios, rotación intestinal incompleta⁸ y a la falla de la fijación parietal de la región ileocecal durante el desarrollo embriológico. Teniendo esta predisposición anatómica, deben presentarse factores de riesgo para el desarrollo de vólvulo cecal, por lo que se dice que su origen es multifactorial.^{1,2,3,4,6}

Entre los factores de riesgo para el vólvulo se encuentra el estreñimiento, una dieta elevada en residuo, abuso de laxantes, embarazo, historia de laparotomía y cirugía pélvica^{3,5,8} (necrectomía, nefroureterectomía, apendicectomía, colecistectomía),¹² fibrosis por litos de colesterol derramados en colecistectomía previa,¹³ las adherencias, los nódulos linfáticos calcificados,^{11,13} masas abdominales, inmovilidad prolongada,² colonoscopia y laparoscopia previa, y enfermedad de Chagas,^{5,8} obstrucción de colon distal⁸ y uso de opioides (posiblemente producir estreñimiento y prolongar el tránsito intestinal),¹⁴ la endometriosis, el divertículo de Meckel,¹⁵ y hernia incisional. En el caso del embarazo y las hernias incisionales, puede haber una elongación en el mesenterio cecal y una movilidad incrementada de este órgano.^{4,16} En cirugías como el *bypass* gástrico con Y de Roux, un ciego móvil y dilatado puede herniarse a través de un defecto amplio creado en el mesocolon transversal^{15,17} o por migración del asa al espacio posterior a la gastroyeyunostomía (espacio de Paterson).¹⁵ Las cirugías previas representan un factor de riesgo importante, pues se encuentran en un rango de 23 a 53% de los pacientes. Se cree que las adherencias postquirúrgicas contribuyen a la formación de puntos de fijación y de fulcro de rotación de un colon sin fijación retroperitoneal,^{4,8} y favorecen la inmovilidad prolongada.⁶ Por otro lado, una apendicectomía por apendicitis retrocecal puede conducir a la liberación del ciego y parte del colon ascendente al seccionar la fascia de Toldt y representar un factor para el desarrollo de vólvulo cecal.⁵ Todos estos factores, en sujetos anatómicamente susceptibles, conducen al cambio de posición del ciego, a la hiperperistalsis y a la distensión del colon.⁸

Los vólvulos postquirúrgicos generalmente se presentan dentro de los 23 días de la cirugía inicial, con un 68% de los pacientes que manifiestan síntomas los primeros siete días postquirúrgicos. Es probable que el íleo localizado cause una movilidad anormal del colon y su volvulación.¹² En los pacientes con cirugía bariátrica, el vólvulo puede aparecer hasta 2 o 3 años después,¹⁵ por lo que se debe tener en cuenta como diferencial en caso de obstrucción intestinal.^{15,17}

Las manifestaciones clínicas no son específicas y son resultado de una progresión de la enfermedad: pueden existir episodios intermitentes de dolor y distensión abdominal, los cuales se resuelven espontáneamente, pero pueden producir una obstrucción intestinal aguda y llegar hasta la sepsis abdominal.^{2,3} El paciente sin un vólvulo cecal tratado puede progresar rápidamente a estrangulación intestinal, gangrena y perforación, lo cual puede conducir a una presentación aguda fulminante. Estos pacientes se presentan con irritación peritoneal, deshidratación e inestabilidad hemodinámica.⁸ En el caso de la báscula cecal, existe una menor propensión al estrangulamiento, debido a que no hay una torsión de sus vasos.^{3,4,18} Sin embargo, la distensión cecal puede producir constricción venosa y capilar, la cual conduce a la isquemia y finalmente a la gangrena.^{3,18}

En general, casi el 50% de los pacientes pueden presentar el denominado *síndrome del ciego móvil* antes de la aparición del vólvulo agudo.^{6,8} Se trata de episodios intermitentes de distensión abdominal, dolor abdominal tipo cólico generalizado o en cuadrante inferior derecho, estreñimiento, náusea y vómito, con resolución espontánea de la sintomatología o al lograr el paso de los flatos.^{4,6,8} Por otro lado, los pacientes con vólvulo cecal agudo pueden tener una duración promedio de síntomas de hasta cinco días antes de solicitar atención. Los pacientes con mayor retraso en presentación (6.5 días) tienden tener más riesgo de mortalidad que aquellos con menor tiempo (3.8 días) de presentación.¹⁰ Las manifestaciones clínicas no difieren de otras causas de obstrucción intestinal: dolor abdominal grave (90-100%), distensión abdominal (80-100%), estreñimiento (60-92%) y vómito (28-85%), sensibilidad abdominal (85%), náusea (62%), peritonitis (38%), recto vacío al examen digital (23%) y descarga mucoide sanguinolenta (8%).^{1,10} La intensidad de los síntomas dependerá del grado de rotación, la duración de la misma y el segmento de intestino implicado.^{1,2,11}

El examen físico no es útil para diferenciar la causa de la obstrucción.² Puede observarse timpanismo generalizado y peristalsis disminuida o ausente.⁵ En algunos pacientes, el abdomen puede estar asimétricamente distendido, con timpanismo presente solo en la mitad del abdomen o en los cuadrantes derecho o izquierdo.¹⁹ En pacientes suficientemente delgados, se puede palpar un ciego distendido y dolo-

roso, lo que puede ayudar a diferenciarlo de otras formas de obstrucción intestinal.⁶ En raras ocasiones, el vólvulo cecal puede presentarse sincrónicamente con un vólvulo de sigmoides, de colon transverso o del ángulo esplénico. Las manifestaciones clínicas no muestran un patrón especial en estos casos respecto de un vólvulo simple o de otras causas de obstrucción intestinal.^{19,20,21} Finalmente, el paciente puede presentar compromiso vascular agudo del ciego, el cual produce necrosis y perforación. Las manifestaciones clínicas incluyen signos de irritación peritoneal e inestabilidad hemodinámica con datos de choque.^{2,3,4,5} La proporción de pacientes con un ciego gangrenoso varía del 23 al 100% en los distintos reportes y la perforación en un cuarto de los casos.^{1,2}

Los exámenes de laboratorio no son diagnósticos del vólvulo cecal, pero reflejan las alteraciones producidas por la obstrucción intestinal, la necrosis o la sepsis.^{3,4} Puede haber una proteína C reactiva y un conteo de leucocitos elevados, especialmente en los casos avanzados. También puede haber alteraciones en el estado hídrico y en los electrolitos, como hipokalemia y azotemia, especialmente en los casos avanzados y con presencia de vómito.^{2,3,8} La acidosis metabólica indica la presencia de compromiso intestinal.¹⁹

Como el diagnóstico rara vez se establece por las manifestaciones clínicas y de laboratorio, se debe apoyar en los estudios de imagen.¹ A diferencia del vólvulo de sigmoides, en el vólvulo cecal la radiografía tiene una utilidad limitada, pues arriba del 30% de los pacientes no muestran datos radiográficos,⁶ además de que esta solo detecta la mitad de los casos.¹⁰ Son tres signos típicos los que pueden observarse: dilatación del ciego, un nivel hidroaéreo único en el cuadrante inferior derecho y la ausencia de gas en el colon.⁶ El ciego distendido muestra las haustras (64%) y podría recordar un grano de café.^{11,22} Otros autores han encontrado que la dilatación del ciego se puede observar en un 98-100% de los casos, un nivel hidroaéreo en el 72-88%, dilatación de intestino en un 42-91%, ausencia de gas en el colon distal (82%) y ocupación de la fosa iliaca por asas de intestino (73%). También puede haber un asa de intestino dilatada y localizada lateralmente al ciego distendido. Dada la naturaleza poco específica de estos hallazgos radiográficos y la inusual ocurrencia del vólvulo cecal, la mayoría de los pacientes son diagnosticados erróneamente como obstrucción de intestino delgado.^{8,22} Otros diagnósticos diferenciales son la dilatación gástrica, el vólvulo de sigmoides, el vólvulo de intestino delgado y la obstrucción colónica con válvula ileocecal competente.^{1,22}

El enema de bario ha sido aplicado para el vólvulo cecal y ha reportado una certeza diagnóstica del 88%, aunque no es recomendado para la evaluación de pacientes con sospecha de obstrucción avanzada, gangrena y perforación.^{6,7,8,10} En

este estudio se puede observar un signo de pico de pájaro y la visualización de casi todo el colon.² En forma ocasional, se ha descrito la reducción del vólvulo por este medio.⁸ Sin embargo, estas dos técnicas han sido virtualmente abandonadas en favor de la tomografía computarizada (TC), la cual puede confirmar un diagnóstico presuntivo al tener casi un 100% de sensibilidad y más del 90% de especificidad.^{3,5,23} En el caso de la báscula cecal, la sensibilidad es mucho menor y en al menos el 50% de los casos este diagnóstico se establece durante la laparotomía.⁵

Los tres signos asociados al vólvulo cecal son el del remolino, el de grano de café y el de pico de pájaro.^{3,8,23} En los vólvulos cecales tipo 1 y 2 existe el signo del remolino claramente identificado en la tomografía, con el ciego localizado en el abdomen inferior o en el superior, respectivamente. Este se observa en un 80% de los casos y pueden encontrarse en sentido o en contra de las manecillas del reloj.¹¹ El signo del remolino hace referencia a una masa de tejido blando con una arquitectura interna de hebras arremolinadas de tejido blando mesentérico, vasos mesentéricos ingurgitados y grasa atenuada. En el caso del vólvulo cecal, el remolino se compone del asa de ciego en espiral, junto con grasa mesentérica y vasos mesentéricos congestionados. Adicionalmente, un apéndice lleno de gas es un hallazgo asociado con el vólvulo cecal.^{3,6,8,23} En el caso de la báscula cecal, no existe el signo de remolino y el ciego puede localizarse al centro del abdomen.¹¹ El signo del grano de café se refiere a una vista axial del ciego dilatado y lleno de aire, observado en cualquier sitio de la cavidad abdominal.^{3,8,23} La distensión del ciego puede ser > 10 cm en más del 60% de los casos (con un rango de 7 a 12 cm).^{11,22} El signo del pico de pájaro se correlaciona con el estrechamiento progresivo de las asas del intestino proximal y distal, y termina en el sitio de torsión.^{3,8,23}

El vólvulo de ciego puede llegar a confundirse con un vólvulo de sigmoides. Ante esto, se han postulado dos signos que permiten identificar al ciego como el asa dilatada: la presencia de haustras y la existencia de un solo nivel hidroaéreo.²² Otro dato que puede permitir identificar el ciego es la presencia de un apéndice lleno de gas.^{3,6,8,23} Debido a la obstrucción, el íleon terminal puede observarse dilatado en el 30% de los casos, mientras que el colon izquierdo colapsado puede verse en el 60%.¹¹

La TC también es útil para detectar signos de gravedad directos, como la neumatosis intestinal (producida por la isquemia arterial), el engrosamiento de la pared intestinal por edema submucoso (isquemia venosa) y el realce disminuido o ausente de la pared intestinal, e indirectos como líquido libre peritoneal o gas venoso portal, densidad incrementada de la grasa mesentérica y neumoperitoneo que sugiere perforación.^{3,4,7,11,18} En los casos raros de vólvulo

cecal que se presenta sincrónicamente con algún otro tipo de vólvulo, los datos tomográficos de un vólvulo pueden enmascarar al otro.¹⁹

Por último, la sigmoidoscopia flexible, comúnmente utilizada en la confirmación y manejo inicial del vólvulo de sigmoides, no se recomienda en caso de sospecha del vólvulo cecal. Este estudio muestra un índice de reducción colonoscópica del vólvulo cecal de aproximadamente el 30%.^{3,8} Dado este bajo éxito, el potencial de perforación de colon y el retraso en el manejo quirúrgico asociado con una reducción no exitosa, la *American Society for Gastrointestinal Endoscopy* no recomienda la colonoscopia en el manejo inicial del vólvulo cecal.²⁴

En cuanto al tratamiento, el consenso general es que los pacientes con vólvulo cecal deben recibir un tratamiento quirúrgico a la brevedad posible, a fin de corregir la obstrucción intestinal y evitar su complicación.⁸ Ante la presencia de isquemia o perforación colónica, se requiere una intervención quirúrgica urgente para controlar la fuga de heces.^{4,7} Si bien el vólvulo cecal debe diagnosticarse y tratarse rápidamente, sus formas complicadas exigen una mayor celeridad.³ Previo a la cirugía es necesaria una reanimación hídrica agresiva si el paciente se encuentra en choque. Asimismo, se deben corregir las alteraciones electrolíticas y las coagulopatías lo más pronto posible.^{4,7}

En la laparotomía, la determinación de la viabilidad del intestino es el paso inicial en el manejo. El plan de manejo dependerá si el intestino es viable o gangrenoso.^{1,2} Si el colon se encuentra viable, la sola liberación de la torsión rara vez tiene éxito y no se recomienda dado su alto riesgo de recurrencia.^{1,2,10} Una opción a la simple liberación de la torsión es la cecopexia, con lo cual se ancla el colon al peritoneo parietal, previniendo la recurrencia al eliminar el factor predisponente de la hipermovilidad.^{1,2} Aunque es un procedimiento seguro, tiene un riesgo moderado de recurrencia.^{6,17} Por otro lado, también se ha propuesto la cecostomía, lo cual implica la colocación de un tubo de cecostomía que une el ciego a la pared abdominal anterior, además de lograr la descompresión del segmento distendido. Sin embargo, las suturas seromusculares son difíciles de colocar en una pared colónica adelgazada, además de ser pobremente retenidas por el tejido atrófico o edematoso. Esto puede contribuir a la fuga intraperitoneal, gangrena, necrosis cecal, fistula y recurrencia del vólvulo.^{1,2} La cecostomía se ha recomendado solo para los pacientes inestables o con alto riesgo y con intestino viable.²

En el caso de evidenciarse gangrena o perforación, se requiere la resección del segmento afectado.^{1,2,7} Durante el manejo inicial, no se recomienda la reducción de la torsión, debido a que puede derivar en choque séptico irreversible.

^{1,2} La hemicolectomía derecha resulta ser el tratamiento más efectivo, con los índices de recurrencia más bajos y un riesgo de morbilidad aceptable. La realización de la anastomosis primaria o una ileostomía (con fistula mucosa) dependerá de la condición hemodinámica del paciente, la condición del intestino y el grado de contaminación.^{1,2,3,5} En la medida de lo posible, es preferible la anastomosis en ausencia de contaminación peritoneal al no haber diferencia en la mortalidad entre la ileostomía y la anastomosis.⁴

Los cirujanos en favor de la hemicolectomía en el vólvulo cecal no complicado citan la presencia de la recurrencia del vólvulo y las complicaciones locales asociadas con la cecostomía y la cecopexia como base para realizar la resección intestinal. Los que proponen abordajes sin resección citan una mortalidad disminuida, un insulto fisiológico menor y un bajo índice de recurrencia para no proceder con la resección intestinal. Aunque la resección del colon ascendente elimina la posibilidad de recurrencia del vólvulo, este procedimiento implica tiempos quirúrgicos prolongados e incrementa la magnitud del insulto fisiológico al paciente.⁸ Si el paciente está demasiado inestable, se puede realizar un abordaje de control de daños, a fin de permitir una reanimación adicional en la unidad de cuidados intensivos hasta que la fisiología del paciente le permita regresar a la sala de cirugía para la cirugía definitiva. Esta es una opción viable que podría permitir al paciente evitar la colostomía en la cirugía inicial, reinterviniendo en una segunda cirugía y después de la reanimación para restaurar la continuidad intestinal.⁴ La mejor estrategia para un paciente dado debe ser determinada por el cirujano con base en su experiencia, el estado fisiológico del paciente, la viabilidad del intestino afectado, la morbilidad y mortalidad perioperatoria potencial, y el riesgo de recurrencia del vólvulo.⁸ Por último, la resección extensa del colon está indicada en el caso de la presencia de dos vólvulos sincrónicos.^{3,19}

La mortalidad global del vólvulo cecal es del 11-40%.^{9,12,10} La necrosis colónica y la peritonitis son los principales factores de riesgo para incrementar la mortalidad hasta un 60% por vólvulo complicado.^{4,7} La presencia de comorbilidades graves (enfermedad pulmonar obstructiva crónica, hipertensión, enfermedad cardíaca isquémica, insuficiencia cardíaca, enfermedad renal crónica, diabetes, etcétera), choque, una duración prolongada de los síntomas y la combinación de vólvulo ileal y colónico está asociada significativamente con alto riesgo de necrosis colónica.³ En cuanto a los tratamientos, la liberación de la torsión tiene una mortalidad del 0 al 25% y una recurrencia del 0 al 70%, la cecopexia una mortalidad del 0 al 30% y una recurrencia del 0 al 40% y la cecostomía una mortalidad del 0 al 40%, con una recurrencia del 0 al 33%. En el caso de la hemicolectomía, el riesgo de mortalidad es del 0-39%, con tendencia a ser menor en épocas recientes y sin riesgo de recurrencia.^{5,8}

Conclusiones

El vólculo cecal tiene un origen multifactorial y debería ser un diagnóstico que es imperativo contemplar en todo caso de obstrucción intestinal. El estudio de imagen preferido debe ser la tomografía abdominal y el manejo queda sujeto a las condiciones clínicas del paciente, la viabilidad del segmento de intestino afectado, la morbilidad y mortalidad perioperatoria y el riesgo de recurrencia del paciente,

siempre y cuando sea lo más oportuno a fin de evitar complicaciones catastróficas como la gangrena, la perforación y la peritonitis.

Declaración de conflicto de interés: los autores han completado y enviado la forma traducida al español de la declaración de conflictos potenciales de interés del Comité Internacional de Editores de Revistas Médicas, y no fue reportado alguno que tuviera relación con este artículo.

Referencias

- Madiba TE, Thomson SR. The management of cecal volvulus. *Dis Colon Rectum*. 2002;45(2):264-7. doi: 10.1007/s10350-004-6158-4
- Hasbahceci M, Basak F, Alimoglu O. Cecal volvulus. *Indian J Surg*. 2012;74(6):476-9. doi: 10.1007/s12262-012-0432-9
- Perrot L, Fohlen A, Alves A, Lubrano J. Management of the colonic volvulus in 2016. *J Visc Surg*. 2016;153(3):183-93. doi: 10.1016/j.jvisurg.2016.03.006
- Bauman ZM, Evans CH. Volvulus. *Surg Clin N Am*. 2018;98(5):973-93. doi: 10.1016/j.suc.2018.06.005
- Solis RC, Vidrio DR, García VDM, Montalvo-Javéc EE. Cecal volvulus: A rare cause of intestinal obstruction. *Case Rep Gastroenterol*. 2020;14(1):206-11. doi: 10.1159/000506933
- Zabeiroua AA, Belghalia H, Souikia T, Majdoubia KI, Toughraia I, Mazaza K. Acute cecal volvulus: A diagnostic and therapeutic challenge in emergency: A case report. *Ann Med Surg*. 2019;48:69-72. doi: 10.1016/j.amsu.2019.10.021
- Sikakulya FK, Kiyaka SM, Masereka R, Onyai P, Okedi XF, Anyama P. Cecal volvulus in an adult male: A rare cause of intestinal obstruction: A case report. *Inter J Surg Case Reports*. 2021;85:106186. doi: 10.1016/j.ijscr.2021.106186
- Consorts ET, Liu TH. Diagnosis and treatment of caecal volvulus. *Postgrad Med J*. 2005;81(962):772-6. doi: 10.1136/pgmj.2005.035311
- Gonzalez-Urquijo M, Rodarte-Shade M, Gil-Galindo G. Acute colonic volvulus in a Mexican population: A case series. *Ann Coloproctol*. 2020;36(1):48-53. doi: 10.3393/ac.2019.01.02
- Sylvester KR, Ooko PB, Mwachiro MM, Parker RK. Cecal volvulus in rural Kenya: delayed presentation contributes to high mortality. *BMC Surg*. 2021;21(1):430. doi: https://doi.org/10.1186/s12893-021-01416-8
- Delabrousse E, Sarliève P, Sailley N, Aubry S, Kastler BA. Cecal volvulus: CT findings and correlation with pathophysiology. *Emerg Radiol*. 2007;14(6):411-5. doi: 10.1007/s10140-007-0647-4
- Abdoolraheem MY, Quraishi MK, Tonsi A, Henderson A. Caecal volvulus following left-side laparoscopic retroperitoneal nephroureterectomy. *BMJ Case Rep*. 2019;12(7): e228878. doi: 10.1136/bcr-2018-228878
- Morris MW, Barker AK, Harrison JM, Anderson AJ, Vanderlan WB. Cicatricial cecal volvulus following laparoscopic cholecystectomy. *JLS*. 2013;17(2):333-7. doi: 10.4293/108680813X13654754534314
- Ng ZQ, Tan JH, Tan HCL. Caecal Volvulus after a dental procedure – not just constipation! *Malaysian Family Phys*. 2019;14(2):32-5.
- Reh fuss JP, Friedman JE, Tan SA, Lottenberg LL, Goldstein LE. Cecal volvulus caused by internal herniation after roux-en-y gastric bypass surgery. *J Surg Case Rep*. 2018;9(9):1-3. doi: 10.1093/jscr/rjy241
- Ting YY, Farfus A, Trochsler M. Caecal volvulus in an incisional hernia. *J Surg Case Rep*. 2020;10(10):1-3. doi: 10.1093/jscr/rjaa422
- Alghamdi HM, AlShammary S, Lardhi H, AlDhafeeri W, AlLabbidiKing N. Cecal volvulus following mini gastric bypass: A case report and review of literature. *International J Surg Case Rep*. 2018;53:461-3. doi: 10.1016/j.ijscr.2018.11.024
- Kairys N, Skidmore K, Repanshek J, Satz W. An unlikely cause of abdominal pain. *Clin Pract Cases Emerg Med*. 2018;2(2):139-42. doi: 10.5811/cpcem.2018.2.37073
- Roy SP, Tay YK, Kozman D. Very rare case of synchronous volvulus of the sigmoid colon and caecum causing large-bowel obstruction. *BMJ Case Rep*. 2019;12(1):e227375. doi: 10.1136/bcr-2018-227375
- Manasewitsch NT, Lee MT, Khuu AN. Synchronous volvulus of the transverse colon and cecum associated with scleroderma and lupus. *Radiol Case Rep*. 2021;16(2):273-7. doi: 10.1016/j.radcr.2020.11.020
- García-Granados AR, Castañeda-Martínez LE. Synchronous volvulus of the cecum and sigmoid colon: a rare cause of intestinal obstruction. *Cir Cir*. 2021;89(S2):4-8. doi: 10.24875/ciru.21000044
- López-Pérez E, Martínez-Pérez MJ, Ripollés-González T, Vila Millares R, Flores Blasco L. Vólculo cecal: características en imagen. *Radiología*. 2010;52(4):333-41. doi: 10.1016/j.rx.2010.03.014
- Jacquemin Q, Coulier B, Rubay B. Acute volvulus of the cecum. *J Belgian Soc Radiol*. 2020;104(1):40,1-3. doi: 10.5334/jbsr.2112
- Naveed M, Jamil LH, Fujii-Lau LL, Al-Haddad M, Buxbaum JL, Fishman DS, et al. American Society for Gastrointestinal Endoscopy guideline on the role of endoscopy in the management of acute colonic pseudo-obstruction and colonic volvulus. *Gastrointest Endosc*. 2020;91(2):228-35. doi: 10.1016/j.gie.2019.09.007

Anexo: Cuadro I Casos de vólvulos cecales en la literatura actual

País	Año	Sexo	Edad	Tipo de vólvulo, manejo y evolución
Marruecos ⁶	2019	F	64	Vólvulo tipo 1. Destorsión y cecopexia. Sin recurrencia a los 23 meses
Bélgica ²³	2020	F	83	Vólvulo tipo 2. Hemicolectomía con anastomosis, sin complicaciones
Estados Unidos ¹⁸	2018	F	78	Vólvulo tipo 3. Hemicolectomía con anastomosis, sin complicaciones
Malasia ¹⁴	2019	F	56	Tipo de vólvulo no especificado. Hemicolectomía con anastomosis, sin complicaciones
Uganda ⁷	2021	H	37	Vólvulo tipo 2. Ileocequ Coastomía con anastomosis, sin complicaciones
Arabia Saudita ¹⁷	2018	F	36	Vólvulo tipo 2. Hemicolectomía con anastomosis, sin complicaciones
Estados Unidos ¹³	2013	F	71	Tipo de vólvulo no especificado. Hemicolectomía en dos etapas, con anastomosis en segunda cirugía
Australia ¹⁶	2020	F	70	Vólvulo tipo 2. Resección ileocólica con ileostomía
Reino Unido ¹²	2019	F	80	Tipo de vólvulo no especificado. Hemicolectomía con anastomosis, sin complicaciones
México ⁵	2020	F	52	Vólvulo tipo 1. Hemicolectomía con anastomosis, sin complicaciones
Estados Unidos ¹⁵	2018	F	55	Tipo de vólvulo no especificado. Ileocequ Coastomía con anastomosis, sin complicaciones
Australia ¹⁹	2019	M	77	Aparente vólvulo tipo 1, en sincronía con vólvulo de sigmoides. Colectomía total con ileostomía, sin complicaciones
Estados Unidos ²⁰	2021	F	26	Tipo de vólvulo no especificado, en sincronía con vólvulo de trasverso. Hemicolectomía con ileostomía, fallecimiento
México ²¹	2021	F	102	Tipo de vólvulo no especificado, en sincronía con vólvulo de sigmoides. Destorsión con decopexia más hemicolectomía izquierda con colostomía, sin complicaciones