

# ¿Síndrome de Vogt-Koyanagi-Harada crónico o sarcoidosis? Un diagnóstico sombrío

Recurrent chronic Vogt-Koyanagi-Harada syndrome or sarcoidosis? A Gloomy diagnosis

Juan José Gómez-Piña<sup>1a</sup>, Adriana Elizabeth Vázquez-Hernández<sup>1b</sup>, Nayeli Flores-Flores<sup>1c</sup>, Marco Antonio Cortés-Luis<sup>2d</sup>, Arturo Olvera-Acevedo<sup>1e</sup>

## Resumen

**Introducción:** el síndrome de Vogt-Koyanagi-Harada (VKH) es una enfermedad sistémica que afecta a órganos ricos en melanocitos y se manifiesta con una panuveítis granulomatosa bilateral, crónica y difusa, así como con manifestaciones neurológicas, auditivas y cutáneas. En este artículo se presenta un enfoque sistemático para el abordaje diagnóstico del síndrome de VKH y se consideran las posibilidades diagnósticas relevantes para descartar otras entidades que se presentan con síntomas similares.

**Caso clínico:** hombre de 71 años con antecedentes de vitiligo de larga data, quien experimentó una pérdida visual en su ojo derecho seis meses antes de su ingreso, junto con hipoacusia bilateral, predominantemente en el oído derecho. Durante su hospitalización, presentó cefalea crónica, fiebre y una significativa pérdida involuntaria de peso. En la exploración oftalmológica, el ojo derecho solo percibía luz y presentaba conjuntiva bulbar hiperémica, mientras que el ojo izquierdo tenía una agudeza visual de 20/200. El fondo del ojo derecho presentaba pigmentación dispersa, mientras que el izquierdo tenía una papila edematosa y atrofia óptica derecha.

**Conclusiones:** el diagnóstico del síndrome de VKH se establece mediante la presencia de los 5 criterios diagnósticos para la enfermedad completa, incluida la hipopigmentación retiniana, las alteraciones neurológicas y las manifestaciones dermatológicas. Dado que los pacientes pueden presentar una amplia variedad de síntomas, el diagnóstico diferencial debe considerarse inicialmente, lo que representa un desafío diagnóstico.

## Abstract

**Background:** Vogt-Koyanagi-Harada syndrome (VKH) is a systemic disease that affects organs profuse in melanocytes, presenting with a chronic and diffuse bilateral granulomatous panuveitis, as well as neurological, auditory, and cutaneous manifestations. In this article, a systematic approach is presented for the diagnostic management of VKH syndrome, considering relevant diagnostic possibilities to rule out other entities that manifest similar symptoms.

**Clinical case:** 71-year-old man with a long-standing history of vitiligo, who experienced visual loss in his right eye 6 months before his admission, along with bilateral hearing loss predominantly in the right ear. During his hospitalization, he presented with chronic headache, fever, and significant involuntary weight loss. Ophthalmological examination revealed that his right eye only perceived light and had hyperemic bulbar conjunctiva, while the left eye had a visual acuity of 20/200. The right fundus had scattered pigmentation, while the left had an edematous optic disc and right optic atrophy.

**Conclusions:** The diagnosis of VKH syndrome is established by the presence of the 5 diagnostic criteria for complete disease, including retinal depigmentation, neurological alterations, and dermatological manifestations. Since patients can present with a wide variety of symptoms, initial differential diagnosis should be considered, which represents a diagnostic challenge.

<sup>1</sup>Instituto Mexicano del Seguro Social, Centro Médico Nacional La Raza, Hospital de Especialidades "Dr. Antonio Fraga Mouret", Servicio de Medicina Interna. Ciudad de México, México

<sup>2</sup>Instituto Mexicano del Seguro Social, Centro Médico Nacional La Raza, Hospital General "Dr. Gaudencio González Garza", Servicio de Oftalmología. Ciudad de México, México

ORCID: [0000-0003-2955-6152<sup>a</sup>](#), [0000-0002-5687-8221<sup>b</sup>](#), [0000-0002-8326-8218<sup>c</sup>](#), [0000-0001-5490-0344<sup>d</sup>](#), [0000-0002-3201-4701<sup>e</sup>](#)

### Palabras clave

Síndrome de Vogt-Koyanagi-Harada  
Síndrome Uveomeningoencefálico  
Uveomeningoencefalitis

### Keywords


Vogt-Koyanagi-Harada syndrome  
Uveomeningoencephalitic Syndrome  
Uveomeningoencephalitis


Fecha de recibido: 06/11/2022

Fecha de aceptado: 10/04/2023

### Comunicación con:

Juan José Gómez Piña

 [drjgomez@gmail.com](mailto:drjgomez@gmail.com)

 55 8773 3474

**Cómo citar este artículo:** Gómez-Piña JJ, Vázquez-Hernández AE, Flores-Flores N, *et al.* ¿Síndrome de Vogt-Koyanagi-Harada crónico o sarcoidosis? Un diagnóstico sombrío. Rev Med Inst Mex Seguro Soc. 2023;61(5):702-6. doi: [10.5281/zenodo.8316491](https://doi.org/10.5281/zenodo.8316491)

## Introducción

El síndrome de Vogt-Koyanagi-Harada (VKH) es una enfermedad rara que se presenta como un síndrome uveo-meningítico, caracterizado por una panuveítis granulomatosa bilateral, crónica y difusa, así como manifestaciones neurológicas, auditivas y dermatológicas. La enfermedad de VKH es una panuveítis granulomatosa crónica que afecta de manera bilateral y se asocia con desprendimiento de retina exudativo, así como con poliosis, vitiligo y alopecia, además de afectación del sistema nervioso central y síntomas auditivos.<sup>1</sup>

Aunque la fisiopatología del síndrome de VKH aún no se conoce del todo, se plantea la hipótesis de que se trata de un proceso autoinmunitario mediado por linfocitos T, dirigido contra uno o varios antígenos presentes en los melanocitos. Esto puede involucrar proteínas de la familia tirosinasa y desencadenar una respuesta inmune mediada por células T *helper*.<sup>2</sup>

Esta enfermedad puede presentarse en dos fases: una fase temprana y una fase crónica. Los pacientes de mayor edad, generalmente mayores de 65 años, tienen mayor propensión a desarrollar la fase crónica con síntomas característicos, como hiperemia en el disco óptico y desprendimiento de la coroides.<sup>3</sup>

La fase aguda de la uveítis se caracteriza por visión borrosa y fotofobia, como resultado de la inflamación coriorretiniana. El edema secundario a la inflamación en esta etapa puede extenderse hasta la retina o afectar al nervio óptico y al cuerpo ciliar, lo que conduce al desarrollo de desprendimientos de retina exudativos, papilitis y obstrucción aguda del ángulo iridocorneal, lo que lleva al posterior desarrollo de la fase crónica de la enfermedad. Además, esta fase presenta manifestaciones extraoculares, tales como despigmentación de la piel y ciliar, que se observa comúnmente en las cejas, las pestañas y el cuero cabelludo, y manifestaciones auditivas, como tinnitus, hipoacusia y pérdida de audición.<sup>4,5,6</sup>

La fase crónica o recurrente se caracteriza por la presencia de panuveítis, que se refiere a la inflamación de todos los compartimentos intraoculares. Además, puede haber papilitis, membranas neovasculares coroides, neovascularización en el iris, glaucoma de ángulo abierto o cerrado y fibrosis subretiniana, entre otros síntomas.<sup>7</sup> Alrededor del 17 al 73% de los pacientes pueden progresar a una fase crónica o recurrente.<sup>8</sup> Se han reportado tasas de recurrencia de hasta el 43% en los primeros 3 meses y del 52% en los primeros 6 meses después del diagnóstico. Estas tasas disminuyen con el inicio del tratamiento con esteroides.<sup>9</sup>

En la fase recurrente se presenta una afección ocular que predomina en el segmento anterior, sin que se detecte clínicamente una afectación posterior. Sin embargo, la lesión persiste a nivel de los melanocitos coroides, lo cual se puede observar en la tomografía de coherencia óptica (OCT).<sup>10,11,12</sup>

El tratamiento del síndrome de VKH se basa principalmente en el uso de esteroides sistémicos a dosis altas. Se prefiere la administración por vía oral, con esquemas basados en prednisona a dosis de 1 a 1.5 mg/kg por día, o en su defecto en pulsos cortos intravenosos basados en metilprednisolona a dosis de 1 g intravenoso cada 24 horas durante 3 días, seguido de una disminución gradual de los esteroides vía oral durante los próximos 6 meses.<sup>13,14</sup> La posibilidad de recurrencias o cronicidad del síndrome de VKH se reduce principalmente con el inicio temprano del tratamiento, la dosis adecuada de esteroides y la duración del tratamiento.<sup>15</sup> Se ha sugerido que el uso de esteroides a dosis altas puede resultar en una resolución clínica más rápida, tanto de los signos inflamatorios clínicos como de los signos inflamatorios imagenológicos del segmento posterior. Por otro lado, se ha reportado que la terapia con esteroides sistémicos a dosis medias puede ser insuficiente para lograr una adecuada supresión de la inflamación ocular causada por el síndrome de VKH.<sup>16,17</sup> A pesar de que el tratamiento temprano mejora el pronóstico de estos pacientes, se ha observado que el uso de dosis bajas o medias, así como la administración tardía de esteroides se asocia con mayor frecuencia a secuelas como la atrofia peripapilar, la cual está asociada con una disfunción retiniana más grave.<sup>18</sup>

## Caso clínico

Se presenta el caso de un paciente de 71 años de edad con antecedentes de vitiligo sin tratamiento, quien experimentó pérdida visual en el ojo derecho 6 meses antes de su ingreso, acompañada de hipoacusia bilateral con predominio en el oído derecho. También se informaron síntomas de cefalea crónica y fiebre intermitente, aunque el paciente negó haber tenido antecedentes de uso de medicamentos o infecciones previas. Fue evaluado por nuestro servicio debido a la presencia de pérdida de peso significativa y no intencional, debilidad generalizada y engrosamiento de la piel. Al examen oftalmológico inicial, la agudeza visual del ojo derecho (OD) se encontraba reducida, pues con ese ojo solo era capaz de percibir luz y discriminar colores; asimismo, la agudeza visual del ojo izquierdo (OI) se encontraba en 20/200, con defecto pupilar aferente en ambos ojos, con márgenes hiperémicos del párpado. A la exploración del OD, este se encontraba con una conjuntiva bulbar hiperémica, inyección ciliar, córnea con infiltrados subepiteliales numulares periféricos, cámara anterior acuosa formada (CAAF) sin celularidad, iris normal y cristalino con

opacidad nuclear. A la exploración del ojo izquierdo, este se encontraba con una conjuntiva bulbar hiperémica, inyección ciliar, córnea con infiltrados subepiteliales numulares periféricos, CAAF, acuosa sin celularidad, iris sin alteraciones y cristalino con opacidad nuclear. Al explorar el fondo de ojo (FO) derecho, se encontró papila redonda, pálida ++, con una excavación 50%, borde nasal ligeramente romo, con patrón vascular elevado y adelgazado, con área macular y pigmento disperso. Al FO izquierdo se percibió neblina vítrea 2+ con papila edematosa, bordes borrosos, con hemorragias hiperémicas, peripapilares en astilla, así como excavación no evaluable, con patrón vascular adelgazado y área macular con dispersión pigmentaria, con atrofia óptica derecha y neuritis óptica anterior izquierda.

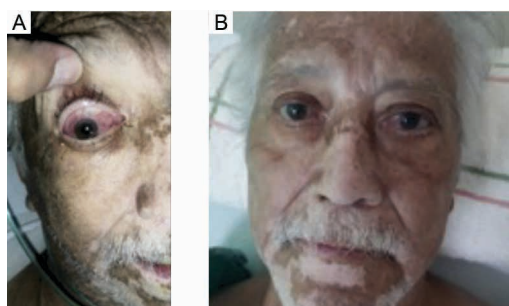Debido a la afectación ocular, la pérdida de peso y los síntomas neurológicos, se realizaron exámenes complementarios para descartar causas como tuberculosis, herpes, vasculitis ANCA y no ANCA, y sarcoidosis. En cuanto al abordaje de la afección neurológica, se realizó una punción lumbar y se encontró una presión de apertura dentro de los límites normales y una proteinorraquia de 54 mg/dL. Debido a polineuropatía distal simétrica, se realizaron velocidades de conducción nerviosa (VCN), las cuales mostraron un patrón de polirradiculoneuropatía con degeneración axonal moderada a grave, que involucraba las 4 extremidades con predominio de las extremidades inferiores; la resonancia magnética (RM) contrastada de cráneo y órbita no mostró realce del nervio óptico o tumoraciones cerebrales; sin embargo, mostró datos de sinusitis y realce meníngeo. Dentro del abordaje se descartó sarcoidosis, con enzima convertidora de angiotensina (ECA) dentro de parámetros normales, así como un gammagrama de cuerpo completo, sin realce ni reforzamiento. Después de todo el estudio y la evaluación clínica del paciente, se realizó una segunda valoración oftalmológica en la que se encontró una persistencia y progresión de la afección ocular, con atrofia óptica en el ojo derecho y neuritis óptica anterior en el ojo izquierdo. Debido a esto, se inició un tratamiento con dosis altas de esteroides en pulsos, seguido de una reducción gradual de la dosis y el paciente fue referido para un seguimiento posterior en el Servicio de Consulta Externa. Se observó una mejora clínica y funcional, principalmente a nivel neurológico y oftalmológico (figuras 1 y 2).

## Discusión

Presentamos el caso clínico de un paciente con síndrome VKH, el cual debutó con hipoacusia neurosensorial de predominio derecho de 6 meses de evolución, acompañada de manifestaciones oculares bilaterales y despigmentación ocular, cicatrices numulares coriorretinianas, vitreitis y neuritis óptica izquierda. Durante el abordaje diagnóstico

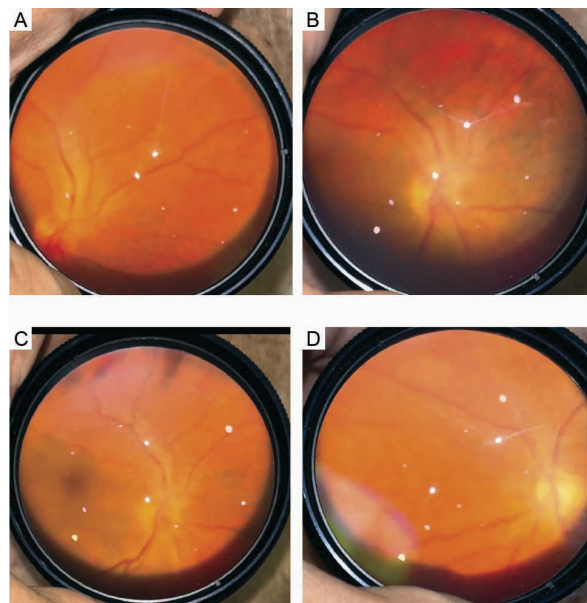
se descartaron causas infecciosas, vasculíticas e infiltrativas. Llamó la atención la presencia de paquimeningitis con meningitis aséptica, lo que sugirió la presencia de una enfermedad granulomatosa multisistémica con afección a órganos con alta concentración de melanocitos, tales como

**Figura 1** Manifestaciones oftalmológicas del síndrome de VKH, con predominio de conjuntivitis, antes y después del uso de esteroides sistémicos



A: muestra la afectación dermatológica con la presencia de vitiligo, con afectación predominantemente en cara, así como afectación oftalmológica con la presencia de ojo rojo. B: se muestra la imagen 2 semanas después del uso del esteroide, con mejoría de ojo rojo

**Figura 2** Fondo de ojo en el síndrome de VKH, con lesiones retinianas en su forma de presentación del nadir de la sintomatología



A y B: fondo de ojo derecho que muestra áreas de hiper- e hipopigmentación con acúmulos de epitelio pigmentado retiniano, así como atrofia de disco óptico. Fondo de ojo de ojo izquierdo que muestra área de hipo e hiperpigmentación retiniana, así como edema de disco óptico, con la presencia de adelgazamiento de los vasos sanguíneos retinianos (C y D).

ojos, sistema nervioso central, oído interno y piel. Se descartaron otras patologías, lo cual provocó un retraso en el tratamiento de esta entidad, además de su progresión. El caso presentado describe a un paciente con enfermedad VKH, el cual debutó con hipoacusia neurosensorial de predominio derecho, seguida de manifestaciones oculares bilaterales y despigmentación ocular, cicatrices numulares coriorretinianas, vitreitis y neuritis óptica izquierda. Después de descartar causas infecciosas, vasculíticas e infiltrativas, se detectó la presencia de paquimeningitis con meningitis aséptica. Este caso particular muestra la importancia de considerar la presencia de manifestaciones neurológicas atípicas en pacientes con VKH. También subraya la necesidad de un enfoque integral y de descartar otras patologías similares para evitar retrasos en el tratamiento de la enfermedad.<sup>19,20</sup> Se estima que aproximadamente el 70% de los casos pertenecen al tipo I y II, y tienen característicamente una duración de la enfermedad de menos de un año; mientras que dos tercios de los casos pertenecen al tipo III, los cuales se manifiestan como enfermedad activa durante más de un año. El cuadro I presenta algunos casos recientes. En cuanto al abordaje diagnóstico, es esencial descartar otras entidades que presenten síntomas similares, como la oftalmía simpática, los síndromes de punto blanco, el síndrome de derrame uveal, la coroidopatía geográfica, la escleritis posterior, sarcoidosis y linfoma intraocular primario de células B. En el caso que presentamos, se descartaron estas entidades para llegar al diagnóstico de síndrome de VKH. En relación con la evolución clínica del paciente, este presentó una fase crónica recurrente, con manifestaciones oftalmológicas como panuveítis granulomatosa, la cual se desarrolló de 6 a 9 meses después del inicio de los síntomas. En esta fase se presentaron complicaciones como cicatrices coriorretinianas numulares con áreas de hiper- e hipopigmentación, proliferación de células del epitelio pigmentario retiniano, fibrosis subretiniana, membranas neovasculares subretinianas, neovascularización del nervio óptico, anastomosis arteriovenosas, neovascularización coroidea, catarata subcapsular posterior, sinequias posteriores, glaucoma de ángulo abierto y, con menor frecuencia, glaucoma de ángulo cerrado. Es importante hacer un abor-

daje diagnóstico adecuado para descartar otras entidades con síntomas similares y proporcionar un tratamiento oportuno para prevenir complicaciones graves.

## Conclusiones

El síndrome de VKH es una enfermedad autoinmunitaria infrecuente que puede afectar diferentes sistemas del cuerpo, entre ellos los ojos, los oídos, la piel y el sistema nervioso. Aunque es más común en personas de origen asiático, puede presentarse en cualquier raza. El síndrome se caracteriza por una inflamación simétrica y bilateral de los ojos, lo que puede ocasionar complicaciones visuales graves si no se trata a tiempo. Asimismo, el síndrome de VKH es una enfermedad sistémica que puede ser confundida con otras patologías debido a la gran variedad de síntomas que presenta. Es importante destacar la relevancia del trabajo en equipo entre especialidades médicas para realizar un diagnóstico temprano y preciso, lo que puede mejorar significativamente el pronóstico funcional del paciente y su calidad de vida a largo plazo. La identificación oportuna de los criterios diagnósticos permite un tratamiento adecuado y una evolución satisfactoria de la enfermedad.

## Agradecimientos

Queremos dar nuestros más sinceros agradecimientos a los servicios de Medicina Interna, Neurología, Oftalmología y Reumatología, así como a los laboratoristas, sin los cuales el diagnóstico no se hubiese podido realizar de forma oportuna. Esto demuestra una vez más que el trabajo en equipo es indispensable en nuestra institución.

**Declaración de conflicto de interés:** los autores han completado y enviado la forma traducida al español de la declaración de conflictos potenciales de interés del Comité Internacional de Editores de Revistas Médicas, y no fue reportado alguno relacionado con este artículo.

**Cuadro I** Reportes de casos similares en los últimos años

País	Año	Sexo	Edad	Breve descripción del caso
Nepal	2020	Femenino	54 años	Paciente de sexo femenino que comenzó con uveítis de forma aguda y con compromiso oftalmológico
Nepal	2020	Femenino	47 años	Paciente mujer que debutó con uveítis de forma aguda como síntoma principal
Nepal	2021	Masculino	30 años	Paciente del sexo masculino que debutó con uveítis anterior con resistencia a tratamiento vía oral, con adecuada respuesta a tratamiento intravenoso
Estados Unidos	2020	Femenino	49 años	Paciente mujer que presentó alteraciones visuales y cambios retinianos, con adecuada respuesta al esteroide vía oral
Estados Unidos	2021	Femenino	51 años	Paciente del sexo femenino que comenzó su padecimiento con la presencia de una fase crónica o recurrente con adecuada respuesta a esteroides intravenosos

## Referencias

1. Sheu SJ. Update On Uveomeningoencephalitis. *Curr Opin Neurol*. 2005;18(3):323-9. doi: 10.1097/01.wco.0000169753.31321.4e
2. Moorthy RS, Inomata H, Rao NA. Vogt-Koyanagi-Harada Syndrome. *Surv Ophthalmol*. 1995;39(4):265-92. doi: 10.1016/s0039-6257(05)80105-5
3. AlBloushi AF, AlEnezi SH, Al Owaifeer AM, et al. Long-term Outcomes of Uveitis Associated with Vogt-Koyanagi-Harada Disease in the Pediatric Age Group. *Ocul Immunol Inflamm*. 2021;1-9. doi: 10.1080/09273948.2021.1933074
4. Huang Y, Yang YT, Lin B, et al. Melanin Change Of Retinal Pigment Epithelium And Choroid In The Convalescent Stage Of Vogt-Koyanagi-Harada Disease. *Int J Ophthalmol*. 2020;13(12):1928-32. doi: 10.18240/ijo.2020.12.13
5. Yang P, Zhong Y, Du L, et al. Development and Evaluation of Diagnostic Criteria for Vogt-Koyanagi-Harada Disease. *JAMA Ophthalmol*. 2018;136(9):1025-31. doi: 10.1001/jamaophthalmol.2018.2664
6. Herbort CP Jr, Tugal-Tutkun I, Abu-El-Asrar A, et al. Precise, simplified diagnostic criteria and optimised management of initial-onset Vogt-Koyanagi-Harada disease: an updated review. *Eye (Lond)*. 2022;36(1):29-43. doi: 10.1038/s41433-021-01573-3
7. Sultan M, Khan A, Habib SS, et al. Unique clinical spectrum with distinguishing diagnostic features in Vogt-Koyanagi-Harada syndrome. *BMJ Case Rep*. 2019;12(12):1-6. doi: 10.1136/bcr-2019-231397
8. Sakata VM, da Silva FT, Hirata CE, et al. High rate of clinical recurrence in patients with Vogt-Koyanagi-Harada disease treated with early high-dose corticosteroids. *Graefes Arch Clin Exp Ophthalmol*. 2015;253(5):785-90. doi: 10.1007/s00417-014-2904-z
9. Rubsamen PE, Gass JD. Vogt-Koyanagi-Harada syndrome. Clinical course, therapy, and long-term visual outcome. *Arch Ophthalmol*. 1991;109(5):682-7. doi: 10.1001/archophth.1991.01080050096037
10. Knecht PB, Mantovani A, Herbort CP. Indocyanine green angiography-guided management of Vogt-Koyanagi-Harada disease: differentiation between choroidal scars and active lesions. *Int Ophthalmol*. 2013;33(5):571-7. doi: 10.1007/s10792-012-9692-4
11. Da Silva FT, Hirata CE, Sakata VM, et al. Indocyanine green angiography findings in patients with long-standing Vogt-Koyanagi-Harada disease: a cross-sectional study. *BMC Ophthalmol*. 2012;12:40. doi: 10.1186/1471-2415-12-40
12. Herbort CP Jr, Mantovani A, Bouchenaki N. Indocyanine green angiography in Vogt-Koyanagi-Harada disease: angiographic signs and utility in patient follow-up. *Int Ophthalmol*. 2007;27(2-3):173-82. doi: 10.1007/s10792-007-9060-y
13. Read RW, Yu F, Accorinti M, et al. Evaluation of the effect on outcomes of the route of administration of corticosteroids in acute Vogt-Koyanagi-Harada disease. *Am J Ophthalmol*. 2006;142(1):119-24. doi: 10.1016/j.ajo.2006.02.049
14. Lai TY, Chan RP, Chan CK, et al. Effects Of The Duration Of Initial Oral Corticosteroid Treatment On The Recurrence Of Inflammation In Vogt-Koyanagi-Harada Disease. *Eye (Lond)*. 2009;23(3):543-8. doi: 10.1038/eye.2008.89
15. Chee SP, Jap A, Bacsal K. Prognostic Factors Of Vogt-Koyanagi-Harada Disease In Singapore. *Am J Ophthalmol*. 2009;147(1):154-61.e1. doi: 10.1016/j.ajo.2008.07.044
16. Kawaguchi T, Horie S, Bouchenaki N, et al. Suboptimal Therapy Controls Clinically Apparent Disease But Not Subclinical Progression Of Vogt-Koyanagi-Harada Disease. *Int Ophthalmol*. 2010;30(1):41-50. doi: 10.1007/s10792-008-9288-1
17. Rao NA. Treatment Of Vogt-Koyanagi-Harada Disease By Corticosteroids And Immunosuppressive Agents. *Ocul Immunol Inflamm*. 2006;14(2):71-2. doi: 10.1080/09273940600674368
18. Chee SP, Luu CD, Cheng CL, et al. Visual function in Vogt-Koyanagi-Harada patients. *Graefes Arch Clin Exp Ophthalmol*. 2005;243(8):785-90. doi: 10.1007/s00417-005-1156-3
19. Tsai JH, Evans M, Rao NA. Comparative study of two sets of criteria for the diagnosis of Vogt-Koyanagi-Harada disease. *Am J Ophthalmol*. 2006;141(4):778-9. doi: 10.1016/j.ajo.2005.12.003
20. Otani S, Sakurai T, Yamamoto K, et al. Frequent Immune Response To A Melanocyte Specific Protein KU-MEL-1 In Patients With Vogt-Koyanagi-Harada Disease. *Br J Ophthalmol*. 2006;90(6):773-7. doi: 10.1136/bjo.2005.086520