

# Meningoencefalitis por *Fusarium* en puerperio tardío: reporte de caso

Fusarium meningoencephalitis in the  
late puerperium: A case report

Armando Abraham de Pablos-Leal<sup>1a</sup>, Viridiana Morales-Guzmán<sup>2b</sup>, Gerardo Daniel Loza-Magallanes<sup>2c</sup>,  
María Teresa Berumen-Murra<sup>3d</sup>, Ricardo Emmanuel Martínez-Ramírez<sup>2e</sup>, Perla Marisol Jiménez-Colunga<sup>2f</sup>,  
Dinael Beltrán-Santiago<sup>4g</sup>

## Resumen

**Introducción:** la infección por *Fusarium* en el sistema nervioso central es una patología rara, reportada generalmente en pacientes con neoplasias hematológicas.

**Caso clínico:** se presenta una paciente con meningoencefalitis por *Fusarium* durante el periodo de puerperio tardío. El síntoma principal de la paciente fue cefalea holocraneana con baja respuesta a analgésicos, agregándose disartria y visión borrosa. De manera inicial, se catalogó como meningitis aséptica por ausencia de aislamiento bacteriano, no obstante, a las 8 semanas posterior al inicio del cuadro se obtuvo desarrollo de *Fusarium* en los cultivos de líquido cefalorraquídeo. Se estableció tratamiento dirigido con anfotericina liposomal y voriconazol, con mejoría parcial en un inicio; sin embargo, la paciente a las 16 semanas desde el inicio del cuadro clínico presentó deterioro súbito del estado de alerta, se evidenció zona isquémica en el lóbulo occipital por estudio de imagen, lo que rápidamente llevó a la paciente a un desenlace fatal.

**Conclusión:** a pesar de que en los últimos años la infección por *Fusarium spp.* se ha detectado con mayor frecuencia en la población, el tratamiento aún no se encuentra bien establecido ocasionando que sea un reto el manejo en sistema nervioso central.

## Abstract

**Background:** *Fusarium* infection in the central nervous system is a rare pathology generally reported in patients with hematological malignancies.

**Clinical case:** A patient with *Fusarium* meningoencephalitis during the late postpartum period is presented. The patient's main symptom was holocranial headache with poor response to analgesics, adding dysarthria and blurred vision. Initially, it was classified as aseptic meningitis due to the absence of bacterial isolation, however, 8 weeks after the onset of the symptoms, *Fusarium* development was obtained in cerebrospinal fluid cultures. Targeted treatment with liposomal amphotericin and voriconazole was established, with partial improvement at first; however, at 16 weeks from the onset of the clinical picture, the patient presented sudden deterioration of alertness, an ischemic area was found in the occipital lobe by imaging study, which quickly led the patient to a fatal outcome.

**Conclusion:** Despite the fact that in recent years *Fusarium spp.* infection has been detected more frequently in the population, the treatment is still not well established, making management of the central nervous system a challenge.

<sup>1</sup>Instituto Mexicano del Seguro Social, Unidad Médica de Alta Especialidad No. 71, Servicio de Infectología. Torreón, Coahuila, México

<sup>2</sup>Instituto Mexicano del Seguro Social, Unidad Médica de Alta Especialidad No. 71, Servicio de Unidad de Cuidados Intensivos. Torreón, Coahuila, México

<sup>3</sup>Instituto Mexicano del Seguro Social, Unidad Médica de Alta Especialidad No. 71, Servicio de Medicina Interna. Torreón, Coahuila, México

<sup>4</sup>Instituto Mexicano del Seguro Social, Hospital General de Zona No. 1, Servicio de Infectología. Durango, Durango, México

ORCID: [0000-0001-8604-0975<sup>a</sup>](#), [0000-0003-4353-7644<sup>b</sup>](#), [0000-0002-0364-4843<sup>c</sup>](#), [0000-0002-9520-2961<sup>d</sup>](#),  
[0000-0002-3585-1783<sup>e</sup>](#), [0000-0002-8636-8927<sup>f</sup>](#), [0000-0002-8421-692X<sup>g</sup>](#)

### Palabras clave

*Fusarium*

Periodo postparto

Infección de sistema nervioso central

### Keywords

*Fusarium*

Postpartum period


Central Nervous System Infections


Fecha de recibido: 09/01/2023

Fecha de aceptado: 13/03/2023

### Comunicación con:

Armando Abraham de Pablos

 [armandodepale@gmail.com](mailto:armandodepale@gmail.com)

 871 729 0800, extensión 41701

**Cómo citar este artículo:** de Pablos-Leal AA, Morales-Guzmán V, Loza-Magallanes GD *et al.* Meningoencefalitis por *Fusarium* en puerperio tardío: reporte de caso. Rev Med Inst Mex Seguro Soc. 2023;61 Supl 3:S492-6. doi: 10.5281/zenodo.8319765

## Introducción

Existen en la literatura aproximadamente 16 casos reportados de *Fusarium* en sistema nervioso central, la mayor parte se ha descrito en pacientes con neoplasias hematológicas.<sup>1,2,3</sup> Las características principales fueron pacientes en estado de inmunosupresión con fusariosis diseminada afectando dos o más órganos, de forma más común en piel y pulmones, con posterior afectación a nivel de sistema nervioso central a manera de abscesos cerebrales o meningoencefalitis fúngica por *Fusarium spp.*<sup>4,5,6</sup> Se ha reportado una elevada tasa de mortalidad en estos pacientes.<sup>5,7,8</sup>

En este caso presentamos una paciente con meningoencefalitis por *Fusarium spp* que inició los síntomas durante el puerperio tardío.

## Caso clínico

Mujer de 31 años sin comorbilidades, con antecedente de cesárea con anestesia espinal, quien 15 días después del procedimiento comenzó con cefalea holocraneana de tipo punzante, intensa, de inicio gradual, sin irradiaciones ni acompañantes, sin mejoría con la administración de analgésicos. Después de cinco semanas, la paciente presentó visión borrosa y disartria por lo que acude al servicio de urgencias y se ingresa con diagnóstico de probable meningitis. Se reportó estudio de líquido cefalorraquídeo con pleocitosis a expensas de polimorfonucleares (290 células con 69% neutrófilos y 31% monocitos), con hipogluorraquia (glucosa 30 mg/dL) y proteínas de 100 mg/dL. Se realizó tinción de Gram, BAAR y tinta china, todos con resultado negativo, asimismo se realizaron cultivos para bacterias sin presentar desarrollo. Se inició tratamiento empírico con vancomicina, ceftriaxona, ampicilina y fluconazol durante 21 días; sin embargo, la evolución fue tórpida. Se decidió ampliar el estudio con reacción de cadena de la polimerasa (RT-PCR) de líquido cefalorraquídeo para virus, bacterias y hongos, así como RT-PCR (GeneXpert) para tuberculosis, con reporte negativo para todos los estudios. Por último, debido a que habitaba en zona endémica, se realizó medición de anticuerpos contra *Coccidioides spp*, de igual manera negativos.

Después de ocho semanas del cuadro inicial, la paciente presentó deterioro neurológico con disminución del estado de alerta que ameritó manejo avanzado de la vía aérea. Debido a lo anterior se realizó un estudio de imagen que evidenció hidrocefalia e hipertensión intracraneana, por lo que se colocó ventriculostomía de urgencia. Un segundo estudio de líquido cefalorraquídeo reportó aumento de pleocitosis (1906 células), lactato elevado (10.2), aumento de proteínas (323 mg/dL) y glucosa de 24 mg/dL.

Se solicitó valoración al servicio de infectología. Durante la evaluación, la paciente se encontraba bajo sedación con una escala de RASS de -4, con soporte ventilatorio y dependiente de aminas vasoactivas para mantener presión arterial media > 65 mmHg. Aunque la exploración neurológica no fue completamente valorable por el estado de sedación, se pudieron evaluar los reflejos fotomotor y consensual, los cuales se encontraban presentes, no había rigidez de nuca ni posturas anormales. En la valoración también se observó drenaje por ventriculostomía funcional.

Debido a la evolución subaguda de la paciente, los hallazgos de líquido cefalorraquídeo, el aumento de lactato y la pobre respuesta a los antibióticos previamente administrados, se sospechó de neuroinfección por agentes como micobacterias u hongos. Considerando lo anterior, se aumentó cobertura con carbapenémico, linezolid y moxifloxacino, que cubren micobacterias, así como voriconazol intravenoso, como antifúngico. Posterior al ajuste de medicamentos la paciente evolucionó con mejoría clínica, por lo que se realizó ventana neurológica y se decidió extubación.

## Diagnósticos diferenciales

### Meningoencefalitis bacteriana

Por el cuadro clínico de la paciente, en primera instancia, se podría pensar en una meningitis de etiología bacteriana, ya que es de las causas más frecuentes de infección del sistema nervioso central (SNC), no obstante, la presentación no fue habitual y no se tuvo la respuesta esperada con el tratamiento. El único antecedente de la paciente fue el procedimiento quirúrgico presentado tres semanas previas al inicio del cuadro clínico, y, por lo general, este tipo de etiologías se presentan de manera aguda después de la intervención quirúrgica. De igual manera, la celularidad presentada en el estudio de líquido cefalorraquídeo mostraba predominio de polimorfonucleares con hipogluorraquia, lo cual orientaba de manera inicial a esta etiología. Sin embargo, ya que en el estudio microbiológico no hubo desarrollo y las RT-PCR para múltiples bacterias no mostraron material genético que replicar, se clasificó el caso como meningitis aséptica.<sup>9</sup>

### Meningoencefalitis por micobacterias

El cuadro clínico de la paciente inició con cefalea con una duración de más de 4 semanas, lo que llevó a estudiar el cuadro como subagudo. Uno de los diagnósticos sospechados fue la infección por *Mycobacterium tuberculosis*, no obstante, el resultado de la RT-PCR de líquido cefalorraquídeo fue negativo. Cabe mencionar que no se puede des-

cartar por completo esta etiología ya que estas infecciones pueden ser paucibacilares y dar un falso negativo.

Existen reportes de otras micobacterias en SNC, sobre todo aquellas de crecimiento rápido, que podrían explicar en este caso la presentación subaguda. En la literatura se han reportado infecciones por *M. abscessus*, así como por *M. chelonae*.<sup>10,11</sup>

Se han reportado artículos en la literatura que sugieren el uso de carbapenémicos en combinación con linezolid y moxifloxacin o claritromicina para el manejo de micobacterias no tuberculosas en SNC. Otro fármaco recomendado para el tratamiento de micobacterias no tuberculosas es la tigeciclina, aunque no se recomienda en infecciones de SNC debido a su poca penetración, por lo que no se incluyó en el esquema.<sup>12,13</sup>

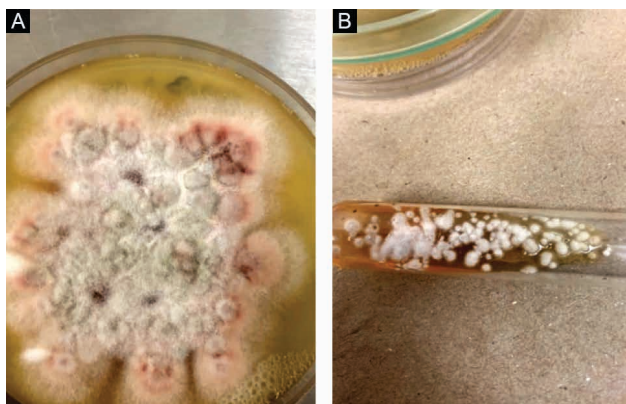
### Meningoencefalitis por hongos

La evolución subaguda de la paciente también obligó a estudiar infecciones fúngicas. En reportes de casos ha existido un aumento de la incidencia cada año,<sup>6,14</sup> por lo que se tomó como uno de los diagnósticos diferenciales basado en la temporalidad del cuadro clínico. Si bien la paciente no contaba con algún factor de riesgo relevante, a excepción de su periodo de puerperio, se buscaron e interrogaron intencionalmente factores de riesgo para infecciones por levaduras como *Cándida* y *Cryptococcus*, así como para algunos hongos filamentosos como *Aspergillus*, *Fusarium* o *Mucormicetos*, como *Mucor* o *Rhizopus*.

Debido a reportes de casos donde se asocia el uso de anestésicos regionales con meningitis subaguda, con aislamiento de *Aspergillus spp.*, se inició manejo con voriconazol, considerando la alta posibilidad de alguna infección micótica.<sup>4,5</sup> Aunado a ello, en la búsqueda bibliográfica se encontraron otros agentes causales durante la aplicación de anestesia regional, entre ellos *Exserohilum rostratum*, *Aspergillus fumigatus* y *Exophiala dermatitidis* como contaminantes del medicamento, causando infección en SNC.<sup>15,16</sup> De igual manera se ha reportado sensibilidad a voriconazol por parte de estos agentes, por lo que se continuó con la terapia establecida mientras se obtenía el desarrollo de cultivos.

### Diagnóstico

Se solicitó cultivo de hongos en líquido cefalorraquídeo en medio Sabouraud y Mycosel, y se obtuvo desarrollo de un hongo filamentososo (figura 1). Se realizó tinción con azul de lactofenol en las colonias de cultivo, en las que se obser-

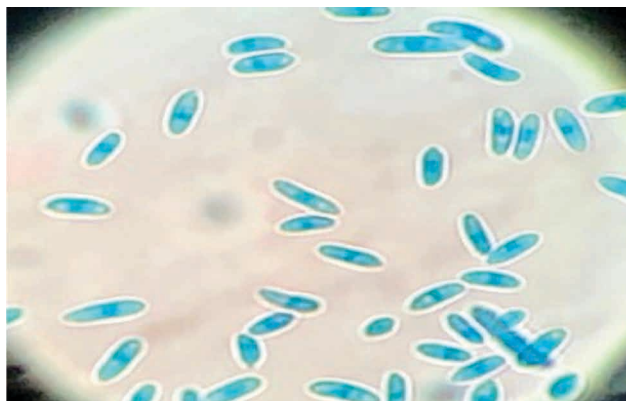


**Figura 1** a y b Desarrollo de *Fusarium spp.* de líquido cefalorraquídeo en agares Sabouraud y Mycosel. Se observan colonias vellosas con pigmento asalmonelado

varon hifas tabicadas y grupos de macroconidios en forma de canoa, muy sugestivos de *Fusarium spp.* (figura 2). La confirmación diagnóstica e identificación de especie se realizó con sistema MALDI-TOF, con resultado de *Fusarium solani*. Se realizó estudio de susceptibilidades a los antimicrobóticos por técnica de microdilución en caldo con concentración inhibitoria mínima (CIM) de voriconazol: 2 ug/mL-1 (susceptible) y anfotericina CIM: 4 mg/mL (susceptible).

### Tratamiento dirigido

Existe evidencia de que el *Fusarium* tiene resistencia intrínseca a equinocandinas (asimismo, no tiene penetración en SNC) y cuenta con diversos mecanismos para adquirir resistencia a varios antifúngicos. Actualmente se ha establecido un esquema dual con anfotericina B liposomal y voriconazol como terapia de primera línea para *Fusarium spp.*<sup>5</sup> Tan pronto como se visualizaron los macro-



**Figura 2** Macroconidios en forma de canoa en crecimiento de cultivo (teñidos con preparación de azul de algodón con lactofenol)

conidios, se agregó anfotericina liposomal de 5 mg/kg cada 24 horas a la terapia con voriconazol a dosis de 4 mg/kg cada 12 horas.

La paciente presentó mejoría clínica con disminución de leucocitosis, no obstante, a las 16 semanas a partir del inicio del cuadro clínico, presentó deterioro súbito del estado de alerta. Se realizó tomografía de encéfalo en la que se reportó una zona hipodensa de bordes irregulares de 66x45 mm, localizada en lado derecho del lóbulo occipital, siendo una imagen sugestiva de isquemia y edema cerebral periférico. En la angiogramía la paciente presentó datos compatibles con enfermedad multiinfarto y la evolución clínica continuó de manera desfavorable, la defunción ocurrió en las siguientes horas.

## Discusión

Aunque se sabe que las infecciones fúngicas invasivas amenazan la vida principalmente de pacientes inmunosuprimidos,<sup>1,3,6</sup> aquí se presenta el caso de una paciente sin antecedente de inmunosupresión con micosis en SNC.

El *Fusarium* es la segunda causa de infecciones por hongos filamentosos tras el *Aspergillus*. Se han identificado más de 100 especies de *Fusarium*, aunque solo un pequeño porcentaje de estas se han asociado a infección en seres humanos. La especie aislada con mayor frecuencia es *F. solani*, seguida de *F. oxysporum*.<sup>17,18</sup> Las especies de *Fusarium* se encuentran ampliamente distribuidas en la naturaleza, son importantes patógenos de las plantas y su colonización saprófita del tracto respiratorio y la piel es común. Es un hongo filamentosos hialino que pertenece al grupo de las hialohifomicosis, que se caracteriza por hifas no pigmentadas, septadas, con bifurcaciones generalmente agudas.<sup>8</sup> Tiene gran capacidad para generar esporas endógenas en tejido y sangre, lo que le proporciona facilidad para producir diseminación hematológica causando metástasis a distancia. Se han descrito también micotoxinas fusariales que dañan la barrera epitelial causando necrosis en tejidos. Por ende, el *Fusarium spp.* tiene capacidad de producir angioinvasión, con formación de trombosis, infartos y hemorragia.<sup>5,7</sup>

Las manifestaciones clínicas más comunes por *Fusarium spp.* en pacientes inmunocompetentes son amplias, por ejemplo: onicomicosis, queratitis, endoftalmítis, infecciones cutáneas e infecciones sinopulmonares.<sup>19</sup> Por otro lado, en pacientes inmunocomprometidos, principalmente en pacientes con patologías hematológicas como leucemia aguda y trasplante alogénico de células hematopoyéticas, tiene gran tendencia a causar infección invasiva.<sup>1</sup>

Los casos de fusariosis en SNC se han reportado, gene-

ralmente, en pacientes con infección diseminada por vía hematológica, con afección a múltiples órganos y sistemas. Esta se ha documentado en reportes de casos como síndromes clínicos de meningoencefalitis o absceso cerebral. La fusariosis en SNC tiene alta mortalidad, que ha sido reportada hasta en un 60 a 80%.<sup>2,20</sup>

El tratamiento temprano de la enfermedad localizada es importante para prevenir una infección invasiva o diseminada. Las recomendaciones de experto sugieren como inicio de tratamiento para fusariosis diseminada la combinación de anfotericina B liposomal y voriconazol, por lo que se le inició esta terapéutica en la paciente; sin embargo, a diferencia de otros casos de la literatura, la paciente no contaba con infección en otro sistema y la penetración de anfotericina a SNC puede ser limitada.<sup>21</sup>

Dentro de otras opciones terapéuticas que se consideraron se encuentra el posaconazol; sin embargo, en el estudio de Duarte *et al.* este fármaco presentó una concentración mínima inhibitoria elevada. El voriconazol y la anfotericina B son los que exhibieron mejor actividad contra *Fusarium spp.*, mientras que el itraconazol, posaconazol y fluconazol tuvieron actividad nula contra este microorganismo, por lo que se siguió la recomendación del uso combinado de anfotericina y voriconazol.<sup>22,23</sup>

## Conclusiones

El caso clínico presentado fue un desafío por diversas razones, una de las principales fue que la paciente era inmunocompetente, dificultando la sospecha. En cuanto al tratamiento hay varios puntos a considerar, principalmente que el *Fusarium spp.* es de los hongos con mayor resistencia a los fármacos antimicóticos y las susceptibilidades a los mismos tienden a variar entre las diferentes especies. En esta paciente se detectó *Fusarium solani*, la cual tiende a ser más resistente a los agentes antifúngicos que el resto de las especies. El tratamiento que se estableció fue la combinación de anfotericina B liposomal asociada a voriconazol, siendo la terapia inicial recomendada por expertos, cuyo esquema se utiliza en infecciones diseminadas.

Existen pocos reportes de casos de fusariosis en SNC, por lo que no hay un tratamiento validado y se desconoce la concentración de los antifúngicos a nivel de SNC, así como el tiempo de tratamiento requerido para la erradicación del agente a este nivel o los estudios de control que nos corroboren la erradicación del agente.<sup>24</sup> Este es el primer reporte de un caso de meningitis por *Fusarium spp.* en una paciente inmunocompetente, este antecedente nos debe servir para una sospecha temprana en casos similares con el fin de mejorar el pronóstico.



## Agradecimientos

A mis maestros de la maestría en ciencias de la salud del Instituto Politécnico Nacional, quienes me han llevado de la mano a comprender los pasos para la generación del conocimiento científico y la aplicación de los estudios en mi vida profesional diaria. Agradezco a la Dra. Marisela del Rocío González Martínez, quien amablemente nos ayudó a identificar el agente etiológico de esta paciente e igualmente al Dr. Roberto Arenas Guzmán, quien de igual manera nos apoyó con la confirmación en su laboratorio y la detección

de la especie *Fusarium solani*. Ambos son personas que al igual que a un servidor han inspirado a muchos otros en el camino de la búsqueda de conocimiento científico y el servicio a nuestro prójimo.

**Declaración de conflicto de interés:** los autores han completado y enviado la forma traducida al español de la declaración de conflictos potenciales de interés del Comité Internacional de Editores de Revistas Médicas, y no fue reportado alguno que tuviera relación con este artículo.

## Referencias

1. Van Diepeningen AD, Brankovics B, Iltes J, Van der Lee TA, Waalwijk C. Diagnosis of *Fusarium* infections: approaches to identification by the clinical mycology laboratory. *Current Fungal Infection Reports*. 2015;9:135-43.
2. Alavi-Darazam I, Sharifi G, Jamali E, Khodavaisy S, Javandoust Gharehbagh F, Hakamifard A. Meningoencephalitis caused by *Fusarium proliferatum*: an unusual case. *Infection*. 2022;1-5.
3. Garcia RR, Min Z, Narasimhan S, Bhanot N. *Fusarium* brain abscess: case report and literature review. *Mycoses*. 2015; 58(1):22-6.
4. Karthigeyan M, Singh K, Kaur H, Salunke P, Pandey J, Nallasamy K. Multiple *Fusarium* brain abscesses in a young child. *Child's Nervous System*. 2022;38(5):1017-21.
5. Góralaska K, Blaszkowska J, Dzikowicz M. Neuroinfections caused by fungi. *Infection*. 2018;46(4):443-59.
6. Batista BG, Antunes-de Chaves M, Reginatto P, Jaconi-Saraiva O, Meneghello-Fuentefria A. Human fusariosis: An emerging infection that is difficult to treat. *Revista da Sociedade Brasileira de Medicina Tropical*. 2020;53:e20200013.
7. Pemán J, Salavert M. Enfermedad fúngica invasora por *Scedosporium*, *Fusarium* y *Mucor*. *Revista Iberoamericana de Micología*. 2014;31(4):242-8.
8. Garnica M, Nucci M. Epidemiology of fusariosis. *Current Fungal Infection Reports*. 2013;7(4):301-5.
9. Nucci F, Nouer SA, Capone D, Anaissie E, Nucci M, editors. *Fusariosis. Seminars in respiratory and critical care medicine*; 2015: Thieme Medical Publishers.
10. Mount HR, Boyle SD. Aseptic and bacterial meningitis: evaluation, treatment, and prevention. *American Family Physician*. 2017;96(5):314-22.
11. Fernández-López D. Meningitis/encefalitis por tuberculosis, perfil epidemiológico, comorbilidad y secuelas en pacientes con el virus de inmunodeficiencia humana: Universidad de Guayaquil. Facultad de Ciencias Médicas. Escuela de Medicina; 2018.
12. Pormohammad A, Nasiri MJ, McHugh TD, Riahi SM, Bahr NC. A systematic review and meta-analysis of the diagnostic accuracy of nucleic acid amplification tests for tuberculous meningitis. *Journal of clinical microbiology*. 2019;57(6):e01113-18.
13. Wu E-L, Al-Heeti O, Hoff BM, Williams JL, Krueger KM, Santoiemma PP, et al., editors. *Role of Therapeutic Drug Monitoring in the Treatment of Persistent Mycobacterium abscessus Central Nervous System Infection: A Case Report and Review of the Literature*. *Open forum infectious diseases*; 2022: Oxford University Press.
14. Nau R, Sorgel F, Eiffert H. Penetration of drugs through the blood-cerebrospinal fluid/blood-brain barrier for treatment of central nervous system infections. *Clinical Microbiology Reviews*. 2010;23(4):858-83.
15. Bongomin F, Gago S, Oladele RO, Denning DW. Global and multi-national prevalence of fungal diseases—estimate precision. *Journal of Fungi*. 2017;3(4):57.
16. Smith RM, Schaefer MK, Kainer MA, Wise M, Finks J, Duwve J, et al. Fungal infections associated with contaminated methylprednisolone injections. *New England Journal of Medicine*. 2013;369(17):1598-609.
17. Fariñas MC, Fernández-Sampedro M, Armiñanzas C. Formas clínicas y tratamiento de las infecciones causadas por otros hongos filamentosos. *Enfermedades Infecciosas y Microbiología Clínica*. 2012;30(7):414-9.
18. Rodríguez-Grimaldo JE, M González G, M Montoya A. *Fusarium*: un fitopatógeno que amenaza la salud humana. *Ciencia UANL*. 2022;25(114).
19. Tupaki-Sreepurna A, Kindo AJ. *Fusarium*: The versatile pathogen. *Indian Journal of Medical Microbiology*. 2018;36(1):8-17.
20. Dignani M, Anaissie E. Human fusariosis. *Clinical Microbiology and Infection*. 2004;10:67-75.
21. Muhammed M, Carneiro H, Coleman J, Mylonakis E. The challenge of managing fusariosis. *Virulence*. 2011;2(2):91-6.
22. Duarte A, Panizo MM, Ferrara G, Lage L, Reviakina V, Dolande M. Susceptibilidad in vitro a cinco antifúngicos de aislamientos del Complejo *Fusarium solani* provenientes de úlceras corneales. *Revista de la Sociedad Venezolana de Microbiología*. 2014;34(2):75-80.
23. Fortún J. Actualización del Tratamiento en Infecciones Fúngicas. *PONENCIAS RESÚMENES DE*. 17.
24. McCarthy M, Rosengart A, Schuetz AN, Kontoyiannis DP, Walsh TJ. Mold infections of the central nervous system. *New England Journal of Medicine*. 2014;371(2):150-60.