



# Presentación clínica atípica de infección por flavivirus. Reporte de caso

Rodrigo Gopar-Nieto,<sup>a</sup>  
 Nancy Libertad Chávez-Gómez,<sup>b</sup>  
 María Elisa González-Rentería,<sup>c</sup>  
 Luis Adrián Estrada-Loyo,<sup>d</sup>  
 Roberto de Jesús García-Avilés,<sup>d</sup>  
 Carlos Lenin Pliego-Reyes<sup>b</sup>

## Atypical clinical presentation of flavivirus. Case report

The first report of chikungunya virus (CHIKV) in Mexico was in May 2014, in Jalisco, and has disseminated along the country in such a way that now is considered a relevant emergent vector-transmitted infection. It is clinically diagnosed by abrupt onset fever, asthenia, arthralgias, myalgias, headache and rash. In the clinical case, we described a woman from Guerrero that had pulmonary symptomatology associated to CHIKV, which is an atypical clinical presentation that has been reported only in a hundred cases worldwide. In the epidemiological context the only known tool that we have to prevent the disease is the eradication of vectors because we lack population immunity, thus the importance of avoiding water accumulation and using protective gear. In Mexico we are acting through media advertisements in order to avoid, in first place the acute infection, which in severe cases can cause death, and in second place the chronic complications.

El nombre del virus chikunguña (CHIKV) proviene de una palabra de la tribu makonde de Tanzania, la cual significa hombre retorcido o doblado.<sup>1</sup> Perteneció a la familia *Togaviridae* del género *Alfavirus* y es transmitido por vectores como *Aedes aegypti* y *Aedes albopictus*.<sup>2</sup> Dentro de las enfermedades transmitidas por vectores se pueden encontrar distintas presentaciones clínicas, tales como: a) síndrome febril acompañado de mialgias, artralgias y exantema, como en el dengue no grave, la chikunguña y el zika; b) fiebre hemorrágica con lesión orgánica múltiple, como en el dengue grave y la fiebre amarilla; y c) fiebre con encefalitis, como el virus del Oeste del Nilo, el virus de San Luis y la encefalitis equina venezolana. La aparición de estas enfermedades en Europa y América que, previamente se encontraban confinadas a áreas geográficas muy específicas principalmente en África y Asia, ha sido favorecida por los grandes movimientos migratorios, así como por los cambios en las condiciones climáticas globales,<sup>3,4</sup> por lo que se espera que la prevalencia e incidencia de dichas enfermedades, así como el estado de portador asintomático continúe aumentando. Las manifestaciones clínicas de la infección provocada por CHIKV se han documentado históricamente en varios brotes, siendo el primero el detectado en 1952 en los actuales territorios de Tanzania y Mozambique, sin embargo, se cuenta con el antecedente de la aparición de sintomatología muy parecida en India desde 1824.<sup>5</sup> En nuestro continente esta enfermedad recibió un mayor grado de atención debido a la aparición de CHIKV en el año 2013 en las islas de San Martín en el Caribe, desde dicha localización el virus comenzó a diseminarse hacia Sudamérica y a la frontera sur de Norteamérica.<sup>6,7</sup> El primer caso en México ocurrió en el estado de Jalisco, en mayo de 2014, debido a la importación del CHIKV desde Antigua y Barbuda, su evolución ha sido tal, que en Chiapas se han documentado 10 000 casos sospechosos pero únicamente se han confirmado 524 hasta julio del año 2015.<sup>8</sup>

<sup>a</sup>Secretaría de Salud, Instituto Nacional de Cardiología "Ignacio Chávez", Servicio de Cardiología. Ciudad de México, México

<sup>b</sup>Instituto de Seguridad y Servicios Sociales de los Trabajadores del Estado, Hospital Regional "Licenciado Adolfo López Mateos", Servicio de Medicina Interna. Ciudad de México, México

<sup>c</sup>Secretaría de Salud, Instituto Nacional de Ciencias Médicas y Nutrición "Dr. Salvador Zubirán", Servicio de Endocrinología. Ciudad de México, México

<sup>d</sup>Instituto de Seguridad y Servicios Sociales de los Trabajadores del Estado, Centro Médico Nacional "20 de Noviembre", Servicio de Nefrología. Ciudad de México, México

### Keywords

Pneumonia

Alphavirus Infections

Chikungunya Virus

### Palabras clave

Neumonía

Infecciones por Alfavirus

Virus Chikungunya

Recibido: 14/08/2016

Aceptado: 13/10/2016

Comunicación con: Carlos Lenin Pliego Reyes

Teléfono: 55 2272 5122

Correo electrónico: dr\_pliego\_reyes@yahoo.com.mx

El primer caso de infección por virus chikunguña (CHIKV) en México ocurrió en Jalisco, en mayo de 2014 y se ha ido diseminando a lo largo del país, por lo que hoy en día se considera una infección emergente transmitida por vectores. Se caracteriza por fiebre de inicio abrupto, astenia intensa, artralgias múltiples, simétricas, bilaterales y debilitantes, de predominio en brazos y piernas, mialgias, cefalea y rash maculopapular. En el caso expuesto describimos a una mujer originaria del estado de Guerrero, la cual presentó sintomatología pulmonar asociada a infección por CHIKV, lo que representa una manifestación atípica de esta enfermedad, ya que solo ha sido reportada en

cerca de 100 casos a nivel mundial. En el contexto epidemiológico se sabe que la única herramienta que se tiene disponible en estos momentos es la erradicación de los vectores que promueven su transmisión, ya que carecemos de inmunidad poblacional, por lo que es de vital importancia evitar el estancamiento de agua y alentar el uso de ropa de protección. Por último, se debe hacer énfasis en la forma en la que se actúa en México, por medio de la difusión de información, para evitar, en primer lugar, la infección aguda que puede llevar a la muerte en casos extremos, y en segundo término, salvar las complicaciones crónicas.

El CHIKV está compuesto de una envoltura de fosfolípidos y RNA de cadena única, el cual codifica la producción de proteínas estructurales y no estructurales, siendo las principales la E1 y E2. La fisiopatología exacta del virus permanece en investigación y mediante modelos murinos, se ha demostrado que anticuerpos anti-CHIKV dirigidos contra el C-terminal de la glicoproteína viral E2, aparecen tempranamente en el curso de la enfermedad, además de que se ha comprobado que la inducción de anticuerpos específicos es esencial para el control de la infección.<sup>9</sup> El virus se adhiere por medio de la proteína E1 a receptores celulares aún no conocidos y posteriormente se fusiona con la membrana celular, con lo que entra el RNA a la célula del hospedero e inicia su replicación. El mecanismo de entrada del virus en células mamíferas ha sido evaluado y se ha encontrado una vía independiente de clatrina, dependiente Esp-15 y una ruta dependiente de dinamina-2 y se requiere una vía endocítica en combinación con otras rutas desconocidas.<sup>10</sup> La transmisión ocurre entre primates no humanos, murciélagos y roedores, los cuales presentan viremia pero no la enfermedad, y tienen contacto con los mosquitos *Aedes aegypti* y *Aedes albopictus* para así completar posteriormente el ciclo de transmisión hacia el humano. Los mosquitos femeninos son capaces de producir picaduras en los humanos y transmitir el virus hacia el torrente sanguíneo en donde las células más susceptibles son las de la dermis —células endoteliales, fibroblastos y macrófagos— en donde se replica rápidamente y de ahí es transportado hacia el sistema linfático en donde posteriormente puede distribuirse hacia todos los órganos.<sup>11</sup> En cuanto a la infección aguda, se pueden detectar concentraciones elevadas de IFN-alfa, IL-1RA, IL-6, IL-12, CCL-2 y CXCL10. Por citometría de flujo se ha descrito que los humanos muestran una respuesta CD8+ en etapas tempranas, mientras que en etapas tardías predomina la respuesta CD4+ y de manera más importante, se ha descrito apoptosis de linfocitos CD4+, basada en CD95, que puede llegar a explicar la linfopenia en estos pacientes.<sup>12</sup> Por otra parte, la infección crónica se da por la persistencia del antígeno viral y RNA en el tejido sinovial con la expresión concomitante de IFN-alfa, IL-10, CCL2 y citocinas proinflamatorias.<sup>13</sup>

Las manifestaciones clínicas típicas de la infección por CHIKV son fiebre de inicio abrupto, por lo general mayor a 39 °C durando aproximadamente una semana, astenia intensa, artralgias múltiples, simétricas, bilaterales y

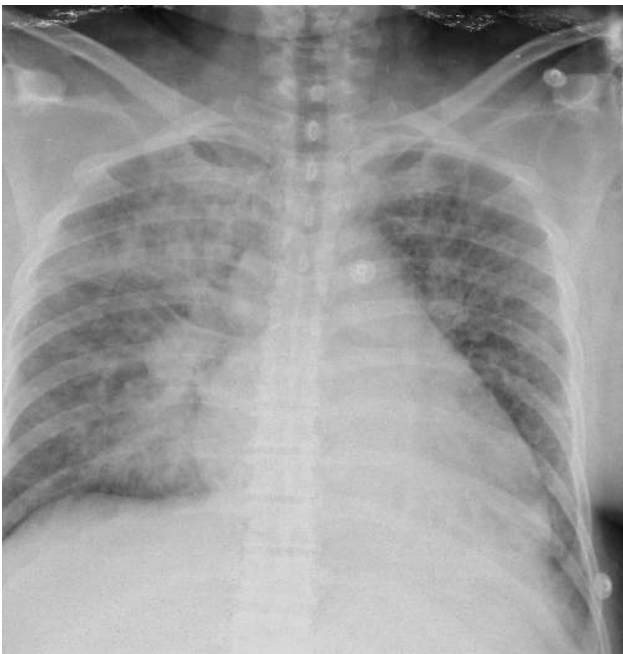debilitantes de predominio en brazos y piernas que pueden prevalecer de semanas a meses, mialgias que van desde los 7 hasta los 10 días, cefalea y rash maculopapular de predominio en el tronco, que puede persistir hasta una semana. Los signos o síntomas menos prevalentes que pueden aparecer son: enrojecimiento en pabellón auricular, linfadenopatías, prurito, náusea, vómito y confusión o alteración del estado mental.<sup>14</sup> El CHIKV tiene un periodo de incubación media de 3 días, aunque puede ir desde 1 hasta 12 días y se calcula que la mayoría desarrolla síntomas, ya que menos del 15% tiene seroconversión asintomática. La intensidad de la infección aguda se relaciona con la viremia, la cual dura aproximadamente una semana, desapareciendo cuando se detecta IgM.<sup>9</sup> Los casos severos de la enfermedad pueden manifestarse como encefalitis, miocarditis, hepatitis y falla multiorgánica, los cuales aparecen predominantemente en personas con enfermedades concomitantes, pudiendo llegar a ser fatales.<sup>15</sup>

### Caso clínico

Mujer de 50 años de edad originaria y residente de Chilpancingo, Guerrero, portadora de obesidad grado I, dislipidemia mixta y prediabetes, quien inició su padecimiento en septiembre de 2015, con cefalea holocraneana, de intensidad 8/10 en la escala visual análoga (EVA), de carácter pulsátil, fiebre cuantificada en 39 °C, sin un patrón de aparición específico, escalofríos, dolor localizado en articulaciones interfalángicas proximales de manos y rodillas, así como dolor en región lumbar, el cual ocasionó incapacidad para realizar actividades de la vida diaria, a la vez se agregó taquipnea, disnea de medianos esfuerzos la cual evolucionó hacia pequeños esfuerzos y tos con expectoración de coloración amarillenta por lo que decidió acudir a valoración médica. Se le realizó radiografía de tórax (figura 1), se observaron tejidos blandos y óseos sin alteraciones, columna de aire central, múltiples infiltrados en región paracardiaca izquierda, patrón reticulonodular generalizado con datos de aumento de la trama vascular en hemitórax derecho, por

lo que se realizó cultivo de expectoración y se inició tratamiento con ceftriaxona, 2 gramos por vía intravenosa cada 24 horas, además claritromicina 500 miligramos por vía oral cada 12 horas. Persistió con la sintomatología respiratoria predominantemente dada por taquipnea y disnea de medianos esfuerzos, lo cual motivó su traslado en octubre de 2015. En la nueva unidad de atención se reportó cultivo de expectoración negativo a crecimiento bacteriano y se documentó lo siguiente: tensión arterial: 110/70 mm Hg, frecuencia cardíaca: 67 por minuto, frecuencia respiratoria: 19 por minuto, temperatura corporal: 36 °C, saturación de oxígeno: 88% al aire ambiente, mejorando a 94% con cánulas nasales a 2 litros por minuto, con funciones mentales superiores conservadas, orientada en tiempo, lugar y persona, fuerza y sensibilidad sin alteraciones, con mucosas hidratadas. En lo respiratorio, saturando al 94% por oximetría de pulso, campos pulmonares con estertores crepitantes en ambas regiones subescapulares; además de que no mostró datos de inflamación articular ni de respuesta inflamatoria sistémica. Los estudios paraclínicos se muestran en el **cuadro I**. Ante la sospecha epidemiológica por su lugar de origen y la sintomatología inicial, se solicitó serología para CHIKV, así como un nuevo cultivo de expectoración, el cual también resultó negativo a crecimiento bacteriano. La tomografía axial computada mostró patrón de árbol en gemación, vidrio deslustrado subpleural y bronquiolectasias en ambas bases pulmonares (**figura 2**). Se recabó serología para virus chikunguña en la cual se detectó la presencia de anticuerpos IgM mediante ELISA y se determinó como positiva. La paciente continuó con tratamiento sintomático, rehabilitación pulmonar y micronebulizaciones con salbutamol y budesonida, mejoró su sintomatología y posteriormente fue egresada,

**Figura 1** Radiografía de tórax posteroanterior de una paciente con neumonía asociada a chikunguña

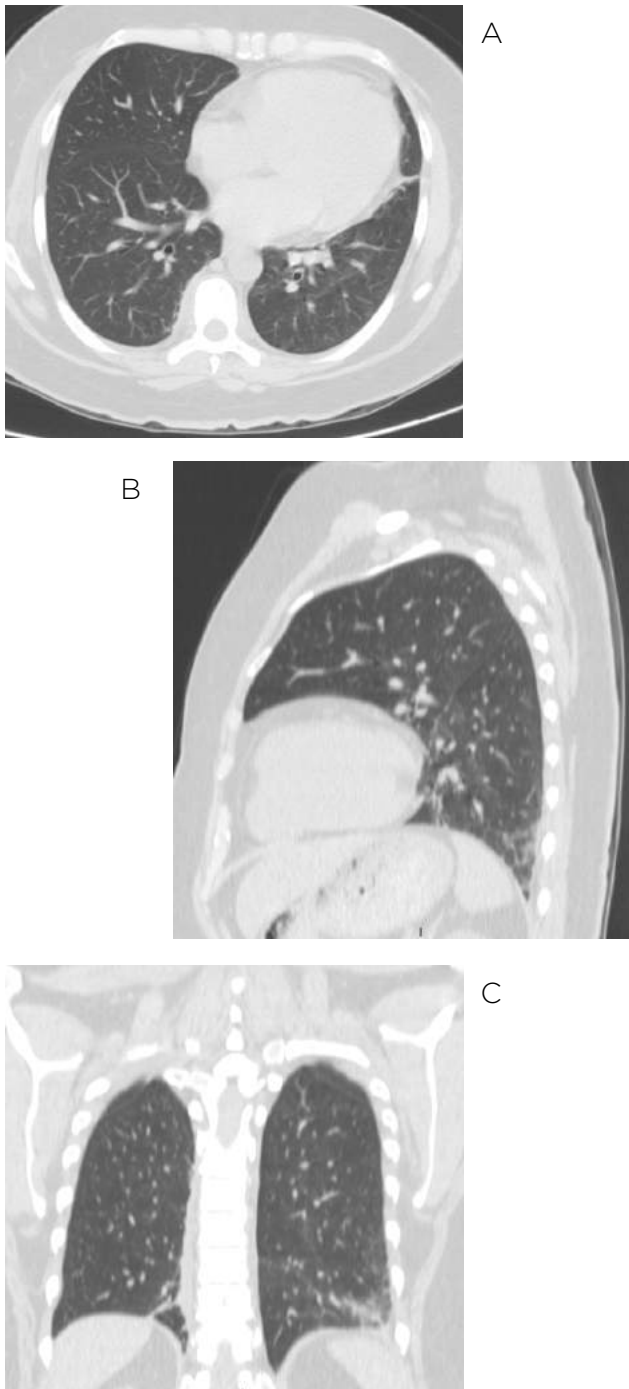


permaneciendo hasta su control sin dependencia de oxígeno ni secuelas respiratorias.

**Cuadro I** Estudios paraclínicos en una paciente con neumonía asociada a infección por CHIKV

Biometría hemática	
Eritrocitos	4.19x10 <sup>6</sup> /mm <sup>2</sup>
Hemoglobina	12.1 g/dL
Hematocrito	38.6 %
Volumen corpuscular medio	92.1 fL
Hemoglobina corpuscular media	28.9 pg
Plaquetas	497x10 <sup>3</sup> /mm <sup>2</sup>
Leucocitos	6.5x10 <sup>6</sup> /mm <sup>2</sup>
Neutrófilos totales	3.51x 10 <sup>3</sup> /μl
Linfocitos totales	2.42 x10 <sup>3</sup> /μl
Monocitos totales	0.34 x10 <sup>3</sup> /μl
Eosinófilos totales	0.2 x 10 <sup>3</sup> /μl
Basófilos totales	0.05x10 <sup>3</sup> /μl
Química sanguínea	
Glucosa	84.2 mg/dL
Nitrógeno uréico	14 mg/dL
Creatinina	0.6 mg/dL
Ácido úrico	4.66 mg/dL
Albumina	3.3 g/dL
Bilirrubina total	1.1 mg/dL
Bilirrubina directa	0.6 mg/dL
Bilirrubina indirecta	0.5 mg/dL
Transaminasa glutámico oxalacética	23 U/l
Transaminasa glutámico pirúvica	16 U/l
Fosfatasa alcalina	145 U/l
Gama glutamil transpeptidasa	200.9 U/l
Colesterol total	159 mg/dL
Triglicéridos	237 mg/dL
Colesterol HDL	28 mg/dL
Hemoglobina glicada	6.4%
Electrolitos séricos	
Sodio (Na)	142 mmol/L
Potasio (K)	4.29 mmol/L
Cloro (Cl)	105 mmol/L
Fósforo (P)	3.6 mg/dL
Magnesio (Mg)	2.2 mg/dL
Gasometría arterial	
pH	7.39
PO <sub>2</sub>	62.2
PCO <sub>2</sub>	28.1 mmHg
HCO <sub>3</sub>	17.3 mmol/L
Saturación O <sub>2</sub>	88%

**Figura 2** Cortes transversal (A), sagital (B) y coronal (C) de una tomografía axial computada de tórax simple, en ventana pulmonar de una paciente con neumonía asociada a CHIKV.



## Discusión

El diagnóstico de esta infección, por lo general, inicia con la sospecha clínica ante las manifestaciones clásicas y se puede corroborar con los siguientes criterios:<sup>16</sup>

1) Criterios clínicos: fiebre de inicio abrupto  $> 38.5^{\circ}\text{C}$  y artalgias o artritis severa no explicada por otra enfermedad.

2) Criterios epidemiológicos: habitar o haber visitado un

área en donde se haya reportado transmisión del virus en los 15 días previos al inicio de los síntomas.

3) Criterios de laboratorio: tener al menos uno de los siguientes, a) aislamiento del virus, b) presencia de RNA viral por reacción en cadena de la polimerasa en tiempo real (RT-PCR) durante la fase virémica, c) presencia de anticuerpos IgM en una muestra de suero recolectada en la fase aguda o de convalecencia y d) aumento de 4 veces los títulos de IgG en muestras de suero tomadas con 3 semanas de diferencia.

Por otra parte, las manifestaciones más comunes en los estudios paraclínicos son linfopenia, con menos de 1000 linfocitos por milímetro cúbico y que se asocia inversamente a la viremia, trombocitopenia, elevación de aspartato y alanino aminotransferasa e hipocalcemia.<sup>17</sup> Cabe mencionar que con la determinación de anticuerpos IgM puede haber cierto grado de reactividad cruzada entre alfavirus, principalmente dengue, zika o CHIKV; en el caso aquí presentado se tomó en cuenta el antecedente epidemiológico y serológico para poder hacer el diagnóstico.

En cuanto al tratamiento, no existe un medicamento específico para la fase aguda ni para la prevención y además se carece de una vacuna, aunque en este último rubro se han llevado a ensayos clínicos 3 modelos sin obtener resultados satisfactorios hasta el momento.<sup>18,19</sup> El manejo que se aplica a estos pacientes es por medio de líquidos intravenosos, analgésicos y antipiréticos en la fase aguda, mientras que en la fase crónica se puede llegar a continuar con analgésicos y, en casos de extrema sintomatología articular, se ha llegado a prescribir metotrexate. La infección puede evitarse al no tener picaduras de mosquitos al permanecer adentro de un inmueble, utilizando aire acondicionado o con ropa de protección. Las personas infectadas deben ser protegidas de picaduras de mosquito posteriores para evitar la propagación del CHIKV.<sup>7</sup>

En abril de 2005 se presentó un brote en la isla francesa de Réunion, en el Océano Índico, el cual dio lugar a la descripción de manifestaciones atípicas de esta enfermedad, las cuales no habían sido descritas previamente, tales como: dermatosis bulosa, neumonía y diabetes mellitus. Por otra parte, la sintomatología reportada de inicio en los casos atípico fue la siguiente: fiebre en el 90%, malestar general en el 45%, alteración del estado mental en el 24%, diarrea o vómito en el 18%, disnea en el 15% y mialgias en el 13%. Cabe hacer mención que el número total de casos de neumonía debida a este virus fue de 102 con un porcentaje de 17% entre un total de 610 presentaciones atípicas, y de estos, únicamente 2 fallecieron por dicha causa.<sup>20</sup> En comparación con nuestro caso clínico, las personas del estudio previamente mencionado tenían una alta prevalencia de hipertensión, diabetes mellitus, enfermedades cardiovasculares, enfermedades neurológicas y enfermedad pulmonar obstructiva crónica, la paciente que presentamos únicamente contaba con obesidad, dislipidemia y prediabetes.

Se puede decir que la paciente cumplió con dos criterios diagnósticos iniciales, y el de laboratorio se hizo mediante la determinación de IgM debido a la separación entre el inicio de los síntomas y su llegada a la unidad hospitalaria. En cuanto a los hallazgos clínicos, se encontró que la sintomatología articular y febril había desaparecido a las 2 semanas de iniciado el cuadro, sin embargo, persistió con sintomatología respiratoria. En la literatura no existe una descripción radiológica, ni tomográfica del patrón de afectación a nivel pulmonar ocasionado por CHIKV, debido

a la baja incidencia de esta presentación, por lo que con este caso podemos contribuir a generar evidencia para poder definir en un futuro las características imagenológicas, las cuales consistieron en patrón reticulonodular en la telerradiografía de tórax, mientras que en la tomografía axial computada se observaron bronquiolectasias y patrón de árbol en gemación, principalmente debido a la retención de moco a nivel distal. Por último, cabe mencionar que en los estudios paraclínicos, como la biometría hemática y las pruebas de funcionamiento hepático, no se encontraron los hallazgos mencionados en la literatura, sin embargo, debe hacerse énfasis en que el curso de la paciente presentada fue atípico.

En conclusión, la enfermedad por CHIKV ha adquirido una gran relevancia debido a que ha demostrado una velocidad de transmisión muy rápida, aparte de que cuenta con propagación en todos los continentes y sobre todo porque la mortalidad en los distintos brotes que se han reportado ha sido muy elevada.<sup>6</sup> Las manifestaciones clínicas a pesar de tener un cuadro muy específico pueden tener ciertas variantes, por lo que es de extrema relevancia conocer al máximo las diferentes presentaciones que se pueden observar para poder así abordar mejor esta

enfermedad. En el contexto epidemiológico se sabe que la única herramienta que se tiene disponible en estos momentos es la erradicación de los vectores que promueven su transmisión, ya que carecemos de inmunidad poblacional, por lo que es de vital importancia evitar el estancamiento de agua y alentar el uso de ropa de protección en las áreas geográficas en donde se haya demostrado su existencia. Por último, se debe hacer énfasis en que en México se han presentado pocos casos, comparándose con el total de la población, sin embargo, se está actuando por medio de la difusión de información para poder evitar, en primer lugar la infección aguda, que en casos extremos puede llevar a la muerte, y en segundo las complicaciones crónicas, principalmente la artritis, que conllevaría a una mala calidad de vida en las personas.

**Declaración de conflicto de interés:** los autores han completado y enviado la forma traducida al español de la declaración de conflictos potenciales de interés del Comité Internacional de Editores de Revistas Médicas, y no fue reportado alguno que tuviera relación con este artículo.

## Referencias

- Martínez-Sánchez A, Martínez-Ramos EB, Chávez-Ángeles MG. Panorama situacional de México ante la pandemia del virus chikunguña. *Rev Med Inst Mex Seguro Soc.* 2015;53(2):200-5.
- Barrera-Cruz A, Díaz-Ramos RD, Viniegra-Osorio A, Grajales-Muñoz C, Dávila-Torres J. Lineamientos técnicos para la prevención y el tratamiento de la fiebre chikunguña. *Rev Med Inst Mex Seguro Soc.* 2015;53(1):102-19.
- Del Carpio-Orantes L. Arbovirus emergentes en México: chikunguña y zika. *Rev Med Inst Mex Seguro Soc.* 2016;54(3):278-9.
- Powers AM, Logue CH. Changing patterns of chikungunya virus: re-emergence of a zoonotic arbovirus. *J Gen Virol.* 2007;88:2363-77.
- Kucharz EJ, Cebula-Byrska I. Chikungunya fever. *European Journal of Internal Medicine.* 2012;23:325-329.
- Morens DM, Fauci AS. Chikungunya at the door— Déjà vu all over again? *N Engl J Med.* 2014;371(10):885-7.
- Staples JE, Fischer M. Chikungunya virus in the Americas— What a vectorborne pathogen can do. *N Engl J Med.* 2014;371(10):887-9.
- Rivera-Ávila RC. Fiebre chikungunya en México: caso confirmado y apuntes para la respuesta epidemiológica. *Salud Pública Méx.* 2014;56(4):402-4.
- Lum FM, Teo TH, Lee WW, Kam YW, Renia L, Ng LF. An essential role of antibodies in the control of Chikungunya virus infection. *J Immunol.* 2013;190(12):6295-302.
- Bernard E, Solignat M, Gay B, Chazal N, Higgs S, Devaux C. Endocytosis of chikungunya virus into mammalian cells: role of clathrin and early endosomal compartments. *PLoS One.* 2010;5(7):e11479.
- Petitdémange C, Wauquier N, Vieillard V. Control of immunopathology during chikungunya virus infection. *J Allergy Clin Immunol.* 2015;135(4):846-855.
- Wauquier N, Becquart P, Nkoghe D, Padilla C, Ndjoyi-Mbiguino A, Leroy A. The acute phase of chikungunya virus infection in humans is associated with strong innate immunity and T CD8 cell activation. *J Infect Dis.* 2011;204:115-23.
- Horau JJ, Jaffar Bandjee MC, Krejchich Trotot P, Das T, Li Pat-Yuen G, Dassa B, et al. Persistent chronic inflammation and infection by Chikungunya arthritogenic alphavirus in spite of a robust host immune response. *J Immunol.* 2010;184:5914-27.
- Thiberville SD, Boisson V, Gaudart J, Simon F, Flahault A, de Lamballerie X. Chikungunya fever: a clinical and virological investigation of outpatients on Reunion Island, South-West Indian Ocean. *PLoS Negl Trop Dis.* 2013;7(1):e2004.
- Torres JR, Córdova L, Castro JS, Rodríguez L, Saravia V, Arvelaez J, et al. Chikungunya fever: atypical and lethal cases in the Western hemisphere. *IDCases.* 2015;2:6-10.
- Rajapakse S, Rodrigo C, Rajapakse A. Atypical manifestations of chikungunya infection. *Transactions of the Royal Society of Tropical Medicine and Hygiene.* 2010;104:89-96.
- Staikowsky F, Talarmin F, Grivard P, Souab A, Schuffenecker I, Le Roux K, et al. Prospective study of Chikungunya virus acute infection in the Island of La Réunion during the 2005-2006 outbreak. *PLoS One.* 2009;4(10):e7603.
- Petersen LR, Powers AM. Chikungunya: epidemiology. *F1000Res.* 2016;19(5). DOI: 10.12688/f1000research.7171.1. eCollection 2016.
- Weaver SC, Osorio JE, Livengood JA, Chen R, Stinchcomb DT. Chikungunya virus and prospects for a vaccine. *Expert Rev Vaccines.* 2012;11:1087-101.
- Economopoulou A, Domínguez M, Helynck B, Sissoko D, Wichmann O, Quenel P, et al. Atypical Chikungunya virus infections: clinical manifestations, mortality and risk factors for severe disease during the 2005-2006 outbreak on Réunion. *Epidemiol Infect.* 2009;137:534-541.

## Cómo citar este artículo:

Gopar-Nieto R, Chávez-Gómez NL, González-Rentería ME, Estrada-Loyo LA, García-Avilés RJ, Pliego-Reyes CL. Presentación clínica atípica de infección por flavivirus. Reporte de caso. *Rev Med Inst Mex Seguro Soc.* 2018;56(2):198-202.