

Marco Alexis De la Mora-Romero<sup>1a</sup>, Enrique Salazar-Rios<sup>1b</sup>, Emericella Renee Roldán-Medellín<sup>2c</sup>, Raquel Galván-Rojas<sup>1d</sup>, Cirilo Galindo-García<sup>1e</sup>

## Resumen

**Introducción:** el melanoma anorrectal (MA) es un tipo raro y agresivo de tumor, cuya información científica es variada y poco concluyente. Su diagnóstico preoperatorio es un desafío debido a su rareza y a su similitud con otras afecciones anorrectales. Representa solo el 1.3% de los melanomas y afecta más a mujeres que a hombres. Aproximadamente el 20-30% de los casos de MA son amelanóticos, lo que complica su detección endoscópica y conduce a diagnósticos erróneos. El MA se confunde con hemorroides, pólipos y cáncer de recto en dos tercios de los pacientes debido a síntomas similares. Las causas y factores de riesgo del MA aún no se conocen bien, pero se sospecha que son diferentes de los melanomas cutáneos y oculares. El diagnóstico se realiza mediante biopsia y tinción inmunohistoquímica. La colonoscopia permite caracterizar las lesiones y el examen histológico es crucial para el diagnóstico definitivo.

**Caso clínico:** mujer de 50 años con rectorragia y proctalgia. Se diagnosticó MA mediante colonoscopia y se realizó una resección transanal con hemorroidectomía.

**Conclusiones:** el manejo del MA es complicado por la falta de ensayos aleatorizados. La cirugía de resección es el tratamiento habitual, pero no hay un protocolo establecido. La escisión local amplia puede ser una opción para casos limitados. Se necesita más investigación para mejorar el manejo y tratamiento del MA. La detección temprana y la extirpación quirúrgica completa son cruciales para mejorar la supervivencia en estos pacientes.

## Abstract

**Background:** Anorectal melanoma (AM) is a rare and aggressive type of tumor, with varied and inconclusive scientific information. Its preoperative diagnosis is challenging due to its rarity and similarity to other anorectal conditions. It represents only 1.3% of melanomas and affects more women than men. Approximately 20-30% of AM cases are amelanotic, complicating endoscopic detection and leading to misdiagnoses. AM is often confused with hemorrhoids, polyps, and rectal cancer in two thirds of patients due to similar symptoms. The causes and risk factors of AM are not well understood, but they are suspected to differ from cutaneous and ocular melanomas. Diagnosis is performed through biopsy and immunohistochemical staining. Colonoscopy helps to characterize the lesions, and histological examination is crucial for definitive diagnosis.

**Clinical case:** 50-year-old woman with rectal bleeding and proctalgia. AM was diagnosed through colonoscopy, and transanal resection with hemorrhoidectomy was performed.

**Conclusions:** Management of AM is complicated by the lack of randomized trials. Resection surgery is the standard treatment, but there is no established protocol. Wide local excision may be an option for limited cases. Further research is needed to improve the management and treatment of AM. Early detection and complete surgical removal are crucial for enhancing survival in these patients.

<sup>1</sup>Instituto Mexicano del Seguro Social, Centro Médico Nacional Siglo XXI, Hospital de Especialidades "Dr. Bernardo Sepúlveda Gutiérrez", Servicio de Cirugía de Colon y Recto. Ciudad de México, México

<sup>2</sup>Instituto Mexicano del Seguro Social, Centro Médico Nacional Siglo XXI, Hospital de Oncología, Servicio de Patología. Ciudad de México, México

ORCID: 0000-0001-8453-1041<sup>a</sup>, 0000-0002-0054-322X<sup>b</sup>, 0009-0008-2169-3690<sup>c</sup>, 0000-0003-0238-547X<sup>d</sup>, 0009-0001-0544-8643<sup>e</sup>

**Palabras clave**  
Melanoma  
Hemorroidectomía  
Neoplasias del Ano  
Cirugía Colorrectal


**Keywords**  
Melanoma  
Hemorrhoidectomy  
Anus Neoplasms  
Colorectal Surgery


**Fecha de recibido:** 24/07/2023

**Fecha de aceptado:** 18/09/2023

### Comunicación con:

Marco Alexis De la Mora Romero

 mmro21@yahoo.com.mx

 33 3200 7822

**Cómo citar este artículo:** De la Mora-Romero MA, Salazar-Rios E, Roldán-Medellín ER, *et al.* Melanoma anorrectal: un caso clínico. Rev Med Inst Mex Seguro Soc. 2024;62(1):e5550. doi: 10.5281/zenodo.10278175

## Introducción

El melanoma anorrectal (MA) es un tipo de tumor poco común y altamente agresivo, pero la información científica existente sobre esta neoplasia es variada y poco concluyente.<sup>1</sup> Dado su carácter infrecuente, el diagnóstico preoperatorio sigue siendo un desafío. El MA representa solo el 1.3% de todos los melanomas y el 16.5% de los melanomas mucosos.<sup>2</sup> Además, su incidencia aumenta con la edad y es de 1.6 a 2.3 veces más frecuente en mujeres que en hombres.<sup>3</sup>

Un aspecto importante que se debe tener en cuenta es que aproximadamente del 20 al 30% de los casos de MA son amelanóticos, lo que significa que pueden parecer lesiones benignas tipo pólipo en la endoscopia y puede llevar a un diagnóstico erróneo.<sup>4,5</sup> De hecho, en alrededor de dos tercios de los pacientes, el MA se diagnostica de forma incorrecta, pues es confundido con hemorroides, pólipos de adenocarcinoma o cáncer de recto, entre otras afecciones.<sup>6</sup> Los síntomas comunes, como prurito anal o dolor rectal, pueden asemejarse a los de las hemorroides o pólipos rectales.<sup>7</sup> Debido a su rareza y a la diversidad en su apariencia histológica, el MA puede confundirse incluso con linfomas, carcinomas anorrectales o sarcomas.<sup>8</sup>

En cuanto a las causas y factores de riesgo del MA, aún hay mucho por descubrir, pero se sospecha que difieren de los melanomas oculares y cutáneos. Esto podría tener implicaciones significativas en el enfoque terapéutico.<sup>9</sup> Las estadísticas epidemiológicas evidencian diferencias significativas en la incidencia de melanomas cutáneos entre poblaciones caucásicas y afroamericanas, pero la disparidad en la incidencia de melanoma anorrectal entre individuos de ascendencia blanca y no blanca es menos pronunciada. Esto sugiere que ciertos factores ambientales de riesgo, como la radiación ultravioleta, claramente asociada al melanoma cutáneo, pueden no estar relacionados con el desarrollo de melanomas mucosos en general ni del MA en particular.<sup>10</sup>

En lo que respecta a la confirmación del diagnóstico, se emplean técnicas de biopsia e inmunohistoquímica para verificar la presencia de MA. Por otro lado, la colonoscopia desempeña un papel crucial al proporcionar información detallada sobre las lesiones, incluida su forma, aspecto (como los bordes, el color, la apariencia superficial, la invasión de la línea dentada) y la posible presencia de pigmentación superficial de melanina. El examen histológico, que incluye características como el tipo celular, el grado de pigmentación de melanina y el índice mitótico, es crucial para el diagnóstico definitivo.<sup>11</sup>

## Caso clínico

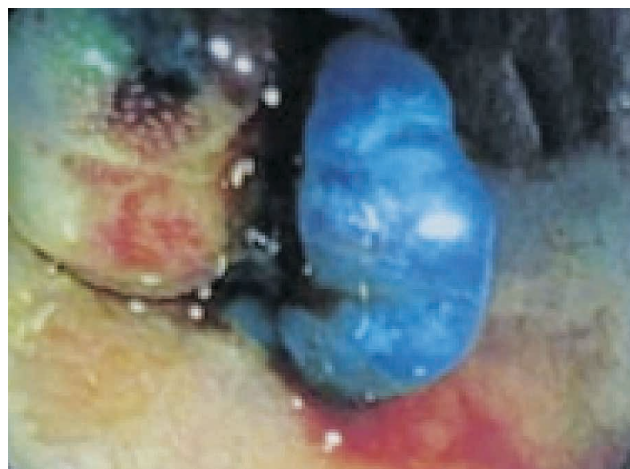Paciente del sexo femenino, de 50 años de edad, con diagnóstico de enfermedad tiroidea no especificada, sin antecedentes de importancia, sin antecedentes oncológicos familiares, quien refirió que inició con el padecimiento actual al notar la presencia de rectorragia asociada a proctalgia de 5 meses de evolución. Se le dio manejo médico sin mejoría, por lo que la refirieron al Servicio de Cirugía de Colon y Recto de nuestra unidad, el Hospital de Especialidades “Dr. Bernardo Sepúlveda Gutiérrez”.

A la exploración física proctológica, se resaltó una lesión a nivel del conducto anal, en el sector lateral derecho, mal delimitada, la cual a la visualización mediante anoscopia se corroboró con lesión hiperocrómica de 4 cm diámetro (figura 1).

Se dio inicio al protocolo de estudio. Se llevó a cabo colonoscopia, en la cual se reportó pólipo de recto altamente vascularizado, por lo que se diferió la toma de biopsia. Se intervino a la paciente con resección transanal de pólipo con hemorroidectomía, la cual reportó como hallazgos: pólipo de base de 4 cm al nivel del sector anterior, altamente vascularizado, hiperocrómico (figuras 2, 3, 4, 5).

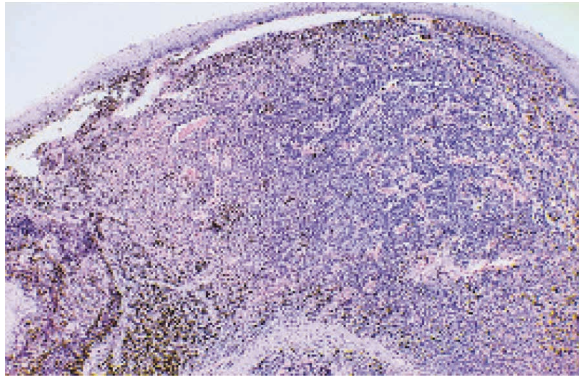
La paciente tuvo adecuada evolución clínica. Se recabó el reporte histopatológico (RHP) CM220004168, con el que se estableció neoplasia maligna poco diferenciada, infiltrada y ulcerada, compatible con melanoma rectal. Con inmunohistoquímica se reportó S-100 positivo. Se envió al Departamento de Oncología, donde, por medio de estudios de tomografía y resonancia magnética pélvica, se descartó actividad tumoral.

**Figura 1** Lesión hiperocrómica en ámpula rectal



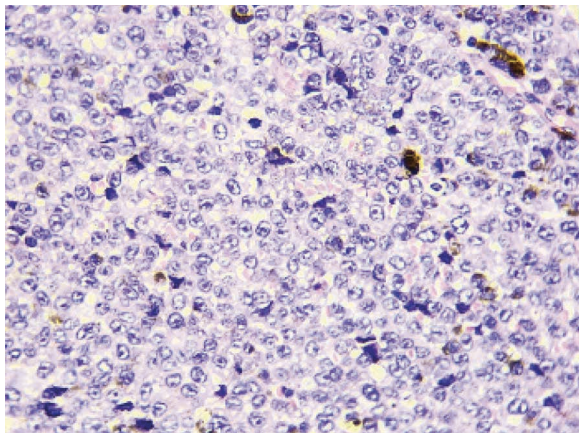
Lesión hiperocrómica visualizada durante la retroflexión en colonoscopia de ámpula rectal

**Figura 2** Evaluación histológica que muestra fase de crecimiento vertical



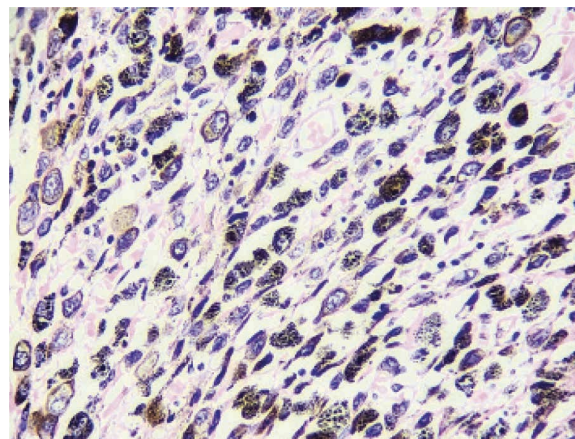
Se observa el melanoma anorrectal con una fase de crecimiento vertical

**Figura 3** Evaluación histológica que muestra atipia citológica



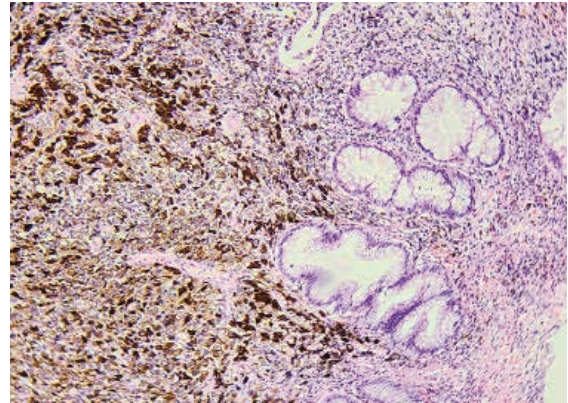
Los melanocitos presentan atipia citológica y figuras de mitosis

**Figura 4** Evaluación histológica 40 x



Aumento de 40 x: melanocitos con núcleos y depósito de melanina en el citoplasma

**Figura 5** Evaluación histológica en lámina propia



Se observa el melanoma con expansión de la lámina propia

## Discusión

El manejo y la supervivencia del MA plantean dificultades debido a la falta de ensayos aleatorizados. A pesar del uso de terapias multimodales, que incluyen cirugía, radioterapia y quimioterapia, las mejoras en la supervivencia han sido modestas.<sup>12</sup> La extirpación quirúrgica es la terapia comúnmente empleada, aunque todavía no existe un protocolo estandarizado en lo que respecta al alcance de la resección y la disección de los ganglios linfáticos. Además, no se ha evidenciado que la presencia o ausencia de metástasis linfáticas tenga un impacto significativo en el pronóstico.

Hay distintos procedimientos quirúrgicos, como la resección abdominoperineal (RAP), la escisión local amplia (ELA) y la resección endoscópica de la mucosa (REM). Localmente, los tumores limitados deben ser resecados, si es posible usando ELA. La mejor esperanza de supervivencia la ofrece la detección temprana y la extirpación quirúrgica completa.<sup>13</sup> La REM ha demostrado en algunos casos que permite una supervivencia a largo plazo.<sup>14</sup> Por otro lado, la ELA presenta una morbilidad mínima, no compromete la función local e incide en que se preserve el esfínter anal. En cambio, la RAP a menudo se asocia con una alta tasa de morbilidad y problemas funcionales.<sup>15,16</sup> Los estudios han arrojado resultados no significativos en cuanto a la supervivencia entre pacientes tratados con RAP y ELA.<sup>17</sup> Como resultado, se ha recomendado la ELA siempre que sea posible como tratamiento inicial y limitado, y reservar la RAP para aquellos pacientes con menos probabilidades de desarrollar recurrencias locales. Aunque tradicionalmente la RAP se consideraba la mejor opción para el tratamiento de la enfermedad local y regional, estudios recientes han sugerido que los resultados de supervivencia pueden ser similares entre la escisión local y la RAP.<sup>18,19</sup> Debido a que esta se asocia con altas tasas de morbilidad y disminución

de la calidad de vida asociada con la colostomía, muchos autores recomiendan la ELA si se pueden lograr márgenes negativos.<sup>20</sup>

## Conclusión

El MA es una neoplasia poco común y altamente agresiva que representa un desafío para el diagnóstico debido a su rareza y a su similitud con otras afecciones anorrectales. La falta de información científica concluyente sobre esta enfermedad complica su manejo y tratamiento. En el caso clínico presentado, se describe el diagnóstico de un MA en una paciente de 50 años, cuyos síntomas principales fueron rectorragia y proctalgia. La colonoscopia inicial reveló una lesión vascularizada en el recto, lo que llevó a una intervención quirúrgica para su resección. El diagnóstico definitivo de melanoma rectal se confirmó mediante estudio histopatológico. Es importante destacar que otros 3 casos clínicos de melanoma anorrectal fueron abordados con éxito mediante resección local. Esto resalta la variabilidad en las opciones de tratamiento disponibles para esta enfermedad poco común. Sin embargo, es crucial mencionar que, a pesar de estos casos exitosos, el manejo del MA sigue siendo un desafío debido a la falta de evidencia bibliográfica sólida (el cuadro I presenta el caso de este estudio y algunos casos similares).

El tratamiento del MA sigue siendo un tema de debate debido a la falta de ensayos clínicos aleatorizados y a la escasa evidencia disponible en la literatura médica. La cirugía es el tratamiento estándar, pero aún no se ha establecido

un protocolo de resección óptimo debido a la variabilidad tanto de los resultados como de la supervivencia.

Una debilidad importante de este reporte de caso es la falta de una revisión exhaustiva de la literatura científica actualizada sobre el tema. Dado que el MA es una enfermedad poco común y poco estudiada, es esencial basar el manejo y tratamiento en la mejor evidencia disponible, así como incentivar al resto de autores a continuar con la investigación actual. A pesar de estas limitaciones, es crucial resaltar que la detección temprana y la extirpación quirúrgica completa ofrecen la mejor esperanza de supervivencia para los pacientes con MA. La ELA puede ser una opción de tratamiento en casos limitados, ya que preserva la función local y tiene menor morbilidad perioperatoria en comparación con la RAP. Sin embargo, se necesita una evaluación cuidadosa de cada caso individual para determinar la estrategia terapéutica más adecuada.

## Agradecimientos

Agradecemos el apoyo general del Departamento de Proctología del Hospital General Regional No. 1 "Dr. Carlos Mac Gregor Sánchez Navarro".

**Declaración de conflicto de interés:** los autores han completado y enviado la forma traducida al español de la declaración de conflictos potenciales de interés del Comité Internacional de Editores de Revistas Médicas, y no fue reportado alguno relacionado con este artículo.

**Cuadro I** Casos clínicos similares reportados en la literatura

País	Año	Sexo	Edad	Breve descripción del caso
México	2023	Femenino	50	Tumor 4 cm margen anal sometido a hemorroidectomía
Estados Unidos	2015	Masculino	63	Tumor a 6 cm margen anal sometido a polipectomía transanal
Japón	2008	Femenino	85	Tumor de 2 cm sometido resección endoscópica de mucosa
Alemania	2007	7 mujeres, 2 hombres	Mediana 62 (Rango 45-75)	Se presentan 3 casos de melanomas anorrectales amelanocíticos y se integran con 6 casos de la literatura

## Referencias

- Reina A, Errasti J, Espín E. Anorectal melanoma. An update. *Cir Esp*. 2014;92(8):510-6.
- Hillenbrand A, Barth TF, Henne-Bruns D, et al. Anorectal amelanotic melanoma. *Colorectal Dis*. 2008;10:612-15.
- Zhang S, Gao F, Wan D. Effect of misdiagnosis on the prognosis of anorectal malignant melanoma. *J Cancer Res Clin Oncol*. 2010;136:1401-5.
- Felz MW, Winburn GB, Kallab AM, et al. Anal melanoma: an aggressive malignancy masquerading as hemorrhoids. *South Med J*. 2001;94:880-5.
- Belli F, Gallino GF, Lo Vullo S et al. Melanoma of the anorectal region: the experience of the National Cancer Institute of Milano. *Eur J Surg Oncol*. 2009;35:757-62.
- Weyandt GH, Eggert AO, Houf M, et al. Anorectal melanoma: surgical management guidelines according to tumour thickness. *Br J Cancer*. 2003;89:2019-22.
- Malaguarnera M, Giordano M, Rando A, et al. Intestinal lymphoma: a case report. *Eur Rev Med Pharmacol Sci*. 2011;15: 1347-51.
- Nakhleh RE, Wick MR, Rocamora A, et al. Morphologic diversity in malignant melanomas. *Am J Clin Pathol*. 1990;93:731-40.
- Falch C, Stojadinovic A, von Weyhern CH, et al. Anorectal

- malignant melanoma: Extensive 45-year review and proposal for a novel staging classification. *J Am Coll Surg*. 2013; 217:324-35.
10. Row D, Weiser MR. Anorectal melanoma. *Clin Colon Rectal Surg*. 2009;22(2):120-6. doi: 10.1055/s-0029-1223844
  11. Mikkelsen LH, Larsen AC, von Buchwald C, et al. Mucosal malignant melanoma - a clinical, oncological, pathological and genetic survey. *APMIS*. 2016;124:475-86.
  12. Adileh M, Yuval JB, Huang S, et al. Anorectal Mucosal Melanoma in the Era of Immune Checkpoint Inhibition: Should We Change Our Surgical Management Paradigm? *Dis Colon Rectum*. 2021;64(5):555-62.
  13. Kaya S, Kement M, Altuntas YE, et al. Anal melanoma: outcomes of current surgical approaches. *Niger J Clin Pract*. 2018; 21:1622-6.
  14. Tanaka S, Ohta T, Fujimoto T, et al. Endoscopic mucosal resection of primary anorectal malignant melanoma: a case report. *Acta Med Okayama*. 2008;62:421-4.
  15. Cacopardo B, Pinzone M, Berretta S, et al. Localized and systemic bacterial infections in necrotizing pancreatitis submitted to surgical necrosectomy or percutaneous drainage of necrotic secretions. *BMC Surg*. 2013;13:S50.
  16. Slingluff CL Jr, Vollmer RT, Seigler HF. Anorectal melanoma: clinical characteristics and results of surgical management in twenty-four patients. *Surgery*. 1990;107:1-9.
  17. Buissin D, Sterle A, Schmiegelow P, et al. Primary anorectal malignant melanoma: a rare but aggressive tumor: report of a case. *World J Surg Oncol*. 2015;13:12.
  18. Kiran RP, Rottoli M, Pokala N, et al. Long-term outcomes after local excision and radical surgery for anal melanoma: data from a population database. *Dis Colon Rectum*. 2010;53:402-8.
  19. Yeh JJ, Shia J, Hwu WJ, et al. The role of abdominoperineal resection as surgical therapy for anorectal melanoma. *Ann Surg*. 2006;244:1012-7.
  20. Ramakrishnan AS, Mahajan V, Kannan R. Optimizing local control in anorectal melanoma. *Indian J Cancer*. 2008;45:13-9.