

Christian Emmanuel Rodríguez-Partida^{1a}, Iván Israel Gutiérrez-Gómez^{1b}

Resumen

La sirenomelia es una anomalía congénita rara, caracterizada por la fusión de las extremidades inferiores y múltiples anomalías viscerales. Habitualmente tiene un pronóstico letal por la gravedad de las anomalías asociadas. En este trabajo se presenta el caso de una paciente de 26 años, secundigesta y sin comorbilidades asociadas, que ingresó al servicio de Urgencias por un embarazo de 26 semanas y anhidramnios, posteriormente se le realizó un ultrasonido en el servicio de Medicina Materno Fetal en donde se realizó el diagnóstico de sirenomelia. Se decidió la interrupción del embarazo por el mal pronóstico.

Abstract

Sirenomelia is a rare congenital anomaly characterized by fusion of the lower extremities and multiple visceral abnormalities. It usually has a lethal prognosis due to the severity of the associated abnormalities. We present the case of a 26-year-old female patient, in her second pregnancy without associated comorbidities, who was admitted to the Emergency department due to a 26-week pregnancy and anhydramnios. She subsequently underwent an ultrasound in the Maternal Fetal Medicine service, who performed the Sirenomelia diagnosis. It was decided to terminate the pregnancy due to the poor prognosis.

¹Instituto Mexicano del Seguro Social, Centro Médico Nacional “La Raza”, Hospital de Gineco Obstetricia No. 3, “Dr. Víctor Manuel Espinosa de los Reyes Sánchez”, Servicio de Medicina Materno Fetal. Ciudad de México, México

ORCID: 0000-0003-2402-4499^a, 0009-0008-8746-8015^b

Palabras clave

Ectromelia
Deformidades Congénitas de las Extremidades
Anomalías Musculoesqueléticas

Keywords

Ectromelia
Limb Deformities, Congenital
Musculoskeletal Abnormalities

Fecha de recibido: 12/12/2023

Fecha de aceptado: 31/07/2024

Comunicación con:

Iván Israel Gutiérrez Gómez
dr.ivangutierrezg@gmail.com
33 1303 5122

.....
Cómo citar este artículo: Rodríguez-Partida CE, Gutiérrez-Gómez II. Sirenomelia: reporte de un caso. Rev Med Inst Mex Seguro Soc. 2024;62(6):e5979. doi: 10.5281/zenodo.13306810

Introducción

La sirenomelia es una anomalía congénita rara, cuya característica más llamativa es la fusión de las extremidades inferiores, acompañada de la presencia de anomalías urogenitales severas.¹ La incidencia de la sirenomelia se ha reportado de 0.01-0.16/10,000 nacidos vivos con un *ratio* hombre/mujer de 3:1.² La sirenomelia fue descrita por primera vez en 1542 por Rocheus.³ Los factores de riesgo asociados son: la diabetes gestacional, el uso de tabaco, la exposición a ácido retinoico y a metales pesados. La sirenomelia habitualmente es incompatible con la vida por las severas anomalías viscerales.⁴

Caso clínico

Paciente femenina de 26 años, secundigesta y con antecedente de aborto previo. Ingresó al servicio de Urgencias con un embarazo de 26 semanas de gestación datado por ultrasonido realizado en el primer trimestre por un médico ultrasonografista, y con sospecha de anhidramnios por rastreo ultrasonográfico realizado por un médico particular. Niega otras comorbilidades asociadas. A la exploración física presentaba signos de Valsalva y Tarnier negativos y posterior a la realización de una especuloscopia no se visualizó líquido en fondos de saco, por lo que se le realizó una cristalografía la cual fue reportada como negativa. Se le solicitó ultrasonido al servicio de Medicina Materno Fetal, el cual reportó ausencia de líquido amniótico, feto morfológicamente con dolicocefalia y tórax de aspecto restrictivo. Se observó únicamente una arteria umbilical. No se lograron visualizar las pelvis renales, arterias renales ni vejiga (figura 1). A nivel lumbar se observó la columna vertebral con escoliosis y la presencia de un defecto de tubo neural de tipo espina bífida, no se logró visualizar el hueso sacro (figura 2). Solo fue posible visualizar un fémur, no se pudo evaluar el resto de la extremidad inferior y tampoco se logró visualizar la otra extremidad inferior.

Por el diagnóstico de anhidramnios y las múltiples malformaciones fetales se decidió la interrupción de la gestación. Se obtuvo un recién nacido muerto, con un peso de 730 gramos, talla de 26 centímetros, no se observaron genitales externos ni ano, con presencia de pelvis dismórfica y fusión de las extremidades inferiores (figura 3). La paciente evolucionó favorablemente posterior a la inducción de trabajo de parto y fue egresada a su domicilio.

Discusión

La sirenomelia presenta habitualmente arteria umbilical única, la cual puede explicar la patogenésis del síndrome.

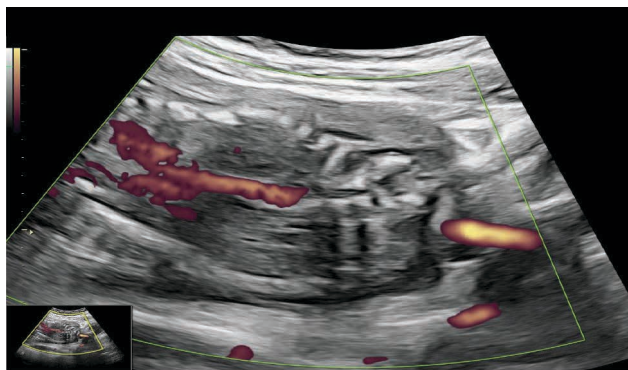

Figura 1 Corte coronal abdominopélvico donde no se logran observar las arterias renales a la aplicación de *Power Doppler*

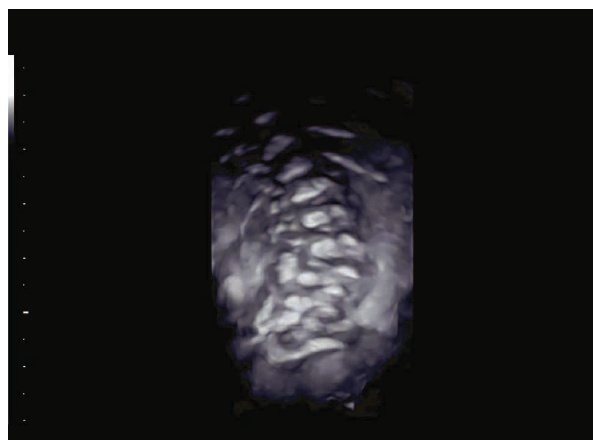


Figura 2 Reconstrucción 3D de la columna vertebral fetal donde se evidencia la presencia de escoliosis

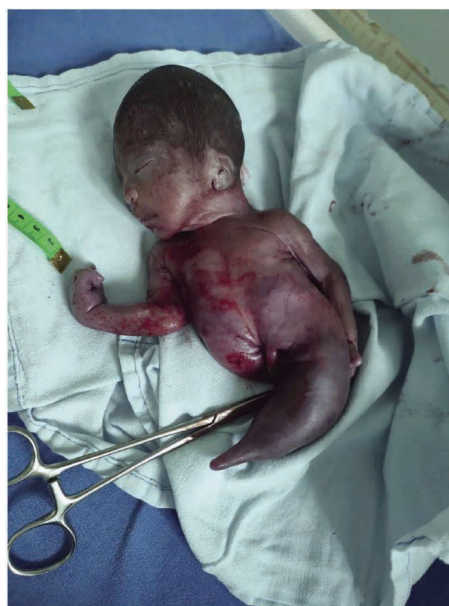

Figura 3 Recién nacido de 26 semanas con sirenomelia, es posible observar la fusión de las extremidades inferiores

La presencia de un vaso prominente proveniente de la aorta abdominal, por debajo del nivel de la arteria mesentérica y la arteria celíaca, causa un secuestro del flujo sanguíneo, provocando una disminución del flujo por debajo de este nivel. La disminución del flujo sanguíneo tiene por consecuencias: alteraciones de las extremidades inferiores y alteraciones en el desarrollo genitourinario y gastrointestinal, características de esta patología. Esta teoría también parece explicar la fisiopatología de otros padecimientos, como el complejo OEIS, el complejo Limb-Body Wall y la asociación VACTERL.⁵

Se han descrito alteraciones en algunos genes que están relacionados con la sirenomelia, como lo son: *Tsg*, *BMP* y *EMT*, además de la traslocación balanceada del cromosoma 16 y el mosaicismo triploide.^{6,7,8}

En la literatura se ha reportado que la diabetes gestacional, el uso de tabaco, el ácido retinoico y la edad materna en los extremos de la vida, son factores de riesgo asociados a la sirenomelia, sin embargo, la paciente de este caso clínico no tenía ningún factor asociado a la patología.^{4,9}

La clasificación más aceptada de la sirenomelia es la realizada por Stocker y Heifetz, en la cual la definieron 7 tipos, que describen la presencia, ausencia o fusión de los huesos de las extremidades inferiores (cuadro I).¹⁰ Sin embargo, en el caso presentado no se realizó una radiografía posterior al nacimiento del feto, y la exploración ultrasonográfica previamente realizada por la vía abdominal fue muy complicada por la presencia de anhidramnios y que el feto mantenía una presentación pélvica, por lo que se requirió complementar la evaluación con la vía vaginal para poder visualizar un fémur, sin lograr observar alguna otra estructura ósea de las extremidades inferiores, por lo que se sospecha que el caso era tipo VI o VII.

El diagnóstico de la sirenomelia es fácilmente detectable desde el primer trimestre.^{11,12} Se han reportado casos diagnosticados a partir de las 9 semanas.¹³ Sin embargo, en el caso presentado no se realizó el diagnóstico en el primer trimestre a pesar de contar con un estudio elaborado en la semana 12 de gestación por un médico general con adiestramiento en ultrasonido. Esta situación recalca la importan-

cia de que los tamizajes del primer trimestre sean realizados por un especialista con el entrenamiento adecuado.

La característica más evidente de la sirenomelia es la fusión de las extremidades inferiores. Este síndrome también se caracteriza por otras alteraciones urogenitales, como la agenesia renal, el riñón en herradura y la agenesia uterina. Se puede observar, además, arteria umbilical única, ano imperforado, defectos en los huesos pélvicos y defectos en la médula espinal. Se ha descrito que, aproximadamente, el 10% de los casos con sirenomelia presentan defectos del tubo neural.¹⁴ En el caso presentado se visualizó un defecto del tubo neural de tipo espina bífida, acompañado de escoliosis y la agenesia del sacro. Además de observar la fusión de los miembros inferiores se sospechó de agenesia renal, por no lograr localizar las pelvis renales ni la vasculatura renal por medio de la utilización de ultrasonido Doppler color.

Existen autores, como Duhamel, que plantean que el síndrome de regresión caudal tiene un espectro de gravedad, en cuyo extremo más grave se encuentra la sirenomelia; sin embargo, otros autores consideran que la sirenomelia es una entidad distinta, ya que rara vez se asocia a diabetes materna, la cual es una característica frecuente en el síndrome de regresión caudal.¹⁵ Zaw *et al.* propusieron algunas características para poder diferenciar entre ambas entidades (cuadro II).¹⁶ La paciente del caso clínico no presentaba comorbilidades asociadas y cumplía con las características para sirenomelia propuestas por Zaw *et al.*

Se ha descrito la presencia de sirenomelia en embarazos múltiples, siendo de 100 a 150 veces más frecuente en embarazos monocoriales que en los dicoriales. Habitualmente si el otro gemelo no presenta alteraciones casi siempre tendrá buen pronóstico.¹⁷

La presencia de oligohidramnios y anhidramnios es frecuente en la sirenomelia, típicamente se observan después de la semana 16 de gestación, y están directamente vinculados a la agenesia o disgenesia renal. Normalmente, antes de esa semana, el líquido amniótico es producido por las membranas amnióticas; no obstante, existen informes de casos de sirenomelia con una disminución del líquido amniótico desde el primer trimestre.¹⁸

El pronóstico de la sirenomelia habitualmente es fatal, ya que usualmente la letalidad del síndrome es debida por la agenesia o disgenesia renal.¹⁹ Se han descrito pocos casos de supervivencia, sin embargo, dependen de la presencia de un riñón funcional y de la severidad de otras alteraciones que presente el paciente.²⁰ Únicamente existen 6 casos reportados de supervivencia, los cuales han requerido la derivación de la vía urinaria, la colocación de estomas intestinales e,

Cuadro I Clasificación de Stocker y Heifetz

| | |
|----------|---|
| Tipo I | Huesos del muslo y piernas presentes |
| Tipo II | Fíbula única |
| Tipo III | Fíbula ausente |
| Tipo IV | Fémures parcialmente fusionados, fíbulas fusionadas |
| Tipo V | Fémures parcialmente fusionados |
| Tipo VI | Fémur único, tibia única |
| Tipo VII | Fémur único, tibia ausente |

Cuadro II Diferencias entre síndrome de regresión caudal y sirenomelia¹⁶

| Característica | Síndrome de regresión caudal | Sirenomelia |
|-------------------------|------------------------------|-------------------------------|
| Arteria umbilical | Dos | Una |
| Extremidades inferiores | Dos, hipoplásicas | Una o extremidades fusionadas |
| Anomalías renales | No letales | Agenesia o disgenesia |
| Ano | Imperforado o normal | Ausente |
| Líquido amniótico | Normal o aumentado | Reducido |

inclusive, ha sido posible realizar también la separación de las extremidades, pero sin lograr la deambulación.²¹

Conclusiones

La sirenomelia es una anomalía fetal rara y de mal pronóstico, caracterizada principalmente por la fusión de las extremidades inferiores y alteraciones genitourinarias. Los defectos del tubo neural también pueden estar presentes hasta en el 10% de los casos. La disminución del líquido

amniótico es un hallazgo frecuente en relación con la agenesia o displasia renal que acompañan al síndrome. Es posible realizar el diagnóstico desde el primer trimestre, y se debe de ofrecer la terminación del embarazo por el mal pronóstico.

Declaración de conflicto de interés: los autores han completado y enviado la forma traducida al español de la declaración de conflictos potenciales de interés del Comité Internacional de Editores de Revistas Médicas, y no fue reportado alguno que tuviera relación con este artículo.

Referencias

- Shojaee A, Ronnasian F, Behnam M, et al. Sirenomelia: two case reports. *J Med Case Reports*. 2021;15(1).
- Samal SK, Rathod S. Sirenomelia: the mermaid syndrome: report of two cases. *J Nat Sci Biol Med*. 2015;6:264-6.
- Sahu L, Singh S, Gandhi G, et al. Sirenomelia: a case report with literature review. *Int J Reprod Contracept Obstet Gynecol*. 2013;2(3):430-2.
- Tanigasalam V, Gowda M, Plakkal N, et al. Sirenomelia with VACTERL association-a rare anomaly. *Pediatrics & Neonatology*. 2018;59(4):410-1.
- Stevenson RE. Common pathogenesis for sirenomelia, OEIS complex, limb-body wall defect, and other malformations of caudal structures. *American J of Med Genetics Pt A*. 2021;185(5):1379-87.
- Zakin L, Reversade B, Kuroda H, et al. Sirenomelia in Bmp7 and Tsg compound mutant mice: requirement for Bmp signaling in the development of ventral posterior mesoderm. *Development*. 2005;132(10):2489-2499.
- Schoenwolf GC. Morphogenetic processes involved in the remodeling of the tail region of the chick embryo. *Anat Embryol*. 1981;162(2):183-197.
- Tam PP, Beddington RS. The formation of mesodermal tissues in the mouse embryo during gastrulation and early organogenesis. *Development*. 1987;99(1):109-126.
- Boer LL, Morava E, Klein WM, et al. Sirenomelia: A Multi-systemic Polytopic Field Defect with Ongoing Controversies. *Birth Defects Research*. 2017;109(10):791-804.
- Stocker JT, Heifetz SA. Sirenomelia. A morphological study of 33 cases and review of the literature. *Perspect Pediatr Pathol*. 1987;10:7-50.
- Blaicher W, Lee A, Deutinger J, et al. Sirenomelia: early prenatal diagnosis with combined two- and three- dimensional sonography. *Ultrasound Obstet Gynecol*. 2001;17(6):542-543.
- Monteagudo A, Mayberry P, Rebarber A, et al. Sirenomelia sequence: first-trimester diagnosis with both two- and three-dimensional sonography. *J Ultrasound Med*. 2002;21(8):915-920.
- Subtil D, Cosson M, Houfflin V, et al. Early detection of caudal regression syndrome: specific interest and findings in three cases. *Eur J Obstet Gynecol Reprod Biol*. 1998;80(1):109-112.
- Orioli IM, Amar E, Arteaga-Vazquez J, et al. Sirenomelia: An epidemiologic study in a large dataset from the International Clearinghouse of Birth Defects Surveillance and Research, and literature review. *Am J Med Genet C Semin Med Genet*. 2011;157C:358-373.
- Zepeda TJ, García MM, Morales SJ, et al. Secuencia de regresión caudal: caso clínico-radiológico. *Revista Chilena de Pediatría*. 2015;86(6):430-5.
- Zaw W, Stone D. Caudal regression syndrome in twin pregnancy with type II diabetes. *J Perinatol*. 2002;22(2):171-4.
- Ting Y, Xue-Lan L, Chun-Bao W, et al. Dichorionic twin pregnancy with sirenomelia and chromosomal anomaly in 1 fetus. *Medicine*. 2021;100(1):e24229.
- Yoshida A, Okumura A, Nakao M, et al. A Case of Type I Sirenomelia Complicated by Severe Oligohydramnios in the First Trimester. *Case Reports in Obstetrics and Gynecology*. 2019; 2019:1-6.
- Pinette MG, Hand M, Hunt RC, et al. Surviving Sirenomelia. *Journal of Ultrasound in Medicine*. 2005;24(11):1555-9.
- Clarke LA, Stringer DA, Fraser GC, et al. Long term survival of an infant with sirenomelia. *Am J Med Genet*. 1993;45(3):292-6.
- Messineo A, Innocenti M, Gelli R, et al. Multidisciplinary Surgical Approach to a Surviving Infant With Sirenomelia. *Pediatrics*. 2006;118(1):e220-e223.