



Síncope y paraganglioma carotídeo

Héctor Bizueto-Rosas,^a Anabel Salazar-Reyes,^b
Ely Guadalupe Moran-Reyes,^b Gregorio González-Arcos,^c
Noemí A Hernández-Pérez,^d Hugo F Solorio-Rosette^e
Gabriel Soto-Hernández^b

Syncope and carotid paraganglioma

Syncope is a medical emergency, which is more or less frequent. Its prevalence increases with age. It is defined as the loss of consciousness and postural tone resulting from a transient alteration of cerebral flow. It appears suddenly, but it does not leave behind any sequela or after-effects. Out of two groups, the neutrally mediated (or neuromediated) syncope, especially the one called *carotid sinus hypersensitivity*, is related to the carotid sinus paraganglioma. It is triggered by sinus pressure, which results in sudden death by overstimulation. In the next article, we show the case of a sexagenarian female patient with a disabling syncope and a 7 cm carotid body paraganglioma, which did not allow her the minimum movement of lateral dorsiflexion or extension of the neck. For this reason, the patient had to remain hospitalized, in a dorsal decubitus position with semiflexion of the neck. Before the surgery was practiced, a temporary pacemaker was used, and after the resection of the carotid body paraganglioma, in accordance to the patient's studies of cardiac electrophysiology, she was discharged without electrical nerve stimulation.

Keywords	Palabras clave
Syncope	Síncope
Paraganglioma	Paraganglioma
Death, Sudden	Muerte súbita

Se define síncope como la pérdida de conciencia y el tono postural de aparición brusca, de escasa duración, con recuperación espontánea y sin secuelas neurológicas.¹ Es frecuente, ya que ocupa del 3 al 5 % de las urgencias atendidas y del 1 al 3 % de los ingresos hospitalarios. Su prevalencia aumenta con la edad.²

El mecanismo común a todo síncope es una alteración transitoria del flujo sanguíneo cerebral, la cual provoca una disminución momentánea del metabolismo cerebral, con afectación del sistema reticular ascendente y el córtex cerebral. Esto ocasiona una disminución del nivel de conciencia. La caída de la presión arterial media por debajo de 60 mmHg provoca una alteración del mecanismo de autorregulación del flujo cerebral, con la consiguiente aparición del síncope.

Es necesario hacer el diagnóstico diferencial con otras causas de disminución de la conciencia, como los ataques isquémicos transitorios vertebrobasilares, la hipoglicemia, la hipoxia e intoxicaciones.

Existen dos grandes tipos de síncope: los de origen cardiovascular y los neuromediados. Los neuromediados ocurren por un fallo en el reflejo del control de la presión arterial y la frecuencia cardíaca, de tal manera que cuando se desencadenan producen una caída de la presión arterial y bradicardia de manera variable, según el individuo. Dentro de estos se encuentran el vasovagal, los situacionales (micción, defecación, tos), el síndrome de hipersensibilidad del seno carotídeo (el cual se desencadena por la presión de este seno).

El estudio electrofisiológico en pacientes con cardiopatía es la técnica de elección para el diagnóstico de síncope. Tiene una tasa diagnóstica del 55 %.³

Los tratamientos farmacológicos para el síncope vasovagal han sido numerosos (betabloqueadores, disopiramida, clonidine, inhibidores de la recaptación de la serotonina, etcétera), pero los resultados han sido desalentadores. Al provocar bradicardia, los betabloqueadores aumentan el volumen-latido, lo cual disminuye la probabilidad de desencadenar el reflejo de

^aServicio de Angiología, Unidad Médica de Alta Especialidad "Dr. Antonio Fraga Mouret", Centro Médico La Raza, Distrito Federal

^bMédico Residente del tercer año de Angiología y Cirugía Vascular, UMAE "Dr. Antonio Fraga Mouret", Distrito Federal

^cHospital General Regional 1 "Vicente Guerrero", Acapulco, Guerrero

^dServicio de Medicina Laboral, Unidad de Medicina Familiar/Hospital General de Zona 29, Distrito Federal

^eServicio de Angiología, Hospital General Regional 1, Querétaro, Querétaro

Instituto Mexicano del Seguro Social, México

Comunicación con: Héctor Bizueto-Rosas
Correo electrónico: dr_bizueto_h@yahoo.com

Resumen

El síncope es una urgencia médica que es más o menos frecuente. Su prevalencia aumenta con la edad. Se define como la pérdida de la conciencia y el tono postural por una alteración transitoria del flujo cerebral. Suele aparecer de manera brusca y no deja secuelas neurológicas. De los dos tipos de síncope, el neuromediado, en especial el llamado síndrome de hipersensibilidad del seno carotídeo, está relacionado con el paraganglioma del seno carotídeo. Se desencadena por presión del seno y puede llegar a ocasionar muerte súbita debido a sobreestimulación. En el presente artículo mostramos

el caso de una sexagenaria con síncope incapacitante y un paraganglioma carotídeo de 7 cm, el cual no le permitía ni el mínimo movimiento de dorsiflexión lateral o extensión del cuello. Por esta razón, la paciente tuvo que permanecer hospitalizada en decúbito dorsal con semiflexión del cuello. Se le colocó un marcapasos temporal en el preoperatorio y después de la resección del paraganglioma carotídeo, de acuerdo con los estudios de electrofisiología cardíaca, se le dio de alta de manera definitiva, sin necesidad de emplear electroestimulación definitiva.

Bezold-Jarisch, mediado por mecanorreceptores cardíacos; sin embargo, varios estudios aleatorizados a largo plazo no han demostrado su efectividad.⁴

Otro tratamiento es el uso de marcapasos, que ha demostrado su efectividad en pacientes con síndrome de hipersensibilidad carotídea.⁵

El seno carotídeo se extiende entre la pared de la arteria carótida interna proximal. Está compuesto por múltiples terminaciones nerviosas sensitivas derivadas del nervio glosofaríngeo, por lo que constituye un órgano barorreceptor y no quimiorreceptor (figura 1).⁶

El hecho de localizar los barorreceptores en un área tan reducida como el seno carotídeo es inversamente proporcional a su importancia y complejidad.⁷

Embriológicamente el cuerpo carotídeo es un quimiorreceptor similar al cuerpo aórtico; es de color gris rosáceo, de 3 a 4 mm de diámetro, se encuentra situado en la adventicia de la parte posterior de la bifurcación de la carótida primitiva, con una cápsula propia y rica inervación vegetativa proveniente del simpático, el glosofaríngeo y el neumogástrico;⁸ recibe elementos mesodérmicos del tercer arco branquial y elementos ectodérmicos de la cresta neural. Es sensible a cambios del pH sanguíneo, temperatura, presiones arteriales de oxígeno y dióxido de carbono que estimulan las fibras del nervio glosofaríngeo para desencadenar reflejos cardiorrespiratorios (figura 2). La respuesta a su estímulo es el aumento de la frecuencia cardíaca y la profundidad de la ventilación, con mayor actividad del sistema nervioso simpático y de la corteza cerebral. Su hiperplasia ha sido asociada a estados de hipoxemia crónica, enfermedad pulmonar obstructiva crónica o enfermedades cardíacas cianósicas.⁹

En relación con el paraganglioma carotídeo, el término *glomus* se asignó a los paragangliomas porque se pensaba que las células principales eran derivadas de pericitos vasculares.¹⁰

Los tumores del corpúsculo carotídeo son poco frecuentes y por su origen se clasifican en el grupo de

las neoplasias que se llaman *quimiodectomas*, es decir, un tumor originado en un quimiorreceptor. Fueron descritos por primera vez en 1743 por Albrecht Von Haller como paragangliomas acromafines.⁸ En 1950, Mulligan nombró por primera vez *quimiodectomas*, en un estudio en animales, a las estructuras formadas por el sistema quimiorreceptor y al tumor del cuerpo carotídeo. El término *quemodectoma* o *quimiodectoma* es discutible. Solo se ha podido demostrar una función quimiorreceptora en los cuerpos carotídeos y aórticos y no se han encontrado todavía tumores que tengan esa actividad. Por consiguiente, *quimiodectoma* es un término inapropiado para describir todos los *paragangliomas* de la cabeza y el cuello. En el mismo año, Lattes definió la lesión como paraganglioma basándose en la ubicación anatómica y su origen embrionario.^{11,12} El término paraganglioma es preferible a pesar de la desaparición de la noción de la cromafinidad.⁸

De los paragangliomas, el carotídeo es el más frecuente. Es una lesión benigna que se presenta como una masa unilateral y es bilateral en un porcentaje del 7 a 10 cuando existe predisposición familiar.¹¹ La genética y la hipoxia crónica son las únicas causas conocidas como etiológicas.¹³ Es de crecimiento lento, asintomático; se localiza en la bifurcación de la carótida primitiva, por debajo del ángulo mandibular y presenta lateralización cervical. Cuanto mayor es su tamaño causa una sintomatología por compresión y está más adherido a los tejidos, además de que invade las arterias carótidas. Móvil en sentido horizontal y no en sentido vertical (signo de Fontaine), en ocasiones produce dolor, disfonía, disfagia, cefalea, síncope o, cuando es funcional, hipertensión por secreción de catecolaminas. Raramente produce parálisis nerviosa. Está asociado a la triada de Carney y a deficiencia hereditaria de factores de la coagulación VII y X.¹⁴

El síncope del seno carotídeo está relacionado con actividades que implican estiramientos del cuello, tales como el afeitado, mirar hacia atrás por encima

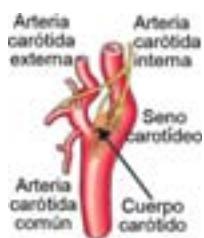

Figura 1 Seno y cuerpo carotídeo

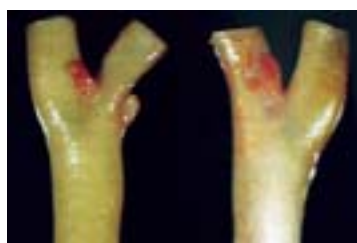

Figura 2 Corpúsculo carotídeo

del hombro, o anudarse la corbata con fuerza, lo cual origina presión sobre los barorreceptores carotídeos. Está asociado con hipertensión, cardiopatía isquémica, el género masculino y medicamentos como digoxina, alfametildopa y betabloqueadores. Es infrecuente en los jóvenes y se detecta hasta en un 10 % en la población anciana.¹⁵

La hipersensibilidad del seno carotídeo es diagnosticada por el masaje del seno carotídeo, el cual debe realizarse en la cabecera de la cama del paciente, con monitoreo electrocardiográfico y de la presión arterial, con una vía venosa y atropina cargada por si fuera necesario.

Un cuadro que se puede relacionar con estos tumores es el síncope del síndrome del seno carotídeo, el cual se manifiesta con cuadros sincopales sin relación evidente, con normalidad bioquímica, bradicardias reflejas e hipertensión. El cuadro puede presentarse de forma espontánea o por movimientos de la cabeza, o tras aplicar presión al tumor.⁸

A continuación presentamos un paraganglioma carotídeo con niveles de catecolaminas normales que provocó el llamado síncope del seno carotídeo.

Caso clínico

Paciente femenina, de 66 años, ama de casa con antecedentes de hipertensión arterial sistémica de 10 años

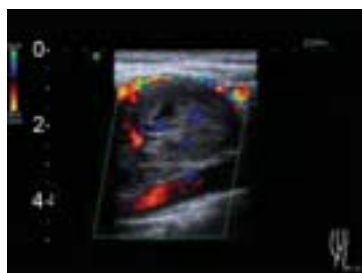


Figura 3 Ultrasonografía Doppler (US-Doppler) de lesión hipervascularizada sin compromiso ateroscleroso de la arteria carótida interna

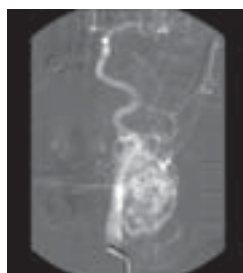


Figura 4 Angiografía con sustracción digital (ASD) selectiva de carótida común. Lesión hiper captante en cara externa con extensión a carótida común

de diagnóstico, controlada con enalapril. Ingresó al servicio de Urgencias de su hospital general de zona (HGZ) por presentar desde hacía cuatro meses, mareo frecuente y cuadros sincopales caracterizados por pérdida del conocimiento y caída al suelo, los cuales se exacerbaban al momento del ingreso. Esos cuadros sincopales se acompañaban en ocasiones de relajación de esfínteres. La paciente refirió que tenía tres años con un tumor en la región lateral izquierda del cuello. Esos tumores son de crecimiento lento, progresivo, anodino. Se le realizó ultrasonografía Doppler (US-Doppler), la cual reflejó una lesión tumoral de 46 × 25 mm, muy vascularizada (figura 3). La tomografía computarizada de la columna cervical con medio de contraste mostró una imagen lobulada hiperdensa, bien delimitada, localizada en la bifurcación carotídea, sin aparente afectación de la vía aérea, sugestiva de *glomus* carotídeo y por considerarse esta la causa del síncope se envió a la paciente a tercer nivel de atención.

Valorada por nuestro servicio, el cual no consideró que el síncope fuera secundario al paraganglioma carotídeo, se sugirió que la lesión fuera estudiada por Cardiología en su unidad médica.

Nuevamente se envió a la paciente a Cardiología, a nuestra unidad, para la colocación de un marcapasos, ya que en varias ocasiones presentó lipotimias que progresaban a síncope, acompañadas, aparentemente, de crisis de Stokes Adams con palidez, cianosis y diaforesis. Su frecuencia cardiaca en electrocardiograma osciló entre 52 y 84 latidos por minuto (lpm).

La paciente fue valorada por Cardiología en nuestra unidad médica. Se le realizó electrocardiograma con ritmo sinusal; a la estimulación carotídea presentó frecuencia cardiaca de 50 lpm, y de 68 lpm después de la aplicación de atropina.

La opinión en ese momento fue que, debido a que la paciente se encontraba en protocolo de estudio por *glomus* carotídeo, el cual podía ser la causa evidente del síncope y al no haber por el momento elementos que apoyaran el origen cardiogénico, se le realizara ecocardiograma transtorácico (ECOTT) y registro electrocardiográfico continuo (Holter) en su HGZ.

La paciente fue enviada nuevamente a nuestra unidad por presentar frecuencias cardiacas de 50 lpm que disminuyeron a 30 lpm después de la estimulación del seno carotídeo, lo cual ameritó la aplicación de atropina.

Asimismo, la paciente fue valorada por Neurología, área a la que refirió mareos; pérdida del estado de alerta y del tono postural; periodos de estado confusional por cinco minutos, y ocasionalmente pérdida del control de esfínteres. En ocasiones, la paciente presentó los cuadros cuando recibía masaje en la lesión.

A la exploración neurológica sin datos de focalización, la masa cervical izquierda de la paciente era de

7 × 7 cm, aproximadamente. Se le realizó estimulación del seno, a lo cual presentó bradicardia de 35 lpm.

Estudio electroencefalográfico sin datos de actividad ictal

Se le diagnosticó síncope vasovagal secundario a paraganglioma, con base en el argumento de que era posible que la bradicardia condicionara el bajo flujo cerebral y las crisis convulsivas, por lo que la resección de la lesión debía hacerse a la brevedad posible, ya que el cuadro de síncope se presentaba a diario, incluso cuando la paciente estaba acostada, y eso podía ser fatal.

La paciente fue revalorada por Cardiología para descartar un probable origen cardiogénico del síncope. Negó angor o equivalentes, ingesta de antiarrítmicos, betabloqueadores o diagnóstico previo de arritmias.

A la exploración física se encontró hemodinámicamente estable; su ritmo sinusal reflejó un soplo sistólico en el foco aórtico II/VI y soplo sistólico en el foco mitral II/VI, sin datos de falla.

Se le realizó ECOTT, el cual reportó válvula mitral sin datos de insuficiencia o prolapso, así como válvula aortica sin insuficiencia.

El área de angiología solicitó arteriografía de troncos supraaórticos, la cual evidenció masa tumoral hipervascularizada, con dimensiones 5.7 × 4.5cm, dependiente de la arteria faríngea ascendente, la auricular posterior y de las ramas de la tiroidea superior (figura 4). Se le sugirió la colocación preoperatoria de marcapasos transitorio por los cuadros sincopales.

Asimismo, la paciente fue valorada por el departamento de Electrofisiología para saber si era tributaria de estimulación definitiva posterior a evento quirúrgico.

La paciente se sometió a cirugía (previa colocación de marcapasos temporal), en la que se le realizó una disección lateral izquierda del cuello y resección de paraganglioma carotídeo de 6 × 4 cm, aproximadamente, el cual estaba adherido firmemente a la cara anterior de la bifurcación carotídea y a las arterias carótida interna y externa con extensión hacia la parte anteroinferior. Se envió la pieza quirúrgica a estudio histopatológico. Las arterias carótidas no presentaron lesiones aterosclerosas. El sangrado transoperatorio aproximado fue de 1500 cc.

La paciente cursó el posoperatorio hemodinámicamente estable, tolerando la deambulación, sin estimulación de marcapasos por quinto día consecutivo y el Holter sin reportar pausas significativas. Al no requerir estimulación eléctrica definitiva, se retiró el marcapasos temporal, se decidió su alta hospitalaria y su control lo llevaría el área de Cardiología en su HGZ.

Cinco semanas después, la paciente fue valorada en la consulta externa de Angiología. Estaba disfónica,

bien orientada, con buen estado general, íntegra neurológicamente y negó sentir vértigo. El reporte histopatológico de paraganglioma carotídeo y los ganglios hiperplásicos no tuvieron indicios de malignidad, por lo que la paciente fue dada de alta del servicio.

Discusión

Los paraganglios son masas parduscas pequeñas que se presentan en mayor volumen en el recién nacido y degeneran en la niñez; están asociados a ganglios del sistema simpático, ubicados lateralmente a las vértebras. Su tamaño no excede los 0.8 cm. Estas colecciones de células de la cresta neural están asociadas al sistema nervioso autónomo y no actúan por mediación hormonal, sino por impulsos nerviosos sensitivos. El *glomus* normal es un receptor neuromioarterial sensible a las variaciones de la temperatura que regula el flujo arteriolar.¹⁶

El doctor Garfia describió por primera vez en los humanos los *miniglomus* o cuerpos carotídeos aberrantes, localizados en la adventicia de la arteria carótida común y del seno carotídeo, a cierta distancia del *glomus caroticum* principal. Dichos *miniglomus* son estructuralmente similares al cuerpo carotídeo principal en cuanto a vascularización e inervación, pero poseen un diámetro de 600 µm o menos.

Los paragangliomas extraadrenales representan el 10 % del total de paragangliomas y de estos, los carotídeos son los más frecuentes (70 %).¹⁷ De acuerdo con su capacidad de secretar catecolaminas, se denominan activos o funcionantes y no funcionantes. Entre el 1 y el 3 % de los localizados en el cuello son paragangliomas funcionantes que provocan hipertensión, rubefacción o síncope.¹⁸

El síncope se presenta por estimulación de los barorreceptores carotídeos, que provocan un arco reflejo por el IX par, el cual inhibe la actividad simpática e incrementa la parasimpática, cuyas consecuencias son hipotensión, bradicardia o síncope.

Actualmente se ha propuesto que el mecanismo fisiopatológico es una sobreestimulación de los receptores alfaadrenérgicos postsinápticos del tronco cerebral,¹⁹ aunque los estudios más recientes abogan por la participación de estructuras, especialmente los músculos esternocleidomastoideos, que rodean los receptores carotídeos como los responsables; sin embargo, el mecanismo íntimo permanece actualmente sin conocerse.^{15,20}

Muchos autores refieren que la sintomatología ocurre debido a la secreción de catecolaminas; sin embargo, esto se presenta en los secretores como la Triada de Carney (paragangliomas extraadrenales, tumores estromales de origen gástrico y condromas

pulmonares), cuya sintomatología está representada por arritmias, taquicardia e hipertensión arterial sistémica. En este sentido, no debemos olvidar que los funcionantes representan solo del 1 al 3 % de los casos.

Se sabe que en los paragangliomas, las células glómicas o células quimiorreceptoras son las más numerosas; inicialmente se pensó que los paragangliomas cervicales estaban compuestos de células no secretoras, pero se ha demostrado que las células del tumor de cuerpo carotídeo poseen gránulos cromafines capaces de secretar catecolaminas.²¹ La microscopía electrónica ha demostrado que el rasgo más característico de estas células es la presencia de vesículas, con contenido denso (*dense core*), que contienen dopamina. Poseen también vesículas de contenido claro que, se cree, almacenan acetilcolina.

Otros autores abogan por el masaje carotídeo como la causa del síncope como único responsable.

Es importante distinguir entre hipersensibilidad y síncope del seno carotídeo, ya que la hipersensibilidad es encontrada en aproximadamente del 5 al 25 % de la población asintomática, mientras que solo del 5 al 20 % de los individuos con hipersensibilidad del seno tienen episodios sincopales espontáneos, denominados síncope del seno carotídeo (propriadamente dichos).²²

El síncope del seno carotídeo se presenta en menos del 1 % de los pacientes con síncope. La hipersensibilidad del seno carotídeo es diagnosticada por el masaje en ese seno. El síncope del seno carotídeo es frecuentemente difícil de diagnosticar, aunque la hipersensibilidad del seno carotídeo esté bien establecida.²²

En cuanto al síncope vasovagal, también conocido como síncope neurocardiogénico o reflejo de Bezold-Jarisch, hay una triple respuesta del cuerpo carotídeo con bradicardia, hipotensión arterial y apnea con vasodilatación.

Por tal motivo, consideramos que en nuestra paciente los síntomas eran por la presencia del paraganglioma que comprimía el seno carotídeo y no porque fuera funcionante, sino que al crecer en la cara anterior de las carótidas, la firme adherencia a los tejidos circunvecinos y su crecimiento caudal ejercían una tracción sobre la bifurcación carotídea, lo cual ocasionaba que al mínimo movimiento del cuello se sobrestimulara. Además, el reporte histopatológico fue de benignidad.

Vincelj *et al.* describen el caso de una mujer de 71 años de edad con un paraganglioma carotídeo izquierdo, cuyo electrocardiograma demostró una pausa asistólica de 7.6 segundos. El tumor fue extirpado totalmente, previa colocación de marcapasos temporal. Después de la cirugía, el masaje del lado izquierdo del cuello no provocó ni bradicardia ni asistolia. Los autores recomiendan los marcapasos temporales en pacientes con síncope causado por el tumor del cuerpo carotídeo para seguridad en los pro-

cedimientos de diagnóstico y quirúrgicos, en el caso de un síndrome carotídeo extremadamente sensible asociado del seno.²³

Aun con todos los adelantos (de los que son los más notorios la disección subadventicial descrita por Gordon-Taylor en 1940,^{24,25} la medicación preanestésica,²⁶ la embolización previa,^{27,28} la atrofia teórica frente a la hipoxia sostenida,²⁹ la radiolisis con remisión del tumor con el uso de complejo colorante proteico radioactivo),³⁰ lo mejor sigue siendo la cirugía; sin embargo, la contraparte de esto es que hay ocasiones en que el comportamiento local del tumor es agresivo (aunque sea pequeño), pues está firmemente adherido a las arterias carótidas, e invade sus capas, además de que provoca sangrado profuso y riesgo de eventos vasculares cerebrales por isquemia o anemia, que conjuntamente son lesiones muy vascularizadas. Existen estudios que reportan que no hay diferencia estadísticamente significativa con embolización o sin esta, con respecto a los riesgos de lesión neurológica o de pérdidas hemáticas;^{27,30} todo esto hace que la escisión sea un desafío quirúrgico.³¹ Por tal motivo, lo ideal sería el diagnóstico oportuno de estas lesiones y sobretodo tenerlas presentes como causa de síncope, ya que existen reportes en la literatura de desenlaces fatales por sobreestimulación continuada del nervio de Hering y, consecuentemente, una mayor estimulación nerviosa del nervio del seno, lo cual ha ocasionado una muerte de tipo refleja.

Antes de finalizar esbozamos las siguientes consideraciones, a modo de conclusión. Consideramos que se debe:

- Tomar en cuenta el síncope vasovagal, aun cuando se presente en menos del 1 %.
- Recordar que hay que usar marcapasos temporales tanto en la fase de diagnóstico como en la cirugía.
- No solo dejarnos influenciar por las estadísticas que relacionan al tumor como causa de síncope con un bajísimo porcentaje, pensando o buscando otra patología desencadenante, aunado a que estas lesiones son anodinas y recordar que existen cuadros sincopales sin relación evidente (normalidad bioquímica).

Para finalizar, el síncope del seno carotídeo frecuentemente es difícil de diagnosticar, aunque la hipersensibilidad del seno carotídeo esté bien establecida.³²

Declaración de conflicto de interés: los autores han completado y enviado la forma traducida al español de la declaración de conflictos potenciales de interés del Comité Internacional de Editores de Revistas Médicas, y no fue reportado alguno en relación con este artículo.

Referencias

- Day SC, Cook EF, Funkenstein H, Goldman L. Evaluation and outcome of emergency room patients with transient loss of consciousness. *Am J Med.* 1982; 73(1):15-23.
- Sheldon R, Killam S. Methodology of isoproterenol-tilt table testing in patients with syncope. *J Am Coll Cardiol.* 1992;19(4):773-9.
- Linzer M, Yang E, Estes M, Wang P, Vorperian VT, Kapoor WN. Diagnosing syncope. Part 2: Unexplained syncope. Clinical Efficacy Assessment Project of the American College of Physicians. *Ann Intern Med.* 1997;127(1):76-86.
- Sheldon R, Rose S, Flanagan P, Koshman ML, Killam S. Effects of beta blockers on the time to first syncope recurrence in patients after a positive isoproterenol tilt table test. *Am J Cardiol.* 1996;78(5): 536-9.
- Brignole M, Menozzi C, Lolli G, Bottoni N, Gaggioli G. Long-term outcome of paced and non paced patients with severe carotid sinus syndrome. *Am J Cardiol.* 1992;69(12):1039-43.
- Netterville JL, Reilly KM, Robertson D, et al. Carotid body tumors: a review of 30 patients with 46 tumors. *Laryngoscope.* 1995;105(2):115-26.
- López E. Barorreflejo en la hipertensión arterial. Bases Anatomofuncionales y aplicación clínica. Madrid: Tesis Doctoral; 2004.
- García-Rodríguez M, Duménigo-Arias O. Tumor del corpúsculo carotídeo. Presentación de 1 caso. *Rev Cubana Cir.* 2001;40(1):47-50.
- Sánchez G, Hakim JA, Rey M. Paragangliomas del cuerpo carotídeo. Experiencia en el Instituto Nacional de Cancerología. Revisión de 168 tumores. *Acta de ORL y CCC.* 1999; 27(4):203-11.
- Vega A, Pane C. Evaluación de manifestaciones neurológicas pre y posoperatorias en pacientes con tumores glómicos, experiencia del INNN. *Arch Neurol (Mex).* 2005; 10(4):230-44.
- Neville BW, Damm DD, Allen CM, Bouquot JE. *Oral & Maxillofacial Pathology.* W.B. Saunders. 2002;464-5.
- Lattes R. Nonchromaffin paraganglioma of ganglion nodosum, carotid body and aortic-arch bodies. *Cancer.* 1950;3(4):667-94.
- Wilson H. Carotid body tumors: familial and bilateral. *Ann Surg.* 1970;171(6):843-8.
- Colwell AS, D'Cunha J, Maddaus MA. Carney's triad paragangliomas. *J Thorac Cardiovasc Surg.* 2001; 121:1011-2.
- O'Mahony D. Pathophysiology of carotid sinus hypersensitivity in elderly patients. *Lancet.* 1995;346 (890):950-2.
- Aguirre HA, Toranzo JM, Colunga R, Esquivel O. Glomus del cuerpo carotídeo (paraganglioma). *Rev ADM.* 2009;65-2.
- López D, Campos ME, Díaz L, López D. Paraganglioma carotídeo. A propósito de un caso (Tumor vascular de cuello) ORL-DIPS. 2005;32(4):196-9.
- Manolidis S, Shohet J, Jackson C, Gary G, Glasscock M. Malignant glomus tumors. *Laryngoscope.* 1999;109(1):30-4.
- Gilman JK. Syncope in the emergency department. A cardiologist's perspective. *Emerg Med Clin North Am.* 1995;13(4):955-71.
- Tea SH, Mansourati J, L'Heveder G, Mabin D, Blanc JJ. New insights into the pathophysiology of carotid sinus syndrome. *Circulation.* 1996; 93(7):1411-6.
- Pryse-David J, Dawson IM, Wesbury G. Some morphological histochemical and chemical observations on chemodectomas and the normal carotid body, including a study of the chromaffin reaction and possible ganglion cell elements. *Cancer.* 1964;17:185.
- Soto S, Valdés E, Krämer A, Marine L, Bergoieing M, Mertens R, et al. Tumor del cuerpo carotídeo: A propósito de 10 casos tratados. *Rev Méd Chile* 2007; 135(11):1414-20. Texto libre en http://www.scielo.cl/scielo.php?pid=S0034-98872007001100007&script=sci_arttext
- Vincelj J, Kirin M, Borković Z, Lajtman Z, Horzić M. Syncope caused by carotid body tumor. *Acta Med Croatica.* 1996;50(4-5):213-5.
- Valdés F, Rosenberg H, Krämer A, Huete I. Tumor del Cuerpo Carotídeo. *Rev Méd Chile.* 1985;113(5): 1108-12.
- Knight TT Jr, González JA, Rary JM, Rush DS. Current concepts for the surgical management of carotid body tumor. *Am J Surg.* 2006;191(1):104-10.
- Granell M, Tommasi M, Ubeda J, Chaves S, Soriano JL, Todolí J et al. Implicaciones anestesiológicas de la exéresis de paragangliomas carotídeos. A propósito de tres casos clínicos. *Rev Esp Anestesiol Reanim.* 2001;48(8):387-92. Texto libre en https://www.sedar.es/vieja/restringido/2001/octubre/notas_2_octubre2001vol48.pdf
- Sorba A, Nikeghbalian S, Yarmohammadi H, Asadisabet. A. Surgical management of carotid body tumors: A 24-year Surgical Experience. *ANZ J Surg.* 2006;76(4):214-7.
- Maxwell JG, Jones SW, Wilson E, Kotwall CA, Hall T, Hamann S, et al. Carotid body tumor excisions: adverse outcomes of adding carotid endarterectomy. *J Am Coll Surg.* 2004;198(1):36-41.
- Kummer W, Yamamoto Y. Cellular distribution of oxygen sensor candidates-oxidases, cytochromes, K⁺ - channels-in the carotid body. *Microsc Res Tech.* 2002;59(3):234-42.
- Skromne G, Hidalgo R. Tratamiento del tumor del cuerpo carotídeo con radionúclidos. *Rev Hosp Jua Mex.* 2009;76(1): 38-9.
- Al-Ebrahim K, el-Azm M, el-Kholy A, Shafei H. Arterial and venous paragangliomas: the value of a preoperative pacemaker and a multidisciplinary approach. *Br J Neurosurg.* 1997;11(3):233-7.
- Rodríguez-Cuevas H, LAU I, Rodríguez HP. High altitude paragangliomas. Diagnostic and Therapeutic Considerations. *Cancer.* 1986; 57(3):672-6.