



Manejo anestésico durante la separación orgánica total de gemelos unidos pigópagos

Mayra Lizeth Nava-Martínez,^a Enriqueta Macias-Miranda,^a Karla Guadalupe Lozada-Rosete,^a Juan José Dosta-Herrera^b

Anesthetic management during total organic separation of pygopagus conjoined twins

Background: Conjoined twins are among the most rare and challenging congenital malformations. The incidence varies from 1:30 000 to 1:200 000 live births. Pygopagus twins account for about 10 to 18% of all conjoined twins.

Clinical case: We report the case of male conjoined pygopagus twins. They shared medullary canal, anal canal and sacrococcygeal region, without any degree of cross circulation. At the moment of the surgery, twin 1 had congenital heart disease without medical treatment. Twin 2 presented craniofacial malformations. The total organic separation was performed electively, by being driven by two teams of anesthesiologists with balanced general anesthesia, intravenous and sequential induction intubation. Non-invasive and invasive monitoring was used for both twins. During the transanesthetic period, twin 1 presented multiple hypercyanotic episodes associated to hypovolemia and hypotension. Twin 2 remained stable. During the final separation acute bleeding and hemodynamic instability showed up, requiring the use of inotropes, vasopressors and blood components. The twins were sent to intensive care where they remained under surveillance for three days. They were discharged a month and a half after the surgical event.

Conclusion: Each type of siamese has specific characteristics depending on the type of union; comprehensive knowledge of the morphology and physiopathology of the twins is essential for optimal anesthetic management.

Keywords Palabras clave

Conjoined twins	Gemelos unidos
Congenital malformations	Malformaciones congénitas
Cross circulation	Circulación cruzada
Heart diseases	Cardiopatías

Los gemelos unidos son una de las más raras y más desafiantes malformaciones congénitas. Su incidencia varía de 1:30 000 a 1:200 000 nacidos vivos, con una relación hombre-mujer de 1:3. Alrededor de 40 a 60% nacen muertos y aproximadamente 35% de los nacidos vivos muere dentro de las primeras 24 horas.^{1,2} Su incidencia varía según la región geográfica y la raza; es menos común en los caucásicos y, por ejemplo, en la India y en África su incidencia es notablemente mayor que en Europa o Estados Unidos.³

Los gemelos unidos son gemelos idénticos (monocigóticos y monocoriales). La causa de su formación no se conoce con exactitud. La teoría más antigua y tradicional de su origen es la fisión en la que se desarrollan desde un único óvulo fecundado en el que la división embrionaria incompleta se produce en el decimoquinto y el decimoséptimo día posterior a la concepción.¹

Los gemelos monocigóticos tienen un mayor riesgo de presentar malformaciones estructurales, muy probablemente debido a que el proceso de origen es un evento teratogénico que perturba el desarrollo normal.²

Los gemelos pigópagos son muy raros. Representan entre el 10 y el 18% de todos los gemelos unidos, lo que da una incidencia de aproximadamente 1 por cada millón de nacimientos vivos de este tipo. Comparten la región glútea, la columna vertebral terminal, y los sistemas gastrointestinal, urológico y reproductivo en grados variables. Alrededor del 50% de los gemelos pigópagos tienen anomalías no relacionadas con los órganos clásicos fusionados, entre ellas una alta incidencia de anomalías vertebrales.^{4,5}

La tasa de supervivencia de gemelos unidos se correlaciona con la edad de separación, así como con la vitalidad de los órganos compartidos y las anomalías congénitas. El pronóstico de los gemelos pigópagos es generalmente bueno, con una tasa de supervivencia global de 87%.²

Los gemelos unidos son vistos como una condición médica que requiere tratamiento quirúrgico para completar el proceso de división que se detuvo en el útero.² La primera separación exitosa de siameses fue realizada en 1689 por Johannes Fatio.⁵ La separación

^aServicio de Anestesiología

^bJefatura del Servicio de Anestesiología

Hospital General "Dr. Gaudencio González Garza", Centro Médico Nacional La Raza, Instituto Mexicano del Seguro Social, Ciudad de México, México

Comunicación con: Mayra Lizeth Nava-Martínez

Teléfono: (712) 107 9951

Correo electrónico: lizt_jmn@hotmail.com

Introducción: los gemelos unidos son una de las más raras y desafiantes malformaciones congénitas. Su incidencia varía de 1:30 000 a 1:200 000 nacidos vivos. Los gemelos *pygopagus* (pigópagos) representan del 10 al 18% de todos los gemelos unidos.

Caso clínico: se presenta el caso de gemelos masculinos unidos pigópagos. Compartían canal medular, canal anorrectal y región sacrococcígea y no tenían ningún grado de circulación cruzada. Al momento del evento quirúrgico, el gemelo 1 era portador de cardiopatía congénita cianógena sin tratamiento médico. El gemelo 2 tenía malformaciones craneofaciales. La separación orgánica total se realizó de forma electiva; se llevó a cabo por dos equipos de anestesiólogos, con anestesia general balanceada, inducción intrave-

nosa e intubación secuencial. Se empleó monitoreo no invasivo e invasivo para ambos. El gemelo 1 presentó durante el transanestésico múltiples episodios de hipercianosis asociados a hipovolemia e hipotensión. El gemelo 2 se mantuvo estable. Durante la separación definitiva se presentó sangrado agudo e inestabilidad hemodinámica, lo cual requirió el uso de inotrópicos, vasopresores y hemocomponentes. Los gemelos egresaron a terapia, donde permanecieron en vigilancia durante tres días. Fueron dados de alta un mes y medio después del evento quirúrgico.

Conclusión: cada tipo de siameses tiene características específicas dependiendo del tipo de unión; el conocimiento de la morfología y la fisiopatología es esencial para ofrecer un óptimo manejo anestésico.

Resumen

electiva normalmente se lleva a cabo entre los dos y los cuatro meses de edad, lo cual permite en este periodo que los gemelos se estabilicen y se completen las investigaciones para definir la naturaleza y el alcance de su unión. Esto también permite la aplicación de métodos para la expansión tisular y para lograr el cierre primario de la herida.¹

Presentación del caso clínico

Los gemelos fueron productos de la primera gesta de una madre de 28 años, quien cursó con un embarazo gemelar normoevolutivo. Al sexto mes se detectó encefalocele en uno de ellos, por lo que se decidió la interrupción del embarazo por vía abdominal a las 36 semanas, con difícil extracción que duró aproximadamente tres minutos (figura 1).

Se trató de gemelos unidos pigópagos. Las valoraciones y los estudios de imagen mostraron que compartían canal medular, canal anorrectal y región sacrococcígea (figuras 2 y 3).

No se reportó ningún grado de circulación cruzada. El gemelo 1 era portador de cardiopatía congénita cianógena de tipo atresia pulmonar con comunicación interventricular, ductal dependiente, además de comunicación interauricular tipo *ostium secundum* y cabalgamiento de la aorta del 50%, arco aórtico a la izquierda. Requirió asistencia mecánica ventilatoria prolongada y manejo con prostaglandinas a dosis elevadas al nacimiento. Al momento del evento quirúrgico no requirió tratamiento médico. El gemelo 2 tenía como características microcefalia, retraso en el desarrollo psicomotor, hipoplasia cráneo-facial izquierda, paladar ojival y cuello corto. Fue operado de plastia de encefalocele roto a los cuatro días de vida. Se le prac-

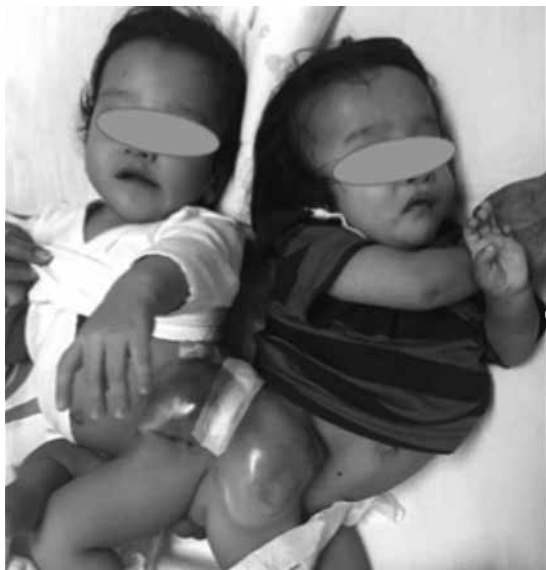

Figura 1 Gemelos unidos pigópagos

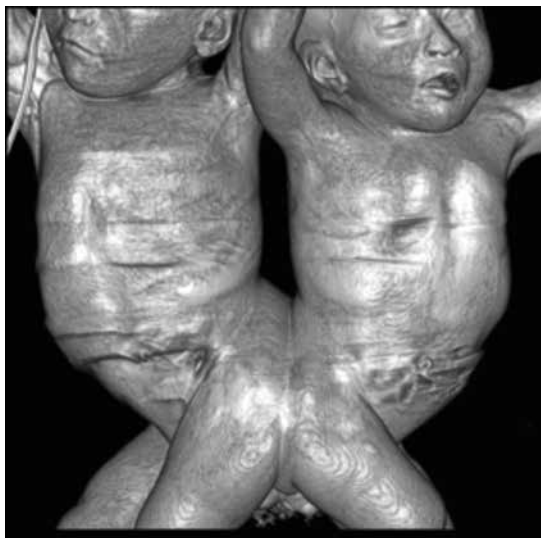

Figura 2 Imagen tomográfica que muestra las estructuras compartidas

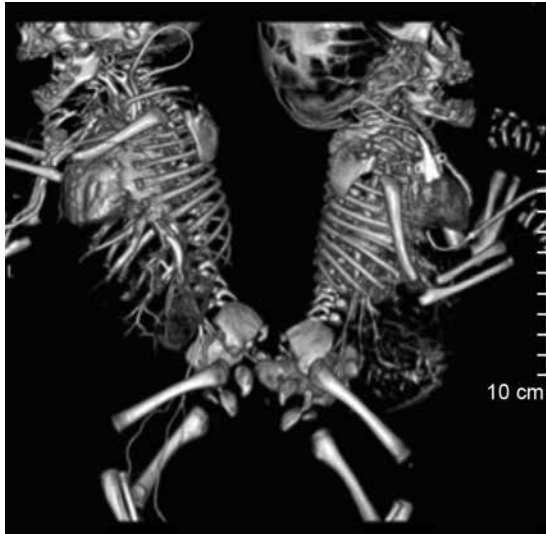


Figura 3 Reconstrucción tomográfica

ticó la colocación de expansores cutáneos a los seis meses de edad y estos se retiraron cinco días después por isquemia de la piel. Se colocaron nuevamente en junio. Ambos gemelos fueron alérgicos a la penicilina.

Después de que se integró un equipo multidisciplinario de especialistas, personal de enfermería y auxiliares, se realizó la separación orgánica total de forma electiva. El procedimiento previsto se llevó a cabo en el Hospital General del Centro Médico Nacional La Raza el 6 de julio del 2015. Previa valoración por el servicio de Anestesiología y firma del consentimiento informado, se optó por la anestesia general balanceada como técnica anestésica ideal para el procedimiento.

La anestesia de los gemelos se llevó a cabo por dos equipos de anestesiólogos pediatras independientes, los cuales estuvieron intercomunicados. Los gemelos

se colocaron sobre una única mesa quirúrgica con colchón térmico. Se estimó un peso aproximado de 7 kg para el gemelo 1 y de 5.5 kg para el gemelo 2. Ya que no compartían ningún porcentaje de circulación cruzada, la medicación se realizó de forma independiente. Se efectuó una inducción intravenosa usando midazolam, fentanilo, vecuronio y propofol. La intubación fue planificada y realizada de forma secuencial; primero se intubó el gemelo 1 y en seguida el gemelo 2, al segundo intento con maniobras adicionales (figura 4).

Se empleó para ambos monitoreo no invasivo e invasivo (electrocardiograma, pulsioximetría, capnografía, termómetro esofágico, índice biespectral, catéter arterial, catéter venoso central y cuantificación de la producción de orina). Se manejó una ventilación controlada por presión para el gemelo 1 y controlada por volumen para el gemelo 2.

El mantenimiento fue con fentanilo en infusión, desflurano y vecuronio en bolos. El gemelo 1 presentó durante el transanestésico episodios de hipericianosis asociados a hipovolemia e hipotensión, los cuales se manejaron con líquidos, hiperventilación con presiones bajas y una fracción inspirada de O₂ del 100%. El control gasométrico seriado mostró hipoxemia persistente y se correspondió en general con una SpO₂ de 75%. El lactato final fue de 1.4 mmol/L. Se corrigió el desequilibrio hidroelectrolítico consistente en hipocalcemia e hipocalcemia. El gemelo 2 se mantuvo estable hemodinámicamente la mayor parte del transanestésico. Los controles gasométricos reportaron desequilibrio ácido-base mixto, lo cual requirió la corrección de parámetros ventilatorios, la administración de bicarbonato de sodio y electrolitos séricos. La cifra de lactato más alta fue de 1.2 mmol/L.

Durante la separación definitiva se presentó sangrado agudo, aproximadamente de 250 mL para cada

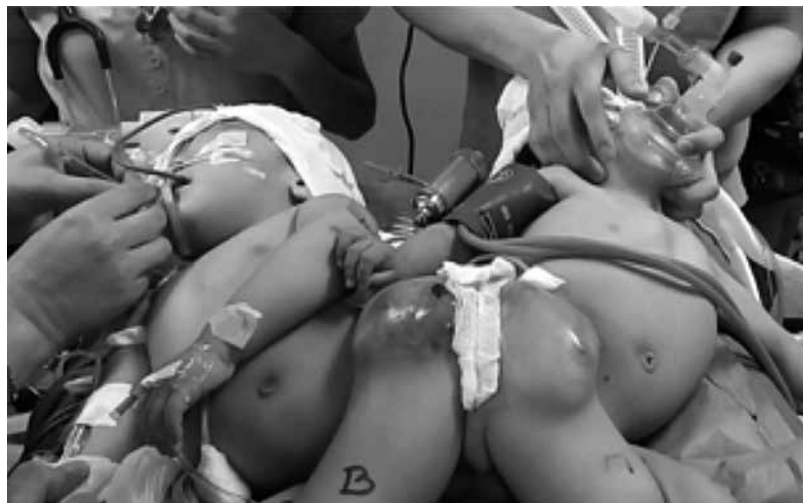

Figura 4 Intubación secuencial de los gemelos

uno de los gemelos, e inestabilidad hemodinámica en ambos. El gemelo 1 requirió manejo con dobutamina y adrenalina por hipotensión y bradicardia. El balance hídrico final para este gemelo fue positivo con 100 mL con una uresis de 5.8 mL/kg/hr. Se le transfundió un total de 300 mL de concentrado eritrocitario y 100 mL de plasma fresco. El resto de la fluidoterapia fue con cristaloides. Se agregó al manejo inodilatador, milrinona a 0.3 mcg/kg/min, la cual se mantuvo a la misma dosis durante el resto del procedimiento.

El gemelo 2 se manejó inicialmente con líquidos. Se usó albúmina a 0.5 mg/kg; posteriormente, se le transfundieron 350 mL de concentrado eritrocitario y 150 mL de plasma fresco, lo cual resultó en un balance hídrico final positivo. Finalmente fue necesario administrar dobutamina en infusión de 2-5 mcg/kg/min para alcanzar una tensión arterial media adecuada.

La duración del procedimiento quirúrgico fue de seis horas. Se realizó la separación y disección por planos, se individualizó el peritoneo, la uretra y finalmente se separó el recto en común. Se realizó colostomía y colocación de sistema VAC. Con neurocirugía se separó la duramadre adherida y se cortó la unión sacra. Por parte de cirugía plástica y reconstructiva se avanzaron colgajos locales.

Los gemelos ingresaron orointubados a la unidad de terapia intensiva pediátrica (UTIP) con apoyo de inotrópicos y signos vitales estables. Permanecieron en vigilancia durante tres días, tiempo durante el cual disminuyeron las aminas y se realizó la progresión de la ventilación hasta decanularse, por lo que permanecieron hemodinámicamente estables y se evaluaron neurológicamente íntegros, pues movilizaban las cuatro extremidades y no presentaban movimientos anormales. Fueron egresados a cargo del servicio de Cirugía Pediátrica. Más tarde, fueron dados de alta a su domicilio un mes y medio después del evento quirúrgico.

Discusión

El tratamiento de gemelos unidos es un reto para el equipo multidisciplinario de manejo, incluido el anestesiólogo. Cada tipo de siameses tiene características específicas dependiendo de su tipo de unión, por lo que el conocimiento y la comprensión integral de la fisiopatología de los gemelos es esencial para el buen manejo anestésico.

Las imágenes preoperatorias son imprescindibles para la planificación quirúrgica y el pronóstico, la resonancia magnética (RM) y la tomografía axial computarizada (TAC) proporcionan con buen detalle la anatomía de los huesos, la posición de los órganos, las estructuras compartidas y la anatomía vascular.⁶

Es probable que se requiera un gran número de estudios complementarios de gemelos bajo anestesia. Estos eventos anestésicos proporcionan la oportunidad de observar el comportamiento fisiológico de los gemelos y brindan una idea de la forma en que se podría hacer frente al procedimiento de separación en una fecha posterior. Para las investigaciones como RM o TAC que requieren algún grado de sedación, los dispositivos supraglóticos se pueden utilizar en los niños más grandes, pero para los niños pequeños la intubación traqueal es necesaria.⁷

La extensión de la vasculatura compartida afecta la farmacocinética y la farmacodinamia de los fármacos anestésicos, así como la administración de fluidos y hemocomponentes durante la cirugía.^{8,9} La evaluación de la circulación puede realizarse utilizando métodos como Tc-99m HSA, Tc-99m HIDA, inyección de índigo carmín y el examen de la excreción en la orina del otro gemelo.⁹ Se debe conocer el porcentaje de circulación que se intercambia, dado que alguno de los gemelos podría depender de la circulación del otro para la supervivencia.¹⁰ También debe reconocerse que el grado de circulación cruzada es dinámico, altamente dependiente de la resistencia vascular sistémica en ambos gemelos. Los medicamentos administrados a uno de los gemelos pueden tener un efecto inesperado sobre el otro. Por lo general existe mayor circulación cruzada en gemelos *thoracopagus* y *craniopagus* que en otros tipos.⁹ La dosis intravenosa recomendada de anestésicos para el peso combinado del cuerpo de los gemelos suele reducirse a la mitad y luego se divide en dos dosis iguales que hay que administrar a cada gemelo. Se titulan dosis mayores, evaluando la respuesta y minimizando los efectos de cada fármaco.^{11,12}

Nuestros pacientes se evaluaron mediante angiografía y se encontraron los sitios de unión a nivel del tracto digestivo en su segmento inferior y en la unión sacrococcígea y en el canal medular. En este estudio no se encontró ningún porcentaje de circulación compartida.

La cirugía de separación de emergencia está indicada en algunas situaciones: muerte de uno de los gemelos, obstrucción intestinal, ruptura de onfalocele, insuficiencia cardíaca congestiva, uropatía obstructiva, sepsis e insuficiencia respiratoria o afección cardiovascular difícil de tratar requieren tratamiento quirúrgico inmediato. En estas circunstancias la supervivencia es menor; en el periodo neonatal la tasa de mortalidad es del 50%.¹³

Una de las principales preocupaciones es la alta prevalencia de anomalías congénitas y las comunicaciones en el sistema cardiovascular en gemelos unidos. El conocimiento de la anatomía cardiovascular antes de la operación puede realizarse mediante cate-

terismo y angiografía.¹⁴

En nuestro caso, el gemelo 1 presentaba una cardiopatía cianógena: atresia pulmonar con defecto ventriculoseptal, ductal dependiente.

En su forma más simple, con vasculatura pulmonar normal, esta lesión puede considerarse una variación extrema de la tetralogía de Fallot. La estenosis severa de las arterias pulmonares o una circulación ductal dependiente conducirá a un flujo sanguíneo pulmonar insuficiente, cianosis e hipoxemia. Los pacientes con un flujo de sangre equilibrado pueden incluso sobrevivir a la edad adulta con síntomas mínimos.¹⁵

El conocimiento de la lesión cardíaca del niño y su efecto sobre el flujo sanguíneo pulmonar puede ayudar a determinar cómo manejar al paciente para ayudar a mantener el equilibrio fisiológico. Los episodios de hipercianosis durante la anestesia pueden resultar de la estimulación quirúrgica, del cierre dinámico del tracto de salida del ventrículo derecho, de la disminución del flujo sanguíneo pulmonar asociada con hipovolemia e hipotensión, del aumento de las presiones de la vía aérea o de la disminución de las resistencias vasculares sistémicas. La terapia incluye el aumento del volumen intravascular, el aumento de las resistencias vasculares sistémicas con agonistas alfa y la disminución de la obstrucción de la vía de salida con bloqueo beta. La reducción de la resistencia vascular pulmonar se consigue mediante la hiperventilación con una concentración alta de oxígeno inspirado y evitando la alta presión de la vía aérea.^{16,17}

En el manejo de la vía aérea en los gemelos unidos la intubación debe ser siempre planeada. La laringoscopia y la broncoscopia directa pueden mejorar en gran medida el conocimiento de la anatomía de la vía aérea. Estas deben convertirse en un procedimiento estándar en la evaluación de gemelos thoracopagus.¹⁸ El método preferido de inducción es la inhalatoria con sevoflurano. En los gemelos en los que no se prevén dificultades en el mantenimiento de las vías respiratorias la inducción intravenosa se puede utilizar.³

La dificultad para el manejo de la vía aérea en gemelos isquiópagos o pigópagos en general es mínima, ya que sus cabezas están opuestas y distantes, y el acceso es sencillo, no así en gemelos *craniopagus* o *cardiopagus*.⁶ Durante el manejo de la vía aérea de nuestros pacientes no se presentó dificultad a la intubación, pues se aseguró de forma secuencial la vía aérea. El gemelo 2 se intubó al segundo intento y presentó dificultad por las características faciales.

En gemelos pigópagos, unidos a nivel abdominal, los contenidos abdominales pueden moverse entre los bebés con maniobras de Valsalva, lo cual puede comprometer la ventilación y la movilidad diafragmática del otro niño. En estos siameses el monitoreo de la

producción de orina también se puede complicar por el intercambio y cruce de los órganos y sistemas genitourinarios.⁸

El anclaje de la médula, la fusión espinal y la sirinomielia, en asociación con anomalías anorrectales y urogenitales, se encuentran a menudo en gemelos isquiópagos y pigópagos. Esto puede impedir el uso de la anestesia espinal o epidural. Si la estimulación nerviosa es requerida por el cirujano para identificar rutas nerviosas, no se debe utilizar bloqueador neuromuscular. Si estas anomalías están presentes, la documentación preoperatoria del estado neurológico es esencial.⁶

Otro problema grave durante la cirugía de separación es la hipotermia causada por la herida quirúrgica extensa, lo que aumenta la pérdida de calor. Por lo tanto, es necesario utilizar todos los métodos disponibles para proteger a los niños contra la pérdida de calor. Muchos autores hacen hincapié en que la preservación de la normotermia durante la cirugía de separación es uno de los factores más importantes que afectan el resultado del tratamiento quirúrgico.³

Los líquidos de mantenimiento serán una mezcla de cristaloides y coloides y se debe considerar pertinentemente la pérdida insensible del amplio campo quirúrgico. El remplazo de líquidos debe ser guiado por el análisis repetido de muestras sanguíneas.⁷

La pérdida de sangre puede ser significativa (> 1-2 veces el volumen sanguíneo circulante). Es importante anticipar y controlar la pérdida, y tener productos sanguíneos disponibles. Esta pérdida puede ser masiva en gemelos *craniopagus* o *cardiopagus* cuando se comparten los hígados o existe fusión ósea que ha de separarse con osteotomías.⁸ El colapso circulatorio en la separación fue descrito en los primeros informes y la supresión adrenal fue citada como la causa. Esto llevó a la recomendación para el uso de los esteroides perioperatoriamente, pero este aspecto ya no es relevante. Otras causas de colapso circulatorio en la separación son la pérdida de sangre que resulta en un volumen intravascular inadecuado con una respuesta vagal (especialmente con separaciones óseas de isquiópagos, pigópagos o gemelos *dipagus*) y anomalías cardíacas no diagnosticadas.^{6,8}

Los problemas en el postoperatorio inmediato se refieren a las consecuencias de la transfusión masiva de sangre, el cierre hermético, la cirugía prolongada y las alteraciones en la anatomía preoperatoria. Las complicaciones cardiovasculares y respiratorias siguen siendo las causas más comunes de muerte.⁶

Conclusión

Este problema congénito y raro, pero fascinante, es de considerable importancia para los anestesiólogos. La

anestesia brindada a gemelos unidos debe ofrecer en primer lugar seguridad. Esta puede variar de un sencillo procedimiento anestésico para investigaciones o procedimientos diagnósticos y en última instancia para la separación quirúrgica, uno de los procedimientos más difíciles y desafiantes que puede enfrentar cualquier anesthesiólogo pediátrico.

Declaración de conflicto de interés: los autores han completado y enviado la forma traducida al español de la declaración de conflictos potenciales de interés del Comité Internacional de Editores de Revistas Médicas, y no fue reportado alguno que tuviera relación con este artículo.

Referencias

- Spitz L. Conjoined twins. *Prenatal Diagnosis*. 2005; 25:814-9.
- Kapoor M, Sachdev N, Agrawal M. Conjoined Twins. *J Obstet Gynaecol India*. 2013;63(1):70-1.
- Kobylarz K. Anaesthesia of conjoined twins. *Anaesthesiology Intensive Therapy*. 2014; 46(2):124-9.
- Kaufman MH. The embryology of conjoined twins. *Childs Nerv Syst*. 2004;20:508-25.
- Matta H, Jacobsz A, Auchincloss J, Runnerstam M, Stephensen H, Kyle D, et al. Successful separation of pygopagus conjoined twins. *Journal of Pediatric Surgery*. Elsevier. 2006;41:586-8.
- Davis PJ, Cladis FP, Motoyama EK. *Smith's Anesthesia for Infants and Children*. Eighth Edition. Elsevier, Mosby; 2010.
- Stuart GM, Black AE, Howard RF. The anaesthetic management of conjoined twins. *Seminars in Pediatric Surgery*. 2015;24(5):224-8.
- Thomas JM. Anaesthesia for conjoined twins. *Childs Nerv Syst*. 2004;20:538-46.
- Chalam KS. Anaesthetic Management of Conjoined Twins' Separation Surgery. *Indian Journal of Anaesthesia*. 2009;53(3):294-301.
- Kingston CA, McHugh K, Kumaradevan J, Kiely EM, Spitz L. Imaging in the preoperative assessment of conjoined twins. *Radiographics*. 2001 Sep-Oct;21(5):1187-208.
- Thomas JM, Lopez JT. Conjoined twins--the anesthetic management of 15 sets from 1991-2002. *Paediatr Anaesth*. 2004 Feb;14(2):117-29.
- Szmuk P, Rabb MF, Curry B, Smith KJ, Lantín-Hermoso MR, Ezri T. Anaesthetic management of thoracopagus twins with complex cyanotic heart disease for cardiac assessment: special considerations related to ventilation and cross-circulation. *Br J Anaesth*. 2006 Mar;96(3):341-5.
- Hobaika AB, Pires KC, Fernandes VB. Anesthesia for emergency separation of omphalocele conjoined twins. *Rev Bras Anesthesiol*. 2010 May-Jun;60(3):311-4.
- Chen TL, Lin CJ, Lai HS, Chen WJ, Chao CC, Liu CC. Anaesthetic managements for conjoined twins with complex cardiac anomalies. *Can J Anaesth*. 1996 Nov;43(11):1161-7.
- Andropoulos DB, Stayer SA, Mossad EB, Miller-Hance WC. *Anesthesia for Congenital Heart Disease*. Oxford, UK: Willey-Blackwell; 2010.
- Estafanous FG, Barash PG, Reves JG. *Cardiac Anesthesia: Principles and Practice*. Pediatric noncardiac anesthesia. Lippincott Williams & Wilkins; 2001.
- Lake CL. Anesthesia for noncardiac surgery in children with congenital heart disease. *Revista Mexicana de Anestesiología*. 2004;27 Supl 1:63-6.
- Strocker A, Ford R, Patel S, Ayad I, Shapiro N. Airway evaluation of conjoined twins. *Ann Otol Rhinol Laryngol*. 2005 Jan;114(1 Pt 1):15-8.